PAVEL VULCAN
ADRIAN VASILCA MOZA

CHIRURGIE DERMATOLOGICA

junimea

Scanned with OKEN Scanner

Prof. dr. Pavel Vulcan

Dr. Adrian Vasilca-Mozăceni
Doctor în Medicină

CHIRURGIE DERMATOLOGICĂ

EDITURA JUNIMEA
IAȘI • 1988

Scanned with OKEN Scanner

Referenți științifici :

Prof. dr. doc. **MIRCEA MUNTEANU**
Profesor consultant — Clinica dermatologică Iași

Dr. **CRISTIAN DRAGOMIR**
Doctor în Medicină
Medic primar — șef de lucrări
Clinica a III-a chirurgicală I.M.F. Iași

Scanned with OKEN Scanner

CUPRINS

Prefață 7

Partea I **GENERALITĂȚI** (*Dr. Adrian Vasilca-Mozăceni*) 9

Cap. I — Posibilitățile și limitele chirurgicale în dermatologie 9

Cap. II — Noțiuni generale asupra cicatrizării plăgilor 13

Cap. III — Instrumentar, aparatură, materiale folosite în chirurgia dermatologică . 18

Cap. IV — Asepsia și antisepsia în chirurgia dermatologică 33

Cap. V — Organizarea sălii de operație pentru dermatologie 39

Cap. VI — Principii generale privind metodele chirurgicale folosite în dermatologie 42

Cap. VII — Pregătirea preoperatorie a bolnavilor 44

Cap. VIII — Anestezia 47

Cap. IX — Incizia 51

Cap. X — Sutura 54

Cap. XI — Tratament postoperator 63

Cap. XII — Date tehnice generale privind transplantele de piele; translarea și rotarea lambourilor folosite în chirurgia dermatologică 66

Cap. XIII — Biopsia 83

Partea a II-a **PROCEDEE CHIRURGICALE DUPĂ REGIUNI TOPOGRAFICE** (*Dr. Adrian Vasilca-Mozăceni*) 85

Cap. XIV — Chirurgia leziunilor localizate la față 86

— Regiunea frunții și temporală 86

— Regiunea periorbitară 88

— Regiunea nazală și paranazală 91

— Regiunea orală și periorală 97

— Regiunea mentonieră 106

— Regiunea obrajilor 108

— Regiunea preauriculară și auriculară 110

Cap. XV — Chirurgia leziunilor localizate la pielea capului 113

Cap. XVI — Chirurgia leziunilor localizate la git și ceafă 116

Cap. XVII — Chirurgia leziunilor localizate la trunchi 118

— Regiunea toracală 118

— Regiunea lombo-sacrată 118

— Regiunea abdominală 120

Cap. XVIII — Chirurgia leziunilor localizate la membre 125

Cap. XIX — Chirurgia leziunilor localizate la axile, regiunea inghinală și fesieră . . . 129

Cap. XX — Chirurgia leziunilor localizate la unghii 132

Scanned with OKEN Scanner

ap. XXI — Chirurgia leziunilor localizate la organele genitale 134
— Organele genitale masculine 134
— Organele genitale feminine 137
Cap. XXII — Chirurgia leziunilor situate la mucoasele cavității bucale (*Prof. Dr. Pavel Vulcan*) 139

Partea a III-a **METODE COMPLEMENTARE ÎN CHIRURGIA DERMATOLOGICĂ** (*Dr. Adrian Vasilca-Mozăceni*) 140
Cap. XXIII — Scarificația 140
Cap. XXIV — Chiuretarea 142
Cap. XXV — Dermabraziunea 143
Cap. XXVI — Cauterizarea 145
— Chimiocauterizarea 145
— Crioterapia 150
— Termocauterizarea 152
— Diatermocauterizarea 154
— Galvanocauterizarea 158
— Laser — cauterizarea 160
Cap. XXVII — Electrocauterizarea pilară 164

Partea a IV-a **AFECȚIUNILE CUTANATE CARE BENEFICIAZĂ DE TRATAMENT CHIRURGICAL** (*Prof. dr. Pavel Vulcan*) 168
Cap. XXVIII — Tumorile epiteliale benigne 168
Cap. XXIX — Leziunile precanceroase epiteliale 180
Cap. XXX — Tumorile epiteliale maligne (epitelioamele) 183
Cap. XXXI — Tumorile benigne ale țesuturilor mezenchimatoase 189
Cap. XXXII — Tumorile mezenchimatoase maligne 201
Cap. XXXIII — Tumorile sistemului pigmentar 203
Cap. XXXIV — Displazii. Hiperplazii și fibroze cutanate 210
Cap. XXXV — Procese inflamatorii 213
Cap. XXXVI — Afecțiuni localizate la nivelul mucoasei bucale 215
Cap. XXXVII — Afecțiunile organelor genitale masculine și feminine 216
Cap. XXXVIII — Ulcerațiile cronice posttraumatice și ulcerele varicoase 218
Cap. XXXIX — Afecțiunile unghiilor 219
Cap. XL — Diverse afecțiuni care beneficiază de tratament chirurgical 220
— Bibliografie 221

PREFAȚĂ

Lucrarea „Chirurgie dermatologică" se adresează, în primul rînd, specialiștilor dermatologi, care doresc să cunoască posibilitățile de terapie chirurgicală a diferitelor leziuni dermatologie. Cunoștințele chirurgicale, necesare dermatologului pentru a aborda terapia chirurgicală, sînt tratate suficient de comprehensiv și sintetic, pentru a fi cît se poate de utile, mai ales din punct de vedere practic. De asemenea, lucrarea se referă și la limitele acestor procedee chirurgicale, la indicațiile și contraindicațiile terapiei chirurgicale.

Lucrarea este folositoare și specialiștilor din domeniul O.R.L., oftalmologie, chirurgie buco-maxilo-facială, chirurgie plastică și chirurgie generală.

Materialul se referă la probleme generale, de organizare a sălii de operație, de pregătire a materialului necesar pentru abordarea chirurgicală a afecțiunilor dermatologice, tehnicile de execuție a actului chirurgical, indicațiile și contraindicațiile sale. Expunerea tehnicilor s-a făcut ținînd cont de localizarea topografică a leziunilor, de posibilele situări ale afecțiunilor dermatologice.

Trebuie să adăugăm că abordarea chirurgicală a unor leziuni dermatologice se poate face și fără respectarea strictă a regulilor chirurgicale; de exemplu, leziunile mici, localizate la nivelul pielii, pot fi extirpate cu ușurință și în condițiile unui cabinet de consultație, care trebuie să aibă în dotare un instrumentar și materiale sterile, insistîndu-se, în mod deosebit, asupra leziunilor tumorale benigne care beneficiază de abordarea chirurgicală.

În tumorile cutanate maligne, mai ales epitelioamele bazocelulare, ablația chirurgicală a leziunilor este, adesea, indicată preferențial, putînd fi folosită singură chiar în leziunile întinse. În epitelioamele spinocelulare, extirparea chirurgicală a leziunii este frecvent salutară, bolnavul necesitînd dispensarizarea timp de cel puțin trei ani. În melanoame, astăzi, cei mai mulți autori sînt de părere că ablația chirurgicală largă este preferabilă electrocoagulării.

Scanned with OKEN Scanner

În lucrare sînt trecute în revistă principalele afecțiuni dermatologice, care beneficiază de actul terapeutic chirurgical.

Lucrarea, prima de acest fel în literatura românească, considerăm a fi deosebit de utilă, autorii prezentînd metode rapide, care înlocuiesc tratamentele de lungă durată adesea ineficiente.

Beneficiile actului chirurgical în dermatologie, sub aspect investigativ, psihologic, terapeutic și economic sînt evidente.

O importanță deosebită se dă actului biopsiei în diferite dermatoze; aceasta de multe ori este refuzată de chirurgii generaliști și rămîne în sarcina dermatologului, care cunoaște afecțiunea și o poate aborda sub toate aspectele.

Autorii

Scanned with OKEN Scanner

PARTEA I

GENERALITĂȚI

CAPITOLUL I

POSIBILITĂȚILE ȘI LIMITELE CHIRURGICALE ÎN DERMATOLOGIE

Dermatologia — specialitate care se ocupă cu studiul bolilor de piele — beneficiază de actul terapeutic chirurgical într-o măsură deosebit de importantă. De obicei, beneficiile intervenției chirurgicale se cunosc, în domeniul dermatologic, mai ales sub aspectul investigativ, prin biopsia cutanată.

În foarte multe cazuri, biopsia trebuie înțeleasă și ca act terapeutic, nu numai investigativ, precum în cazul epitelioamelor cutanate, al melanomului malign — afecțiuni proliferative ce se abordează corect prin excizia întregii leziuni tumorale. Este incorect să se procedeze la biopsierea parțială a leziunii dacă leziunea poate fi complet excizată. În general, considerăm că eliminarea totală a unei leziuni maligne scutește aplicarea pe cicatrice a radioterapiei.

Intervenția chirurgicală, care poate fi efectuată de specialistul dermatolog, se referă la abordarea unor leziuni limitate ca suprafață și profunzime, în general evitîndu-se efectuarea de plastii cu lambouri, domeniu abordat de chirurgii plasticieni, sau de specialiștii cu alte profiluri chirurgicale.

În general, dermatologii evită să se complice cu investigații chirurgicale care pot să pună probleme, dacă condițiile obiective legate de dotare și instruire nu sînt suficiente.

Dotarea unei secții dermatologice a unui spital cu materialele necesare organizării unei săli de operație nu comportă cheltuieli mari sau o aparatură complicată. La dimensiuni mai modeste, astfel de intervenții se pot executa și în ambulator, în cabinetele de consultații din policlinică (ex. : epitelioame de dimensiuni mici, chisturi, abcese, furuncule).

De foarte mult timp, dermatologia se pretează la abordarea prin metoda electrocauterizării a unor afecțiuni cutanate. Această metodă are dezavantajul că produce ulcerații, care se vindecă într-un timp îndelungat, cu posibilități crescute de a se infecta ; electrocauterizarea nu permite un control riguros al actului terapeutic, în sensul că necroza rezultată poate interesa într-un grad mai mare sau mai mic țesuturile asupra cărora se acționează și, pe de altă parte, nu dă siguranța unei eliminări complete a leziunii, mai ales a celei maligne (melanoame). În aceste cazuri, în general, electrocoagularea interesează numai porțiuni superficiale, iar întinderea în suprafață trebuie să nu fie prea mare.

Actul operator în dermatologie se referă, în primul rînd, la efectuarea biopsiei, în scop explorator, în vederea stabilirii diagnosticului cu ajutorul examenului histopatologic. Actul operator se referă și la aspectul terapeutic al leziunilor cutanate pendinte de sfera de activitate a dermatologului și anume, în principal,

Scanned with OKEN Scanner

al tumorilor benigne și maligne, sau în cazul unor colecții piogene, ca în situația drenării furunculelor și abceselor superficiale. El poate cuprinde și abordarea stațiilor ganglionare superficiale, în regiunile accesibile, precum cele axilare, inghinale, submandibulare, epitrohleene etc., mai ales în scop explorator, pentru efectuarea examenului histopatologic, sau în cazul afecțiunilor de sistem cu implicații cutanate (micozis fongoid, reticuloze lipomelanice etc.), iar în scop terapeutic, în cazul existenței unor leziuni neoplazice, în care stațiile ganglionare locoregionale superficiale sînt interesate.

În general, date fiind condițiile obiective, legate de profilul specialității, de dotarea limitată a unei săli de operație într-o secție dermatologică, de cunoștințele teoretice și practice ale specialistului dermatolog, se vor evita intervențiile plastice laborioase, sîngerînde, sau la bolnavii care prezintă particularități: afecțiuni ce contraindică anestezia locală (afecțiuni alergice, alergia la xilină, procainã), afecțiuni cardiocirculatorii, renale, hepatice, decompensate (sau cu evoluție spre decompensare), afecțiuni febrile, cu excepția deschiderii colecțiilor purulente superficiale, care sînt cauza procesului febril. Înaintea actului chirurgical se va face un tratament adecvat, cu supravegherea specialistului internist, pentru compensarea afecțiunii interne ; ulterior, după compensare, se poate practica intervenția chirurgicală.

În cazul în care localizarea afecțiunii dermatologice prezintă particularități topografice, se poate colabora cu specialiști din domeniul O.R.L., oftalmologie, stomatologie, plasticieni, spre avantajul pacientului ca și al specialistului.

Alegerea anesteziei se face în funcție de experiența specialistului, particularizînd-o la fiecare bolnav, ținînd cont de afecțiunile concomitente. În acest sens, este necesară o anamneză minuțioasă, completată de un examen clinic și paraclinic complet. În cazul unor afecțiuni concomitente, este util să se consulte un specialist anestezist-reanimator sau un internist, eventual un cardiolog, gastro-hepatolog etc. Este foarte important faptul că în cadrul intervențiilor chirurgicale dermatologice nu se poate beneficia de ajutorul anestezistului ca într-o secție de chirurgie, deci întinderea actului operator va fi condiționată de posibilitățile oferite de folosirea anesteziei locale, în cele mai multe din cazuri, și, destul de rar, de anestezia rahidiană.

Înaintea actului operator, dacă este cazul, se va proceda la corectarea terapeutică a patologiei ce contraindică procedeele de anestezie intuită a fi necesară la cazul respectiv, pentru o mai mare siguranță atît pentru pacient cît și pentru medic. Aceasta, cu atît mai mult, cu cît în patologia dermatologică afecțiunile care se pretează la o abordare chirurgicală se pot temporiza, găsindu-se, eventual, un alt procedeu de rezolvare terapeutică ; actul operator va fi efectuat după studierea particularităților clinice, psiho-afective și topografice ale fiecărui caz în parte, condiționat de diagnosticul clinic stabilit.

Se va evita abordarea chirurgicală a leziunilor tumorale care evoluează de mult timp, sînt ulcerativ-extensive, profunde, interesînd părțile profunde, pînă la planurile osoase ; în această situație se impune ablația osoasă, dar într-un serviciu de chirurgie generală sau buco-maxilo-facială. Dacă leziunile sînt infiltrative, mari, cu metastaze ganglionare (ca în cazul epiteliomului spinocelular ulcero-distructiv al buzei inferioare), este bine să fie consultat și specialistul chirurg maxilo-facial, pentru a se aprecia oportunitatea intervenției chirurgicale, întinderea acesteia și, eventual, opțiunea pentru alt tip de tratament.

În cazul tumorilor pigmentare sau nepigmentare, nevii pigmentari sau acromici vor fi abordați preventiv, înainte de pubertate, dacă topografia

Scanned with OKEN Scanner

lor sugerează posibilitatea traumatizării lor, cu transformarea atipică ulterioară (regiunea centurii, plantele, regiunea toracală în zona sutienului la femei, regiunea piloasă a feței la bărbați). Înainte de pubertate, apariția tumorilor neoplazice este rară, cel mai frecvent fiind melanomul malign. Excizia acestor leziuni, cu potențial de transformare, este redusă la vîrsta prepuberă. Cel mai frecvent se malignizează leziunile pigmentare plane, nepiloase, apoi cele tumorale nepilare, ultimele fiind leziunile tumorale pilare. Nevii acromici rareori se malignizează.

Tumorile de tipul nevului sebaceu Jadassohn, angioamele, limfangioamele, tumorile conjuctive și epiteliale benigne, se pot aborda fără dificultate, cu condiția ca întinderea lor să fie limitată, fără a fi necesară o plastie întinsă, prin îndepărtarea leziunii, mai ales în regiunea scalpului, care este foarte greu extensibilă. Angioamele și limfoamele mari, tuberoase, situate în regiuni greu abordabile, în apropierea vaselor mari, se vor trata în colaborare cu specialiștii din chirurgia generală, vasculară, fiind necesară ligatura vaselor ce alimentează leziunea tumorală. Este necesar să se renunțe la atitudinea chirurgicală, în secția dermatologică, în cazul dispunerii angioamelor și limfangioamelor la față, mai ales dacă nu se poate practica o angiografie cu substanță de contrast, capabilă să evidențieze vasele de alimentare ale leziunilor. Același sfat este util să fie respectat și în cazul angioamelor situate la regiunea cervicală ori supraclaviculară.

Abordarea chirurgicală a colecțiilor maturizate, în cazul furunculelor, hidrosadenitelor, în general nu pune probleme deosebite; puțin mai dificilă, la început, este abordarea bartolinitei sau a unor chisturi infectate, care se vor scoate, pe cît posibil, o dată cu cămașa lor. Furunculele, în special, ca și hidrosadenitele pun probleme mai delicate, dacă incizia se face în apropierea unor formațiuni vasculo-nervoase importante.

Leziunile situate la gît, în aproprierea vaselor carotidiene și jugulare, ca și a tiroidei, vor fi abordate cu multă circumspecție, pentru a se evita complicațiile în cazul abordării neintenționate a acestor formațiuni anatomice.

Leziunile situate la nivelul ombilicului vor fi, de asemenea, abordate cu prudență, acesta fiind un punct topografic în care peretele cutanat este foarte apropiat de peritoneu, abordarea profundă putînd conduce la pătrunderea în peritoneu, fapt ce necesită, prin complicațiile ce le poate antrena, intervenția chirurgului generalist.

Organele genitale feminine și masculine, prin particularitățile vasculonervoase, pun probleme legate de anestezie și de hemoragie. Se va evita intervenția pe corpii cavernoși, ca și a leziunilor situate endovaginal.

Leziunile unghieale tumorale sau inflamatorii nu pun probleme deosebite, intervențiile în aceste cazuri fiind mai ușoare, dar importante.

Chirurgia dermatologică cu bisturiul alb are avantajul, față de cea cu dermabrazorul sau cu termocauterul, că poate fi urmată ulterior de sutură, scurtîndu-se astfel evoluția plăgii. În 7—15 zile se poate vorbi de vindecare, ceea ce este cu totul imposibil după electrocoagulare sau termocauterizare, plăgile în acest caz durînd peste 20—30 de zile, în funcție de dimensiunea afecțiunii. Se scurtează astfel suferința bolnavului.

Utilizarea completă a tuturor posibilităților oferite de chirurgia dermatologică, organizarea unei săli de operație bine dotată, instruirea specialistului și a ajutoarelor sale — completată de rutina, de rodajul care se face la început — abordarea cu discernămînt și responsabilitate a actului operator — particularizat la fiecare caz în

Scanned with OKEN Scanner

parte — aspectele clinico-evolutive pe care le are afecțiunea bolnavului, care va fi tratat chirurgical, fac accesibilă și plăcută, interesantă și utilă atitudinea chirurgicală posibil a fi abordată de fiecare dermatolog.

Considerăm că metoda de terapie chirurgicală trebuie să intre în obișnuința tuturor dermatologilor, înlocuindu-se, din motivele arătate mai sus, electrocoagularea. Dermatologia trebuie să fie o specialitate mixtă, chirurgicală și medicală, specialistul folosindu-se de ambele metode.

Scanned with OKEN Scanner

Scanned with OKEN Scanner

CAPITOLUL II

NOȚIUNI GENERALE ASUPRA CICATRIZĂRII PLĂGILOR

Procesul de vindecare în urma unei plăgi operatorii sau accidentale se constituie în noțiunea de cicatrizare. Cicatricea este rezultatul proliferării și restructurării țesutului epitelial și conjuctiv, obținută în urma vindecării unei leziuni cutanate profunde, exprimată printr-o soluție de continuitate profundă, secundară unui traumatism operator sau accidental.

În cazul cicatricelor, în chirurgia dermatologică acestea cuprind leziunile sechelare cutanate, ca rezultat final al actului operator. Cicatricile trebuie să aibă o serie de calități estetice, funcționale, suplețe, care să le facă cît mai apropiate de starea normală a țesuturilor nelezionate.

Clasificarea cicatricelor, după diverse criterii :

a) *criteriul estetic* : cicatrice estetică sau inestetică ;

b) *criteriul pigmentar* : cicatrice acromă (hipocromă), hipercromă (pigmentată) sau normocromă (normală) ;

c) *criteriul de funcționalitate* : cicatrice funcțională sau vicioasă (nefuncțională) ;

d) *criteriul de troficitate tisulară* : cicatrice atrofică, hipertrofică (cheloidiană) sau normotrofică (normală).

Pentru a putea obține cele mai bune calități ale unei cicatrice post-operatorii este necesar să cunoaștem o serie de date privind : efectuarea inciziei, procesele intime de la nivelul țesuturilor agresionate de intervenția chirurgicală, eventual starea morbidă a lor determinată de starea patologică care a determinat necesitatea intervenției, efectuarea hemostazei, utilizarea materialului de sutură și prevenirea infecției prin contaminarea plăgii operatorii în timpul sau după intervenția chirurgicală.

Plăgile, în general, se pot clasifica în :

1) postoperatorii ; 2) accidentale : prin incizie, arsură, strivire, înțepare ; 3) în cadrul unor maladii care determină leziuni ulcerate, necrotice etc.

Cicatrizarea, după o intervenție chirurgicală, se poate produce prin două modalități : „per primam", care survine în situația în care marginile plăgii postoperatorii au putut fi puse în contact și suturate, fără a se produce o infecție post-operatorie ; „per secundam", în cazul în care marginile plăgii nu pot fi puse în contact, datorită exciziei largi, negrefate, sau în cazul în care infecția s-a produs post-operator, cu toate că marginile plăgii au fost puse în contact.

Pentru a obține o cicatrice corectă este necesară cicatrizarea „per primam". Condițiile ideale pentru o cicatrizare corectă constau în efectuarea toaletei te-

gumentelor pe care se intervine, cu dezinfecția corectă și completă, toaleta plăgii post-operator, cu efectuarea unei hemostaze perfecte, afrontarea corectă și completă a marginilor plăgii, suturarea efectuată cît mai corect, aplicarea unui pansament protector, cel puțin în primele 24 de ore după intervenție, mai ales la față, urmărirea evoluției plăgii suturate în perioada post-operatorie, evitarea infecției și corectarea eventuală a unor carențe metabolice, pre și post-operator.

Organismele vii posedă o capacitate extraordinară de reparare a structurilor lezionate, după o agresiune fizică și, în special, după intervențiile chirurgicale, dacă structura lor metabolică nu are suferințe remarcabile.

Studiile experimentale, privind modalitatea histologică de reparare a plăgilor, au arătat felul în care se produce acest proces de reparare, de cicatrizare.

Astfel, în primele 8 ore după incizie, plaga este unită de un cheag de sînge, situat între marginile plăgii suturate ; țesuturile aflate la marginile plăgii suturate, afrontate, pe o arie de circa 100—200 milimicroni, prezintă o necroză a dermului și epidermului. După 16 ore de la incizie, epidermul invadează țesuturile adiacente, la limita situată între țesuturile necrozate și cele viabile, de fiecare parte a marginii afrontate, avansînd către marginea opusă pentru ca, după 40—48 de ore, să se unească izolînd țesuturile necrozate, pe care le înglobează formînd o crustă. Epiteliul care a determinat izolarea țesutului necrozat se cheratinizează favorizînd detașarea crustei după 4—6 zile de la incizie.

În profunzime, dermul se îmbogățește cu numeroase celule de diverse tipuri — limfocite, neutrofile, fibrocite, fibroblaști — avînd și diverse roluri. Fibroblastele și fibrocitele, cu rol secretor, produc neoformația fibrelor de colagen ; apar și fibre de alte tipuri — reticular, elastic — acoperind și ridicînd țesuturile necrozate, rezultate în urma inciziei. Refacerea acestei pierderi de țesut este aproape completă după 6—10 zile, în cazul unor plăgi mai mici; perioada aceasta crește proporțional cu importanța plăgii.

Aceste aspecte apar și în cazul unei incizii nesuturate, a cărei dehiscență nu este prea importantă.

În cazul inciziilor suturate, aspectele comportă o manieră particulară, în sensul că invazia epitelială se produce sub punctele de sutură, aceasta fiind înconjurată de o zonă de țesut necrozat, care este învelit de un țesut epitelial. O dată cu scoaterea firelor de sutură se produce o mică sîngerare, cu acoperirea traiectului lor de către un cheag de sînge, procesul de restituție avînd loc în aceeași manieră. Dacă „tubul epitelial", care înconjoară firele de sutură, nu este înlăturat o dată cu ele, pot să apară chiste la locul respectiv.

În cazul plăgilor cu cicatrizare „per secundam", pe suprafața plăgii dehiscente apare un țesut de granulație, înainte ca țesutul epitelial să o invadeze. În momentul în care se produce această invazie epitelială, secrețiile și țesutul necrozat sînt separate de țesuturile viabile profunde. Țesutul de granulație nu permite ca epiteliul invadant să meargă în profunzime. Pe măsură ce plaga se vindecă, țesutul de granulație, format din celule, fibre, substanță interstițială și capilare de neoformații acoperă suprafețele denudate, avînd uneori tendința să proemine și să depășească marginile plăgii. Întrucît țesutul de neoformație, atît la nivelul dermic cît și epidermic, în plăgile cu vindecare „per secundam", necesită o perioadă mai mare de timp și procesele sînt extinse, cicatricea formată nu va fi de cea mai bună calitate.

Studiile efectuate la microscopul electronic au arătat că în cazul plăgilor, încă de la început, epidermul se detașează pe o anumită distanță de membrana bazală, determinînd spații intercelulare la nivelul lui, persistînd totuși puncte de

ancorare între celulele înconjurătoare, prin intermediul desmozomilor. Migrarea celulelor epiteliale în profunzime, pentru delimitarea ţesutului necrozat, nu se face izolat, ci în grup, ca nişte peninsule, aceasta, probabil, datorită lizei pe care o exercită asupra ţesutului conjunctiv lezionat, pentru sechestrarea necrozei. Aspectul pare a sugera că epidermul pătrunde în derm prin fagocitoză şi digestie a materialului întîlnit în calea sa. Celulele epiteliale, care migrează în urma mugurelui epidermic, traversează coagulul de fibrină din ţesutul conjunctiv superficial, pe care probabil că-l utilizează ca suport. După întîlnirea celor doi muguri epiteliali, sub materialul necrozat, care formează crusta, apar numeroase pseudopode şi vezicule ce ajută la evacuarea fibrinei subepidermice.

În dermul superficial apar numeroase celule maturizate şi, după înlăturarea în totalitate a fibrinei, ele vin în contact strîns cu epiteliul acoperitor. În acest moment, producerea de pseudopode încetează, ca şi procesul de invazie. Se constituie, în acest stadiu, membrana bazală, determinînd o regularizare a joncţiunii dermoepidermice, care devine mai puţin neregulată şi accidentată.

Concomitent, are loc un proces de maturare şi reorganizare a celulelor epiteliale, cu normalizarea epidermului ca suprafaţă şi structură.

Apariţia cheratinizării în straturile superficiale determină eliminarea crustei. Eliminarea crustei implică un nou proces de reconstituire a joncţiunii dermoepidermice, cu apariţia de fibre noi şi substanţă fundamentală, în mod gradat, între celulele acumulate în straturile superficiale ale dermului. Proporţional cu acumularea materialului intercelular, celulele dermice nematurizate se diferenţiază, pentru a forma fibroblaste al căror ax se orientează paralel cu suprafaţa pielii, cu restructurarea şi realinierea fibrelor colagene în plaga pe cale de cicatrizare. După eliminarea crustei, cicatricea apare cu suprafaţa depresionată ; în timp, depresiunea este anulată de ridicarea din profunzime a depozitelor de substanţă intercelulară produsă de celulele dermice acumulate în vecinătate.

Nivelarea suprafeţei cicatriciale a plăgii, realinierea celulelor şi fibrelor conjunctive, în aceste ultime stadii, sînt condiţionate de tensionarea ţesuturilor, precum şi de o serie de factori chimiotactici, prezenţi în derm, care controlează invazia epitelială proprie proceselor de reparaţie.

Fibroblastele cicatriciale par să aibă o origine locală : ele nu se datorează unui aport din afara perimetrului leziunii ; formarea lor, probabil, este indusă de factori locali, apăruţi în urma inciziei, iar după unii autori ar proveni din fibroblaste polivalente.

Studiile experimentale, privind interacţiunea dintre factorii fibroşi şi vasculari, au arătat că după apariţia sîngelui şi exudatului se formează un cheag. Primele celule care apar sînt macrofagele, care fagocitează cheagul şi ţesutul necrozat. Către a 7-a zi apar mici capilare, care devin extensive, unele dintre acestea lărgindu-se, tinzînd să-şi organizeze mai amplu structura pereţilor.

Colagenul începe să se depună către a 6-a zi şi continuă să crească cantitativ aproximativ 3 luni. Reparaţia ţesuturilor lezionate determină intervenţia elementelor celulare, fibroase, vasculare, precum şi a altor factori de natură chimică, care concură pentru reproducerea unei structuri cutanate regulate cît mai asemănătoare cu cea anterioară procesului agresionant. Ulterior, colagenaza secretată în epiderm are rol în restructurarea dermului, numai dacă epidermul este în contact cu dermul viabil, înlăturînd excesul local de colagen şi favorizînd reconstrucţia histologică cît mai fidelă.

Studiile asupra precocităţii cu care se instalează forţele de coeziune şi a factorilor care le condiţionează sînt utile chirurgului. Astfel, în primele 3—5 zile,

Scanned with OKEN Scanner

rezistența la tracțiune asupra marginilor suturate ale plăgii sînt reduse, după care crește rapid, pînă către a 12-a zi; ulterior, devine mai lentă timp de cîteva luni. Rezumativ, forța de coeziune crește rapid, din ziua a 5-a pînă la a 12-a, aproximativ 20%; restul de 80% se constituie progresiv în săptămînile următoare. În perioada dintre a 5-a și a 12-a zi, plaga se îmbogățește în colagen rapid, după care cantitatea de colagen crește mai lent timp de aproximativ 80 de zile, cînd atinge nivelul maxim, iar soliditatea țesuturilor continuă să crească timp de mai multe luni, prin restructurarea și reorientarea fibrelor.

Apariția fibrelor de colagen și variațiile forțelor de coeziune care rezultă demonstrează că rolul materialului de sutură, pentru menținerea în contact a marginilor plăgii, este eficient, pînă la a 12-a zi, la nivelul pielii.

În afara acestor factori, care contribuie la procesul de cicatrizare, de reparare a țesuturilor, sînt și o serie de factori generali.

Factorul nutritiv are un rol foarte important. Malnutriția antrenează o serie de tulburări metabolice importante, care influențează negativ procesul de cicatrizare. Între aceștia:

— **carența în vitamina C** nu permite organismului să hidroxileze molecula de prolină, provocînd un deficit în acest aminoacid, constituent de bază al colagenului. Administrarea de vitamină C corectează acest deficit de hidroxilare a prolinei, în 24 de ore după administrare;

— **carența în proteine**, mai ales cea care duce la lipsa aminoacizilor sulfurați, determină încetinirea vindecării și a dezvoltării forțelor de coeziune a țesuturilor lezate;

— **administrarea de zinc**, recent observată, accelerează și ameliorează cicatrizarea plăgilor, probabil prin participarea acestui oligoelement ca un catalizator la o serie de procese metabolice. Valee a arătat că zincul este un constituent important al mai multor enzime, avînd capacitatea de a regla procesele fiziologice prin corectarea și inducerea activității enzimelor zinco-dependente prezente în piele, oase, rinichi, ficat, pancreas, timus, esofag, testicule.

Diverse omogenizate tisulare au arătat că raportul ARN/ADN este semnificativ redus la animalele carențate în zinc; ribonucleo-poliureaza este zinco-dependentă; absența sau scăderea zincului reduce activitatea sa, producîndu-se o scădere a sintezei ADN. În țesuturile carențate în zinc, ribonucleaza, enzimă cu rol catabolizant al ARN, este crescută. Timidinkinaza, cu rol esențial în diviziunea celulară, este o enzimă zinco-dependentă. Investigațiile de biochimie moleculară au arătat că sinteza triptofanului și proteinelor este diminuată în cazul carenței de zinc, aparent ca urmare a unui defect de încorporare a chinidinei în ADN și ARN.

Metabolismul hidraților de carbon pare a fi implicat, deficient, în cazul zincopeniei. Experimental, la șoarecci, s-a demonstrat că deficiența de zinc reduce considerabil valorile cistinei încorporate în proteinele cutanate și restrînge capacitățile de utilizare a L-prolinei și glicocolului pentru formarea de glicogen cutanat;

— **corticoizii** diminuă formarea de colagen, fapt care determină încetinirea procesului de vindecare, scăzînd soliditatea cicatricei. Nu se cunoaște exact mecanismul, dar se presupune că hormonii corticoizi determină ca unii componenți nutriționali esențiali să devină inutilizabili, deoarece, la animalul aflat sub corticoterapie, apar fenomene asemănătoare cu cele întîlnite în reparația tisulară la subiecții carențați alimentar.

Scanned with OKEN Scanner

Infecțiile complică și întîrzie vindecarea plăgilor, prin prezența exudatului inflamator mai abundent și a necrozei mai importante. În plăgile cu vindecare, per secundam", prezența importantă de țesut avascularizat, acumularea de sînge și secreții, datorate unei hemostaze incorecte și insuficiente, necroza mai intensă și importantă produsă de afrontarea prea întinsă și strînsă creează condiții favorabile unei proliferări bacteriene. Unele bacterii, precum Clostridium Welchii etc., produc enzime colagenolitice, care distrug fibrele de colagen neoformate.

Adesea, infectarea plăgii conduce la un exces de colagen cu apariția de cicatrici hipertrofice sau cheloidiene, probabil prin pierderea controlului neoformării fibrelor de colagen datorate tot unor procese enzimatice.

Afrontarea incorectă a marginilor plăgii întîrzie cicatrizarea, lărgind cicatricea sau relaxînd și distanțînd suprafețele, necesare a fi în contact apropiat, pentru favorizarea reparării și neoformării țesuturilor.

Mobilizarea excesivă a țesuturilor afrontate, mai ales la față, determină apariția de tensiuni crescute la nivelul marginilor plăgii suturate, care împiedică hemostaza, prin dezlipirea cheagurilor, și pierderea contactului dintre suprafețele necesar a fi „sudate".

Inciziile cutanate, efectuate paralel cu liniile de tensiune ale lui Langer, se vindecă mai repede decît cele efectuate perpendicular pe aceste linii, deoarece este necesară o reorientare generală a fibrelor de colagen în dermul lezionat. Pielea este mai elastică în sensul liniilor Langer, decît în sens perpendicular pe ele.

Sediul inciziilor arată că plăgile operatorii situate la față sau în pielea păroasă a capului se vindecă mult mai repede decît cele situate în alte regiuni, probabil datorită unei vascularizații tegumentare mai importante.

Vindecarea plăgilor post-operatorii este un proces complex, dependent de factorii epiteliali, vasculari și conjunctivi; asigurarea condițiilor optime, prin implicarea corectă și în parametri normali ai acestor factori, conduce la cicatrizare rapidă, corectă, favorabilă realizării unei sechele cicatriceale corespunzătoare.

Scanned with OKEN Scanner

CAPITOLUL III

INSTRUMENTAR, APARATURĂ, MATERIALE FOLOSITE ÎN CHIRURGIA DERMATOLOGICĂ

Intervenţia chirurgicală necesită o serie de instrumente, diferenţiate cu specificul intervenţiei, precum şi diverse materiale, şi aparate cu anumite destinaţii.

Pentru specificul chirurgical al dermatologiei, ţinînd cont de sfera limitată de cuprindere a atribuţiilor acestei subspecialităţi, necesarul instrumentar este redus şi puţin costisitor, astfel încît organizarea unei săli de operaţie cu dotare completă este la îndemîna oricărei secţii de dermatologie, atît în spital, cît şi în policlinică. Cele mai multe intervenţii chirurgicale sînt mici şi în cea mai mare parte se pot face şi în cadrul serviciului de policlinică, deci în ambulator, fapt ce face ca bolnavul să nu necesite a fi internat.

Instrumentele utilizate în chirurgia dermatologică se împart în : tăioase şi de disecţie ; de protecţie a ţesuturilor şi lărgire a cîmpului operator ; de apucat ţesuturile ; de hemostază, compresiune şi prindere ; pentru intervenţii pe oasele superficiale ; pentru injecţii şi puncţii ; pentru cusut şi suturat ţesuturile şi cu caracter special.

Vom căuta să enumerăm aceste instrumente utilizate numai în scop chirurgical dermatologic.

Instrumentele tăioase şi de disecţie sînt : bisturiele, foarfecele, lama de ras sau briciul, sonda canelată, stiletul butonat, rareori decolatorul.

Instrumentele tăioase permit secţionarea ţesuturilor pentru efectuarea inciziilor şi exciziilor.

Bisturiul chirurgical (fig I/1) utilizat este din metal, cu lama din oţel bun, extrem de bine ascuţit. Lungimea lamei este de 2 — 6 cm, în funcţie de tipul bisturiului.

Este util ca în dotare să existe bisturie pentru uz oftalmologic, cu lama îngustă şi fină de 2 — 3 cm, de diverse grosimi, şi bisturie obişnuite.

Foarfecele (fig. I/2, 3) permit secţionarea ţesuturilor şi, după aspectul vîrfului, ele pot fi drepte şi curbe, ascuţite sau boante. Pentru dotarea secţiei de chirurgie dermatologică se preferă foarfecele de uz oftalmologic (fig. I/4), drepte şi curbe, necesare mai ales la scoaterea firelor.

În cazul grefelor Davis şi Reverdin, pentru recoltarea tegumentelor în vederea grefării, se foloseşte o lamă de ras ruptă în două jumătăţi, flexibilă şi bine ascuţită, utilizînd ca suport pentru manevrare o pensă Péan sau Kocher ; se poate folosi, în scopul recoltării ţesuturilor, şi un brici de ras.

Sonda canelată şi stiletul butonat servesc la explorarea şi disecţia ţesuturilor, la decolarea unor planuri de clivaj, la fel ca şi decolatorul.

Scanned with OKEN Scanner

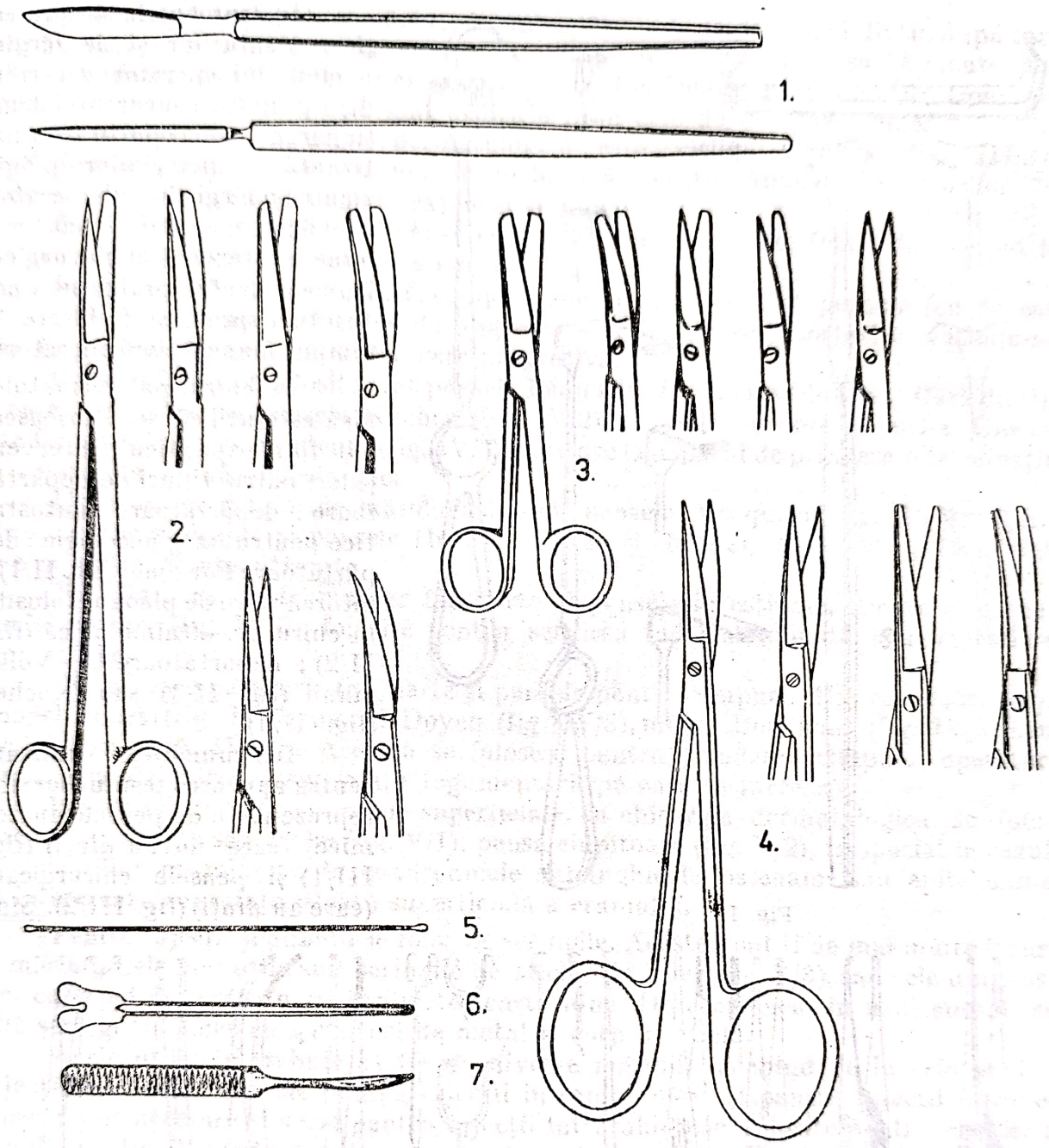

Fig. I

Stiletul butonat (iîg. I/5) se folosește mai rar în chirurgia dermatologică, în special pentru tatonarea unor traiecte fistuloase.

Sonda canelată (fig. I/6) poate fi utilizată și la efectuarea exiciziei lamei unghieale, pentru a decola lama unghieală de pe patul său.

În cazul unor traiecte necesar a fi secționate selectiv, se utilizează sonda canelată, ca mentor pentru secționarea lor, lama bisturiului fiind ghidată de șanțul de pe sonda care a fost introdusă în traiectul respectiv.

Decolatorul (fig. I/7) se utilizează în chirurgia dermatologică pentru decolarea și disecția țesuturilor, în vederea mobilizării lor pentru efectuarea translației sau rotației lambourilor, pentru decolarea aponevrozelor de periost sau a unor țesuturi, pe planul de clivaj.

Scanned with OKEN Scanner

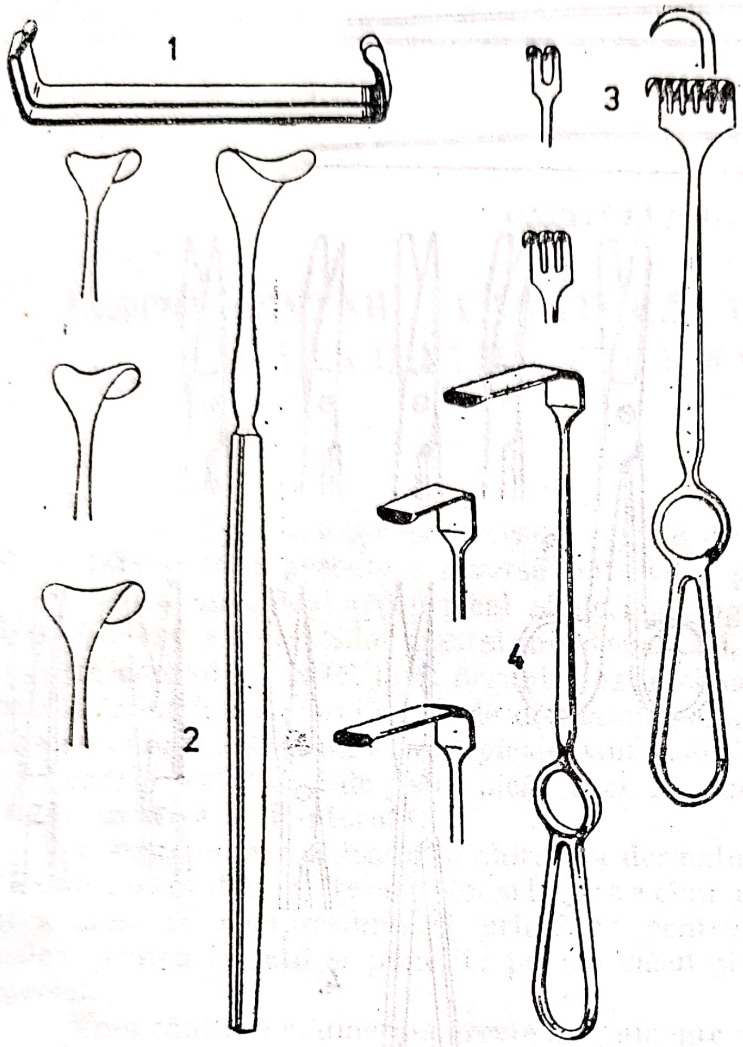

Fig. II

Instrumentele de protecție a țesuturilor și de lărgire a cîmpului operator au rolul de a permite apucarea și tracționarea cît mai puțin traumatizantă a marginilor plăgii, pentru a lărgi cîmpul operator, în vederea efectuării cît mai bune a intervenției chirurgicale, ca și pentru protecția unor țesuturi spre a nu fi lezate în timpul manevrelor operatorii.

În chirurgia dermatologică este util să se folosească, dat fiind specificul intervențiilor, patru tipuri de depărtătoare : depărtătoare autostatice pentru uz ginecologic ; depărtătoare Farabeuf (fig. II/1) ; întorcătoare de pleoape folosite în chirurgia oftalmologică (fig. II/2) ; depărtătoare tip Volkmann (fig. II/3) sau Kocher (fig. II/4).

Instrumentele utilizate pentru apucarea țesuturilor sînt reprezentate de pensele anatomice (care nu au dinți) (fig. III/1) și pensele chirurgicale (care au dinți) (fig. III/2). Sînt

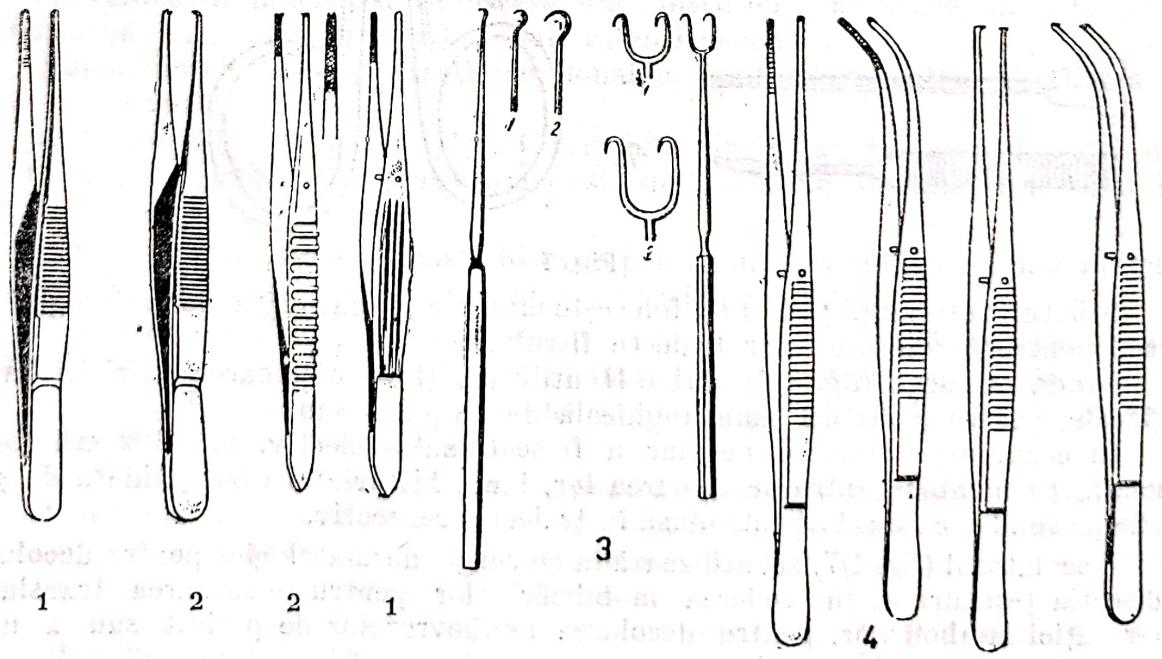

Fig. III

formate din două segmente depărtate la un capăt, unde se dispun și dinții, după caz, și convergente la celălalt capăt, unde sînt sudate. Acestea trebuie să fie făcute din oțel de bună calitate, cît mai elastice, pentru a fi cît mai comode. Aceste tipuri de pense au diverse mărimi, cele mai utilizate fiind cele de mărime medie.

Important în chirurgia dermatologică este cîrligul Gillies (fig. III/3), fiind foarte puțin traumatizant; se utilizează pentru apucarea țesuturilor în vederea suturării, ca și pentru explorarea plăgii.

În uzul stomatologic sînt pense cu vîrful drept sau curb, foarte fin, ce pot fi foarte bine utilizate și în chirurgia dermatologică (fig. III/4).

Instrumentele de hemostază, compresiune și prindere sînt pensele (cu aspect de foarfece), care au un sistem de angrenare cu închidere autostatică, putîndu-se fixa în poziția „închis", cu o strîngere progresivă.

Cel mai frecvent folosite sînt pensele Péan (fig. IV/1) cu vîrful bont (fără dinți), drepte și curbe, și pensele Kocher (fig. IV/2) (cu dinți), drepte și curbe. Uneori este folosită și pensa „en coeur" (fig. IV/3), care are la capătul de prindere o terminație în formă de inimă sau de inel.

Utile în chirurgia dermatologică sînt pensele Mosquito (fig. IV/4), (fără dinți), curbe și drepte și pensele Halsted (curbe și drepte), (fig. IV/5), care sînt fine și puțin traumautizante.

Tot din acest instrumentar fac parte și pensele intestinale, drepte și curbe, model Kocher (fig. IV/6), folosite pentru servirea cu instrumente sau materiale moi, sterile.

Din această categorie fac parte și pensele pentru cîmpuri, tip rac (cărăbuș), (model Jones) (fig. IV/7), model Doyen (fig. IV/8), model Bockhaus (fig. IV/9) sau model Lane (fig. IV/10). Acestea se folosesc pentru prinderea cîmpului operator steril, care delimitează suprafața tegumentară pe care se lucrează.

Pentru intervenția pe oasele superficiale, în chirurgia dermatologică se folosesc răzușe drepte sau curbe (fig. V/1), pensa ciupitoare (fig. V/2), în special în cazul intervențiilor pe falange, în condroamele subunghieale, osteoame sau epitelioame ce interesează suprafața osoasă superficială a craniului.

Pentru injecții și puncții se folosesc seringile. Acestea pot fi de mai multe tipuri și mărimi. Cele mai utile sînt seringile de sticlă, tip Luer (fig. V/3), sau cele din plastic, care pot fi curățate și sterilizate foarte bine. De asemenea, în uzul curent, se află seringi tip Luer cu garnituri de metal și corp de sticlă.

Ăcele utilizate trebuie să fie de diverse mărimi, începînd de la cele pentru injecții intradermice, cele pentru injecții intramusculare și pentru injecții intravenoase; sînt necesare și ăcele pentru injecții intrarahidiene, folosite pentru anestezia rahidiană (fig. V/4). În cazul unor puncții evacuatorii sau exploratorii, se folosesc ăce speciale sau chiar trocare (fig. V/5).

Ăcele au mărimi între 4 și 250 mm, cu un diametru interior între 0,5 și 3 mm. Pentru rahianestezie se folosesc seringi de 2 cm cu ace cu bizou scurt.

Pentru anestezia locală se folosesc seringi de 5 — 10 — 20 cm, cu ace lungi, subțiri, precum cele folosite în injecțiile intramusculare.

Tot în uzul dermatologic se pot folosi și seringi de tip Guyon (fig. V/6), de 150 ml, pentru spălarea unor cavități evacuate, după colecții purulente, sau în cazul spălăturilor uretrale sau chiar vaginale.

Pentru puncții evacuatorii se folosesc seringi de 10 — 20 cm, cu ăce groase, care nu pot fi obstruate ușor de secrețiile vîscoase, purulente, care vor fi evacuate.

Instrumentele pentru cusut și suturat țesuturile sînt ăcele, port-ăcele, agrafele Michel și pensa de pus și scos agrafe.

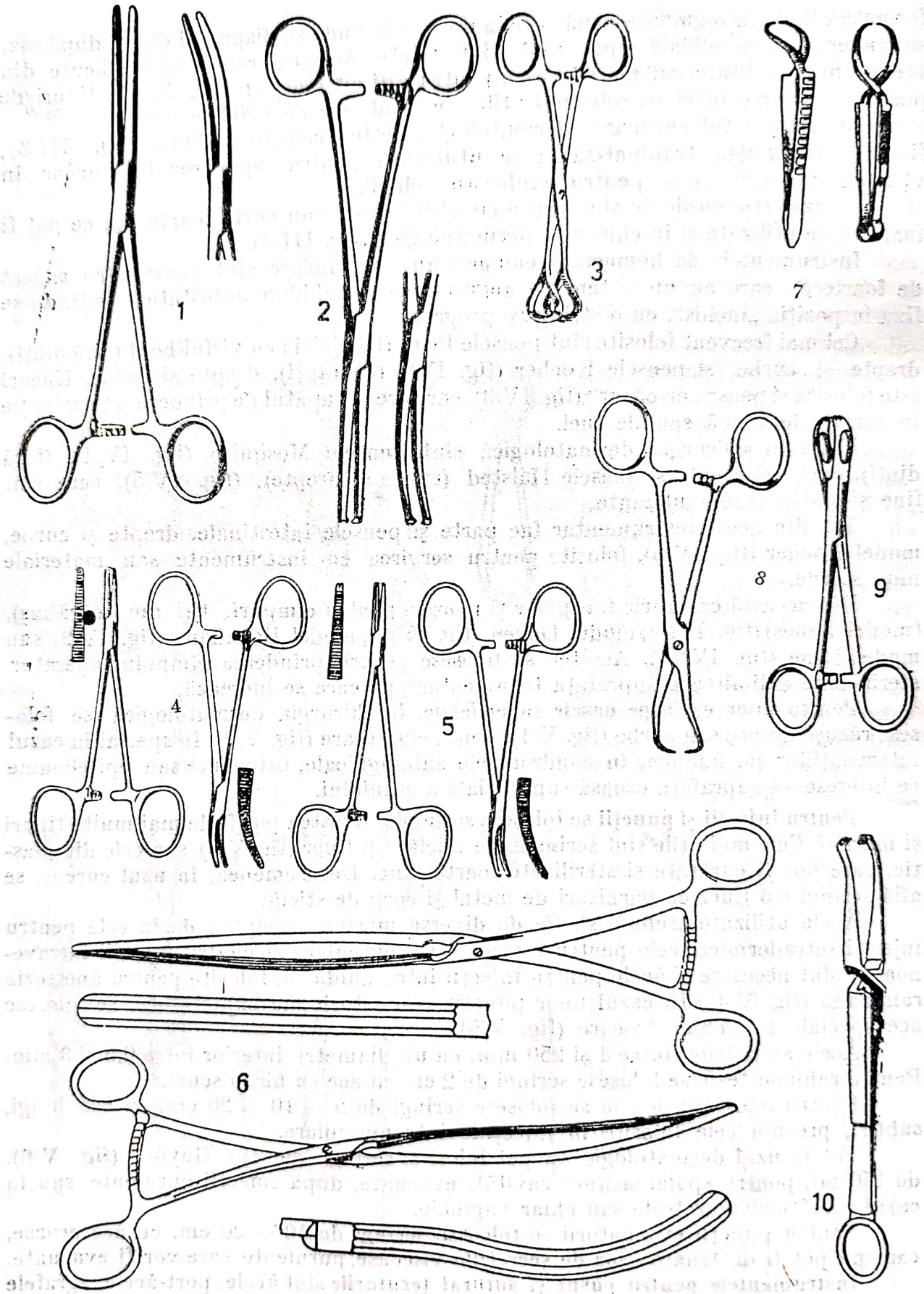

Fig. IV

Scanned with OKEN Scanner

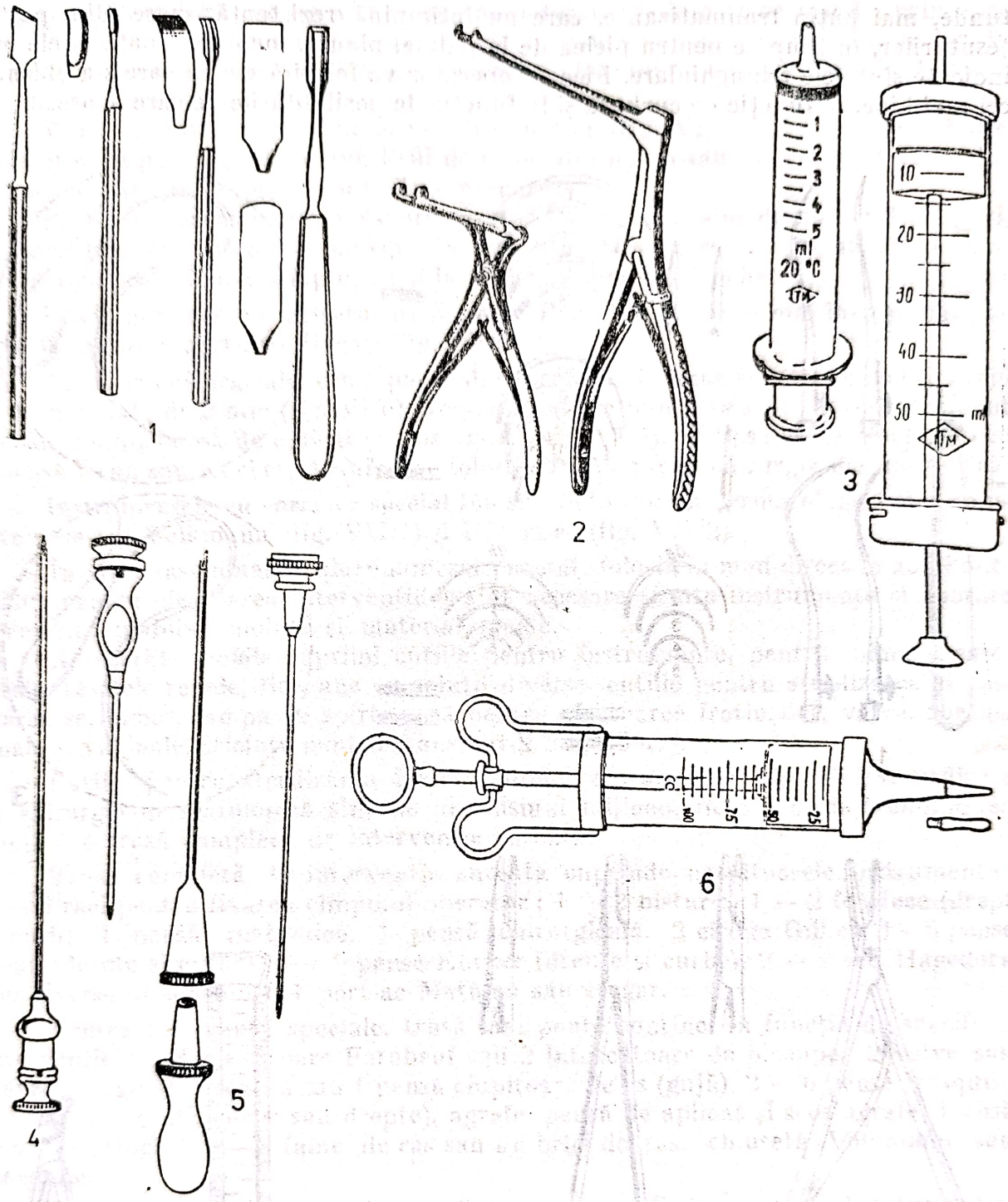

Fig. V

Sînt àce de tip special, care nu au nevoie în manevrarea lor de port-ac, precum àcele Reverdin (fig. VI/1). Acestea sînt traumatizante şi nu se poate realiza o sutură fină şi de precizie, nefiind indicate în chirurgia dermatologică.

Cele mai indicate sînt àcele Hagedorn (fig. VI/2), utilizate prin prinderea lor în port-ac.

Àcele Hagedorn sînt de foarte multe tipuri, care diferă în secţiune (rotunde, triunghiulare), lungime şi unghiul de curbură. Chirurgia dermatologică necesită ace medii şi mici, rotunde şi triunghiulare. Pentru faţă sînt preferate àcele ro-

tunde, mai puțin traumatizante, care nu întîmpină rezistență mare din partea țesuturilor, în timp ce pentru pielea de la palme, plante, membre, spate acele mai indicate sînt cele triunghiulare. Fiecare operator va folosi acele cu care s-a obișnuit cel mai bine, în funcție de curbură și în funcție de posibilitățile pe care le are.

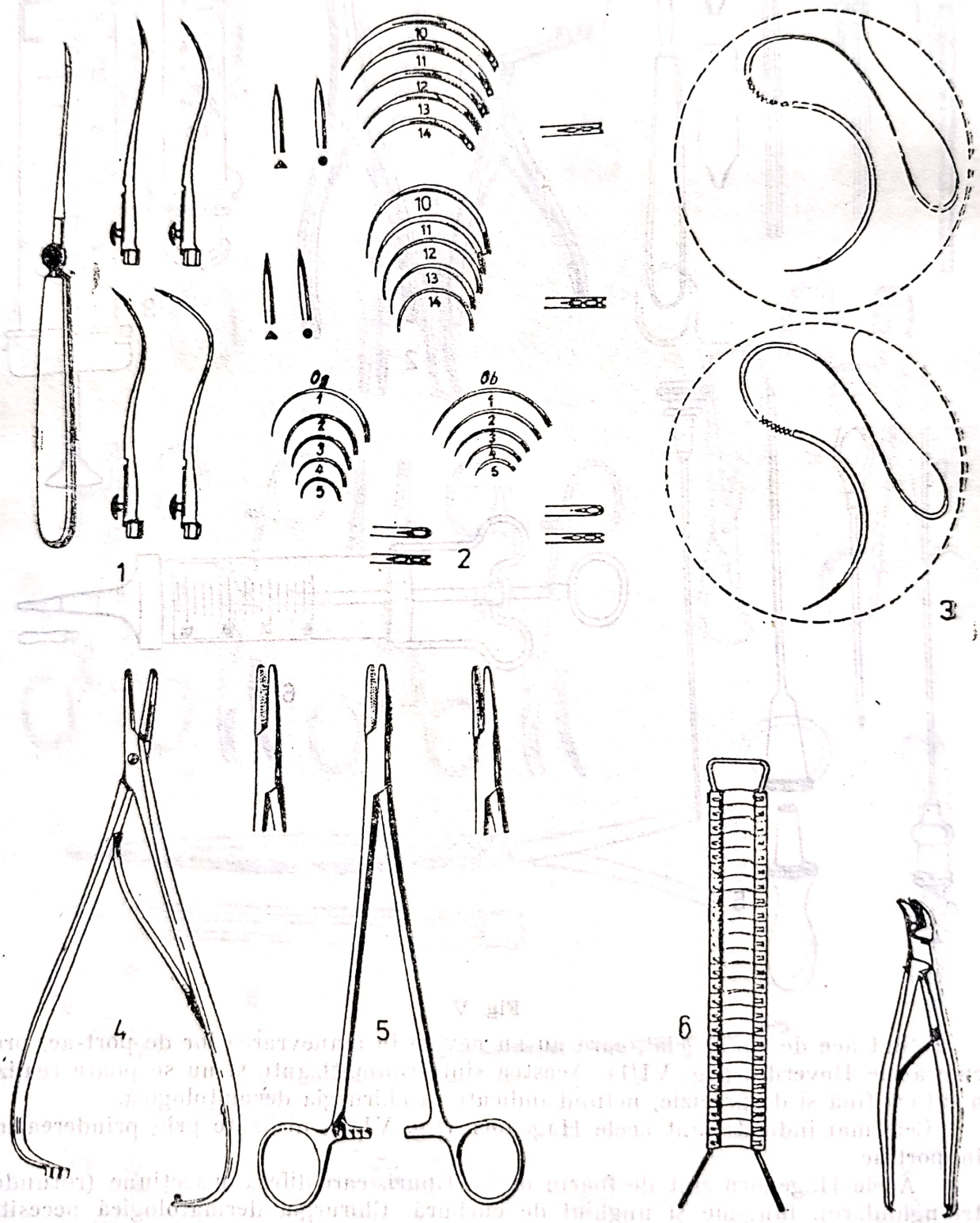

Fig. VI

Acul Hagedorn are un vîrf și un capăt terminal, în care se prinde, prin apăsare, firul de nylon sau catgut. Sînt și ace cu gaura similară cu aceea a àcelor de cusut, dar acestea sînt neindicate, prinderea nylonului sau catgutului fiind foarte dificilă în acest caz.

Mai frecvent folosite sînt àcele atraumatice (fig. VI/3), care au montat din fabricație, în prelungirea acului, firul de cusut din nylon sau catgut. Sînt utile, dar destul de costisitoare, uneori dificil de procurat.

Port-acul servește la manevrarea àcelor Hagedorn ; sînt de mai multe tipuri, cel mai frecvent fiind cel de tip Mathieu (fig. VI/4) care are un sistem de blocare și deblocare foarte simplu, ca și la pensele Péan sau Kocher.

Unele port-ace au aspectul unor pense Péan, cu vîrfurile mai late și mai puternice, numite port-ace Hegar (fig. VI/5).

Agrafele chirurgicale, din alpaca, sînt formate din lame subțiri de metal, lungi de 1 cm și late de 2 mm (fig. VI/6). Aceste agrafe se pun și se scot cu un instrument special, numit pensă de aplicat și scos agrafe (fig. VI/7). În lipsa ei se poate folosi o pensă Péan sau Kocher. Agrafele se folosesc foarte rar în chirurgia dermatologică.

Instrumentele cu caracter special folosite în chirurgia dermatologică sînt chiuretele de tip Volkmann (fig. VII/1) și Récamier (fig. VII/2).

În afara instrumentarului enumerat succint, folosit în mod direct în actul operator, pentru efectuarea intervențiilor sînt necesare și alte instrumente și aparate accesorii : mobile, imobile și material moale.

Accesoriile mobile cuprind cutiile pentru instrumente, pentru mănuși, casoletele, tăvițele renale, flacoane cu soluții diverse, cutiile pentru sterilizarea și păstrarea seringilor, lampa de spirt, ansă pentru efectuarea frotiurilor, valve, specule anale și vaginale, sticluțe pentru transportul biopsiilor.

Cutiile pentru sterilizarea instrumentelor chirurgicale (fig. VII/3) utilizate în chirurgia dermatologică sînt de dimensiuni mijlocii, fiecare cutie trebuind să conțină o trusă completă de intervenție curentă.

Trusa completă de intervenție curentă cuprinde următoarele instrumente : 4 — 6 raci pentru fixarea cîmpului operator ; 1 — 2 bisturie, 1 — 2 foarfece (drept și curb), 1 pensă anatomică, 1 pensă chirurgicală, 2 cîrlige Gillies, 4 — 6 pense Péan (drepte și curbe), 3 — 5 pense Kocher (drepte și curbe), 2 — 4 ace Hagedorn (de diverse dimensiuni), 1 port-ac Mathieu sau Hegar.

Pentru intervenții speciale, trusa mai poate conține, în funcție de specificul intervenției : 2 depărtătoare Farabeuf sau 2 întorcătoare de pleoape, 2 valve sau 1 specul vaginal, 1 răzușă sau 1 pensă ciupitoare de os (gujă), 2 — 6 pense Mosquito (cu sau fără dinți, curbe sau drepte), agrafe, pensă de aplicat și scos agrafe, 1 ansă pentru frotiuri, 1 — 2 lame de ras sau un brici de ras, chiuretă Volkmann sau Récamier.

Este necesar să se facă cutii cu instrumentar specific fiecărui gen de intervenție. Este, de asemenea, necesar să se facă o trusă specială, pentru scos fire sau agrafe, care să cuprindă : 6 — 10 pense Péan sau 4 — 8 pense anatomice, 3 — 4 foarfece cu vîrful ascuțit (cele mai indicate sînt cele pentru uzul oftalmologic) ; (uneori se folosesc, in extremis, bisturiele, în locul foarfecelor) și pensă de scos agrafe.

Această trusă, în funcție de numărul penselor și al foarfecelor, poate servi la scoaterea firelor la 3 — 4 pacienți.

Cutia pentru sterilizat mănușile (fig. VII/4), asemănătoare cu aceea pentru sterilizat instrumentele, are prevăzut un grătar perforat, pe care se așază mănușile

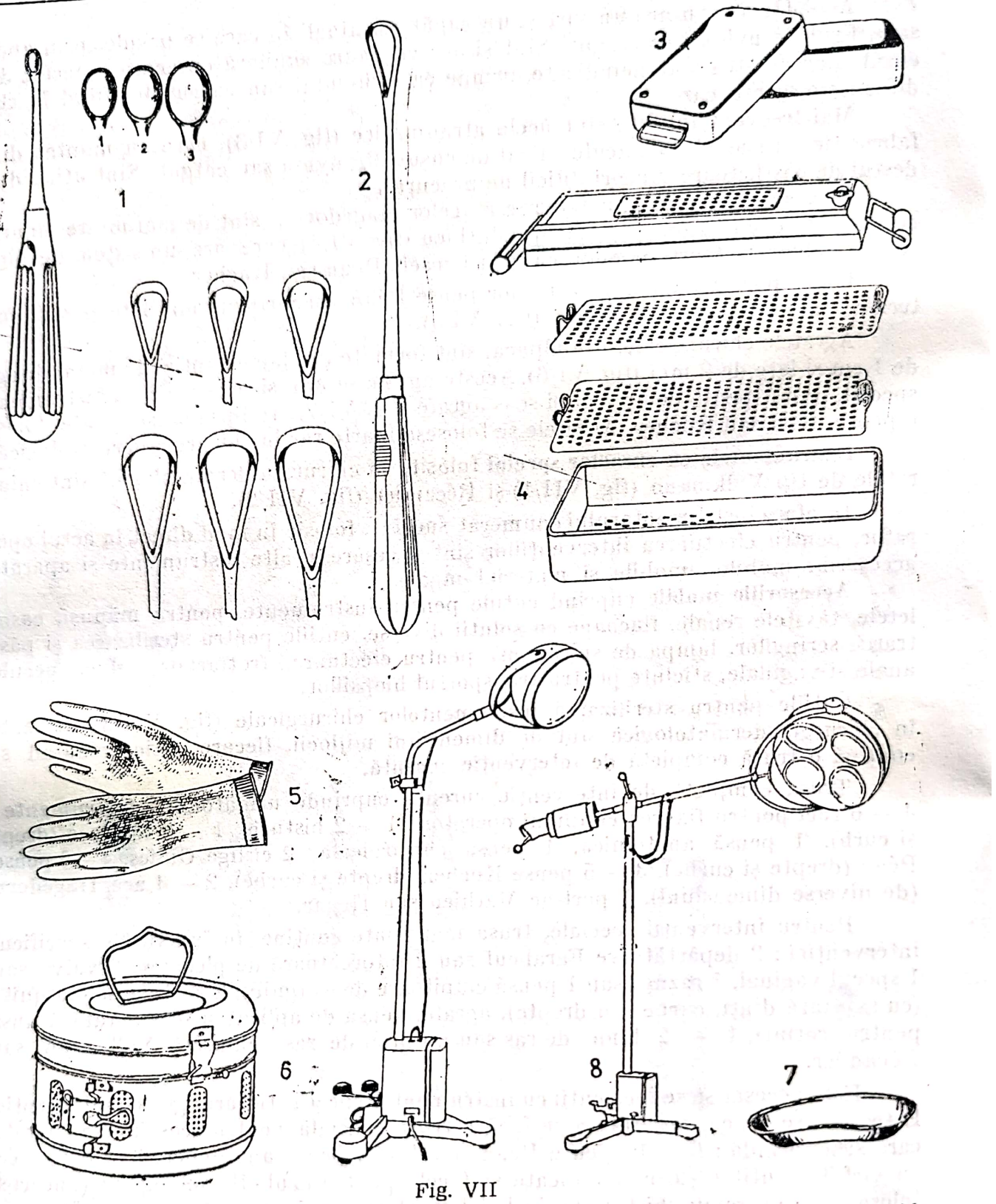

Fig. VII

(fig. VII/5) pregătite pentru sterilizare, și un dispozitiv cu orificii, care se deschide înainte de sterilizare și se închide după aceea la păstrare .

Casoletele sînt cutii rotunde, de diverse diametre, prevăzute cu orificii laterale, care se acoperă cu o tablă special adaptată, închizînd perfect aceste orificii după sterilizare (fig. VII/6). Aceste casolete sînt folosite la sterilizarea compreselor,

Scanned with OKEN Scanner

cîmpurilor operatorii, halatelor, măștilor și mănușilor de ață (mai puțin necesare în chirurgia dermatologică).

Cutiile pentru sterilizarea seringilor sînt mici, paralelipepedice, prevăzute cu un capac. În cutie se află un suport în care se pune seringa, separîndu-se corpul de piston ; se poate renunța la acest suport, adesea incomod, învelindu-se corpul seringii în tifon, separat de piston, sterilizîndu-se cu àcele respective. Este corect ca fiecare seringă să aibă cutia sa, dimensionată după mărime.

Tăvițele renale (fig. VII/7) au marginile rotunjite și ușor evazate, cu aspect reniform, fabricate din metal smălțuit. Ele pot fi sterilizate sau nu, în funcție de necesitate.

Flacoanele pentru diverse soluții utilizate sînt sticle obișnuite, sau flacoane recuperate de la perfuzii ; prin dopul de cauciuc al acestora se trec două țevi din sticlă, sau două pipete de laborator, una mai lungă, pînă în apropierea fundului sticlei, și alta mai scurtă, introdusă în interiorul sticlei 1 — 2 cm. Aceste flacoane se sterilizează și apoi se pot folosi pentru alcool iodat, alcool medicinal, rivanol sau alte substanțe în soluție (ser fiziologic, apă oxigenată, apă distilată etc.). Folosind acest sistem, prin țeava scurtă se va scurge un jet subțire de substanță, fără a se risipi, putîndu-se îmbiba compresele după dorință.

Ansele pentru recoltarea de material lichid, vîscos, purulent, în vederea însămînțărilor bacteriologice sau micotice, ca și valvele, speculele vaginale sau speculele anale se sterilizează în cutiile pentru instrumente, special constituite.

Lampa de spirt se folosește pentru flambarea eprubetelor în care se însămînțează produsele recoltate cu ansa.

De asemenea, este necesar ca în sala de operație să existe și lame de sticlă pentru efectuarea unor frotiuri.

Este obligatoriu ca în sala de operație să existe sticluțe recuperate din ambalajele de medicamente (eufilin, furanthril), spălate, fără etichete, cu dop, de diverse mărimi, pentru introducerea pieselor recoltate în vederea examenului histopatologic.

În sala de operație se va găsi și un flacon cu soluție de formol 10%, pentru fixarea pieselor operatorii, care se trimit la laboratorul de histopatologie.

Accesoriile fixe sînt : lampa scialitică, far (cel mai des utilizat), masa de operație (care va fi, preferabil, ginecologică), masa de instrumentare, lampa pentru ultraviolete, electrocauterul, masa pentru instrumente, aparatul TUR pentru uz stomatologic, scărița pentru urcarea bolnavului pe masa de operație, dulapul pentru medicamente, scaunele metalice cu șurub melc.

Lampa scialitică, cu patru becuri, este necesară deasupra mesei de operație. Ea va fi orientată în funcție de necesități, înainte de începerea actului operator.

Farul (fig. VII/8), cu unul sau mai multe becuri, poate înlocui sau poate fi adjuvant în luminarea cîmpului operator, alături de lampa scialitică. Este necesar în intervențiile pe regiunea ano-genitală.

Masa de operație (fig. VIII/1) poate fi o masă ginecologică, avînd dispozitivele de fixare a picioarelor, în cazul intervențiilor ano-genitale. Peste masă trebuie să se pună o saltea special făcută, acoperită cu pînză cauciucată, sau o folie de plastic, pentru a evita murdărirea ei. Salteaua se poate confecționa și din 1 — 2 pături îndoite și cusute, pentru a nu aluneca. Peste pînza cauciucată se va pune un cearceaf curat, chiar steril, care va fi schimbat după fiecare intervenție.

Masa de instrumentare, foarte utilă, este o masă cu picior (fig. VIII/2), sprijinită de o singură parte, într-o consolă reglabilă. Tăblia mesei va fi din metal sau lemn melaminat. Peste ea se pune un cîmp steril și apoi se pun instrumentele chirurgicale necesare, în nici un caz cutiile cu instrumentele care au fost manipulate cu

Scanned with OKEN Scanner

mîinile neprotejate, nesterile. Picioarele vor avea rotile blocante, pentru a nu se deplasa în timpul operației. Piciorul va fi dispus în partea opusă operatorului.

Măsuța pentru instrumente (fig. VIII/3) este făcută dintr-un schelet metalic, pe care sînt dispuse două rame, în care se sprijină cîte o foaie de sticlă groasă. Măsuța va avea rotile, pentru a putea fi deplasată cu ușurință, după nevoie. Pe o parte a picioarelor, în partea mai lată, este necesar să existe cîte un suport mobil, în plan orizontal, în care se aplică cîte o tăviță rotundă, sau dreptunghiulară, pentru colectarea materialului chirurgical utilizat (comprese, tampoane, fire de ață, fiole utilizate etc.).

Această măsuță va fi acoperită cu un cîmp steril și pe ea se așază cutiile cu instrumente, flacoanele cu soluții dezinfectante, leucoplast, fiole pentru anestezie, cutiile cu seringi, casoletele cu comprese și cîmpuri sterile, halate, mănuși, măști.

Lampa pentru ultraviolete (fig. VIII/4) este necesară în sala de operație pentru dezinfecția acesteia.

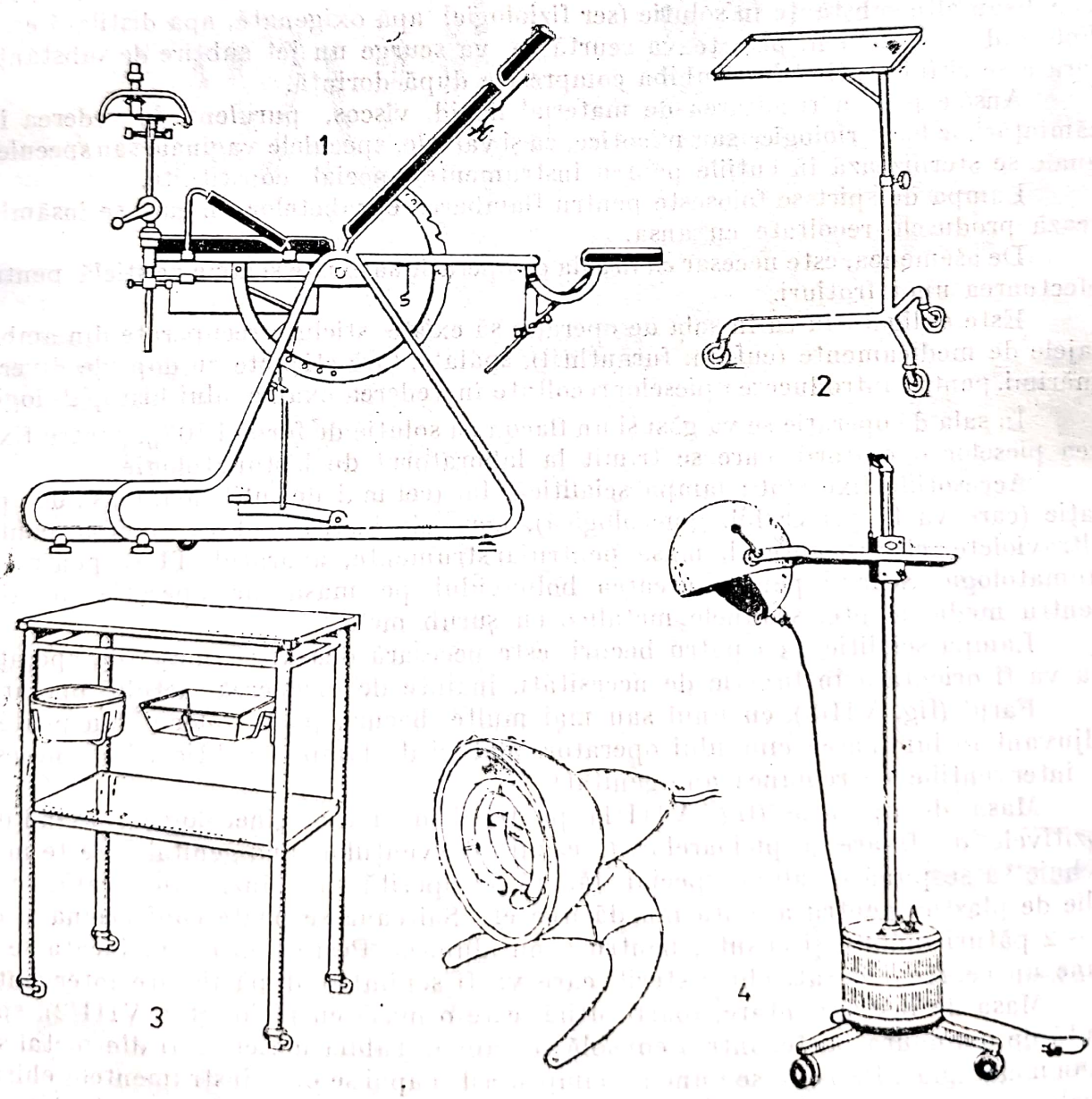

Fig. VIII

Electrocauterul este indispensabil unei săli de operație, mai ales în cazul chirurgiei dermatologice, în vederea efectuării inciziilor, cauterizărilor și chiar a hemostazei.

Aparatul TUR (fig. IX/1), dispus în perete sau mobil, folosit ca turbină în cabinetele stomatologice sau în atelierele de tehnică dentară, cu turație variabilă, este necesar într-o sală de chirurgie dermatologică în situații speciale, pentru dermabraziune. Aparatul va fi dotat cu perii corespunzătoare din păr și metal, cu freze stomatologice (fig. IX/2, 3).

De asemenea, sala de operație va fi dotată și cu o scăriță metalică, mobilă, pentru a facilita urcarea bolnavilor pe masa de operație, după care ea va fi pliată

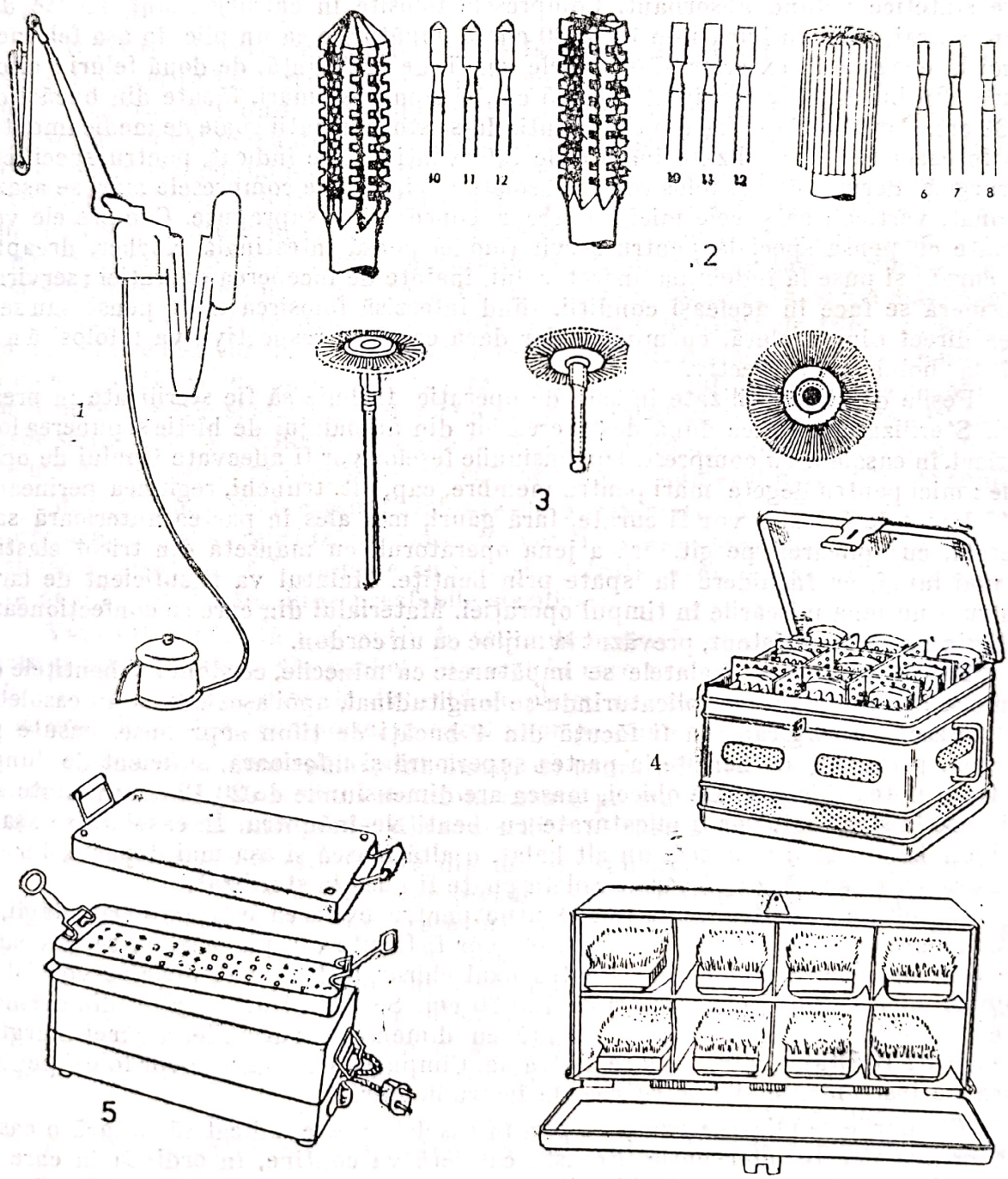

Fig. IX

sau băgată sub masă, pentru a nu incomoda personalul medical în timpul actului operator.

Dulapul pentru medicamente, care intră în dotarea curentă a unităților sanitare, va avea pereții și policioarele din sticlă transparentă. În el vor fi păstrate fiolele și soluțiile necesare pentru intervenții, ca și cele pentru urgențe, seringi de rezervă, materiale sterilizate, medicamente.

Materialul moale folosit în sălile de operație este constituit de comprese din tifon, fești de tifon, halate, cîmpuri operatorii, cearceafuri, mănuși de ață și din cauciuc, comprese pentru spălat, ață pentru cusut.

Compresele se fac din tifon de bumbac 100%, tifonul în amestec cu fibre sintetice nefiind absorbant. Compresele folosite în chirurgie sînt făcute din tifon metraj, tăiat în bucăți de 10 — 30 cm și împăturite ca un plic, în așa fel încît să nu lase scame în exterior. Compresele vor fi, de preferință, de două feluri : mici, făcute din bucăți de aproximativ 10/15 cm, și comprese mari, făcute din bucăți de 15/30 cm. Compresele se fac din timp, putîndu-se stoca în cutii goale de medicamente, sau în casolete, și sterilizate înainte de intervenție. Este indicat, pentru specificul chirurgical dermatologic, folosirea de casolete mici, în care compresele mari se așază ordonat, vertical, ca și cele mici, în cercuri concentrice, suprapuse. Compresele vor fi luate cu pensa specială pentru servit (model pensă intestinală Kocher, dreaptă sau curbă) și puse la îndemîna operatorului, înainte de începerea operației ; servirea ulterioară se face în aceleași condiții, fiind interzisă folosirea altor pense sau servirea direct din casoletă, cu mîna, chiar dacă casoleta respectivă va fi folosită numai la bolnavul respectiv.

Fețile de tifon utilizate în sala de operație trebuie să fie sterilizate în prealabil. Sterilizarea se face după desfacerea lor din ambalajul de hîrtie și punerea lor, vertical, în casoleta cu comprese. Dimensiunile fețelor vor fi adecvate tipului de operație : mici pentru degete, mari pentru membre, cap, gît, trunchi, regiunea perineală.

Halatele folosite vor fi curate, fără găuri, mai ales în partea anterioară sau laterală, cu aplicarea pe gît, fără a jena operatorul, cu manșeta din tricot elastic, cît mai lungi, cu închidere la spate prin bentițe. Halatul va fi suficient de larg, pentru a nu jena mișcările în timpul operației. Materialul din care se confecționează va fi din bumbac, rezistent, prevăzut la mijloc cu un cordon.

Pentru sterilizare, halatele se împăturesc cu mînecile, cordonul și bentițele de prindere dispuse înăuntru, plicaturîndu-se longitudinal, apoi așezîndu-se în casoletă.

Masca chirurgicală va fi făcută din 4 bucăți de tifon suprapuse, cusute pe margini, prevăzute cu bentițe la partea superioară și inferioară, suficient de lungi, pentru a putea fi legate. De obicei, masca are dimensiunile de 20/12 cm ; înainte de a fi puse la sterilizat, vor fi plicaturate cu bentițele înăuntru. În casoletă se așază întîi un halat, apoi o mască, un alt halat, o altă mască și așa mai departe, terminîndu-se cu o mască, după care casoleta poate fi pusă la sterilizat.

Cîmpurile operatorii sînt foarte utile pentru evitarea contaminării plăgii, a instrumentelor și materialelor sterile ; ele vor fi făcute din pînză albă, relativ subțire. Sînt de diverse dimensiuni. Pentru uzul chirurgical dermatologic se vor folosi cîmpuri mici de 30/15 cm, rareori de 100/80 cm. Se pot utiliza și alte dimensiuni. Unele cîmpuri sînt prevăzute cu o fantă cu dimensiuni variabile, a cărei margine este cusută (tivită), pentru a nu se destrăma. Cîmpurile mai mari se vor folosi pentru masa de instrumente și pentru cea de instrumentare.

Cîmpurile se plicaturează și se pun în casoletă ; este indicat să se facă o casoletă pentru fiecare intervenție. Această casoletă va conține, în ordinea în care se pun obiectele în vederea sterilizării, următoarele : cîmpuri mici (30/15), 2 — 3

cîmpuri mijlocii (80 — 100), halatul, masca, un alt halat, o altă mască, eventual, dacă sînt mai mulți operatori, un alt halat și o altă mască, după care casoleta este pregătită pentru sterilizare.

Mănușile de ață, foarte rar utilizate în chirurgia dermatologică, se pot steriliza în aceeași casoletă cu cîmpurile, halatele și măștile, mănușile punîndu-se la fundul casoletei, sub cîmpuri.

Mănușile de cauciuc necesită o pregătire specială în vederea sterilizării și utilizării lor. Mănușile au 5 dimensiuni, notate progresiv de la 1 la 5, și se găsesc în plicuri pe care sînt notate dimensiunile. Sînt mănuși care se fabrică pentru mîna stîngă și dreaptă, aflate perechi, în fiecare plic, și mănuși care pot fi folosite pentru oricare mînă.

Pregătirea în vederea sterilizării se face în felul următor: se scot mănușile din plic și se verifică integritatea lor, umflîndu-se și exercitîndu-se o presiune ușoară asupra lor, strangulîndu-se orificiul prin care se introduce mîna. În cazul în care prezintă perforații, vor fi înlocuite cu alte mănuși integre. Se pudrează înăuntru cu talc, fără a lăsa talc în ele, golindu-se prin scuturare. Este bine ca după introducerea talcului să se umfle mănușa pentru o pudrare uniformă. Se îndoaie manșetele în afară 4 — 5 cm, apoi se pot așeza în cutia pentru sterilizare. Pe fundul cutiei se pune mănușa, după ce în prealabil s-a așezat o bucată de tifon, pudrată cu talc: prima va fi mănușa stîngă. Se pune o nouă bucată de tifon, apoi mănușa dreaptă, și așa mai departe. Ultima mănușă va fi pentru mîna dreaptă. Toate bucățile de tifon, care separă mănușile între ele, vor fi bine pudrate cu talc. Peste ultima mănușă se pune un tifon, se închide cutia și se poate pune la sterilizat, cu grătarul desfăcut. Dacă mănușile vor fi puse în cutie și sterilizate după un timp, grătarul va fi închis. Este util ca mănușile să fie puse la sterilizat pe numere, în cazul cînd operatorii au nevoie de diferite măsuri, folosind cutii separate, pe care se va nota numărul mănușii ce le conține.

Mănușile de cauciuc pot fi folosite de aproximativ 5 — 7 ori, după care se depreciază. În cazul reutilizării, mănușile vor fi spălate imediat după operație, vor fi șterse și uscate, vor fi pudrate cu talc și păstrate, eventual așezate într-o cutie, gata de a fi reutilizate, după prealabila sterilizare.

Vata este utilizată mai puțin în sălile de operație de profil dermatologic. Ea poate fi folosită direct din pachet, în cazul în care urmărim absorbția sîngelui rezultat în procesul operator, la distanță de plagă, sau poate fi sterilizată, preferabil împăturită între două comprese, în cazul unor pansamente speciale cu rol absorbant.

Compresele pentru spălat sînt bucăți de tifon, pătrate, de aproximativ 10/10 cm, făcute din 6 — 10 straturi de tifon, cusute pe margini; la mijloc se introduce vată, avînd aspectul unei perne. Ele se sterilizează și se pot utiliza de mai multe ori.

Ața pentru cusut este făcută din mătase sau nylon. În secțiile chirurgicale, din scul se bobinează pe baghete sau țevi de sticlă și se sterilizează. Noi preferăm să folosim bucăți gata tăiate, preparate prin dezdoirea scului și tăierea la cele 2 capete opuse, realizînd fragmente de aproximativ 12 — 15 cm. Acestea le înnodăm în grupe de cîte 5, cu un nod cu laț larg, avînd un capăt mai scurt. Le sterilizăm în cutii pentru seringi; la fundul cutiei se pune o bucată de tifon, apoi o jurubiță de 5 fire, din nou o bucată de tifon, altă jurubiță și așa mai departe. Ața de grosimi diferite este pusă în cutii separate în funcție de numărul de grosime.

Ața are grosimi diferite, de la nr. 5 (cea mai groasă) pînă la nr. 10 (cea mai subțire). Nu recomandăm păstrarea aței în soluții antiseptice de sublimat de mercur 1‰ sau alcool.

Catgutul pentru sutură, ca și acele atraumatice, sînt livrate de fabrica producătoare în fiole sau plicuri speciale, care se desfac în momentul utilizării. Catgutul are și el diferite grosimi — de la 000 (cel mai subțire), la nr. 6 (cel mai gros).

De asemenea, în sălile de operație se folosesc și periuțe de unghii, necesar a fi sterilizate înainte de utilizare, pentru spălarea chirurgului pe mîini, ca și săpun de toaletă. Și acesta va fi sterilizat înainte de utilizare.

Spălarea pe mîini a chirurgului și ajutoarelor sale, înainte de operație, necesită folosirea unui săpun de toaletă de calitate bună, săpunurile prea alcaline sau de calitate proastă împietînd asupra tegumentelor celor care le folosesc în mod repetat.

Scanned with OKEN Scanner

Scanned with OKEN Scanner

CAPITOLUL IV

ASEPSIA ŞI ANTISEPSIA ÎN CHIRURGIA DERMATOLOGICĂ

Asepsia reprezintă totalitatea măsurilor necesare în scopul prevenirii contaminării plăgilor chirurgicale, prin intermediul instrumentelor, materialelor moi etc., scop în care se foloseşte sterilizarea acestora.

Antisepsia reprezintă totalitatea metodelor aplicate în scopul distrugerii germenilor patologici (microbieni, virali, fungici), prezenţi într-o plagă chirurgicală sau traumatică, pătrunşi prin diverse modalităţi, cu ajutorul unor substanţe chimice sau a agenţilor fizici.

Asepsia este metoda profilactică, în timp ce antisepsia este metoda curativă, ele putîndu-se completa.

În asigurarea asepsiei, un rol deosebit de important îl are asistenta medicală care efectuează sterilizarea materialului şi instrumentarului cu care se lucrează în timpul actului operator.

Spălarea pe mîini este primul gest pe care trebuie să-l facă operatorul şi ajutoarele sale înainte de a începe actul operator propriu-zis. Mîinile au numeroşi germeni, care trebuie înlăturaţi, spălarea avînd rolul de îndepărtare fizică şi chimică a acestora. Spălarea mîinilor se va face obligatoriu nu numai înainte de efectuarea intervenţiei chirurgicale, ci şi înainte de efectuarea unui pansament, a unei injecţii, tuşeu etc., ca şi după efectuarea acestor manevre.

Spălarea înaintea actului chirurgical se face într-un mod particular : ea durează 15 minute. (N. B. Dacă se fac intervenţii chirurgicale mici, de exemplu biopsii, timpul de spălare poate fi mai scurt : pînă la 5 minute).

Pentru spălare se foloseşte apă sterilă preparată la autoclav sau aparatul Camson ; ea este trimisă la chiuveta pentru spălare prin ţevi cu circuit separat, sterilizate în prealabil cu soluţii antiseptice. În cazul în care acest lucru nu este posibil, asistenta va fierbe într-un vas special 10 — 20 l de apă, timp de 30 de minute, pe care o răceşte şi o păstrează într-o cană sterilizată, acoperită cu un tifon.

Chiuveta sau spălătorul la care se face spălarea mîinilor va fi acoperită în timpul spălării cu o bucată de tifon, parţial tensionată, pentru ca stropii care cad în ea să nu sară pe mîinile celui care se spală.

Cei care se spală în vederea actului chirurgical trebuie să aibă unghiile tăiate scurt, curăţate de eventuale depozite subunghieale. Înainte de spălare se vor scoate ceasul, verigheta, inelele sau alte bijuterii. În timpul spălării, operatorul şi ajutoarele sale vor fi îmbrăcaţi lejer, de preferat într-un maieu, punîndu-şi deasupra un şorţ de cauciuc sau polietilenă.

Săpunul va fi flambat de asistentă, ţinîndu-l cu o pensă deasupra unei flăcări (o vată îmbibată cu spirt, pusă într-o tăviţă renală, după care se aprinde vata), sau flambat într-o tăviţă renală în care s-a turnat spirt.

Compresele pentru spălarea mîinilor se sterilizează în casolete separate, ca şi periuţele de unghii, ori în cutii speciale (fig. IX/4).

Spălarea propriu-zisă se face după un ritual bine stabilit : timp de 5 minute, chirurgul se va spăla cu apă sterilă şi săpun, folosind comprese sau periuţa de unghii, pe palme şi antebraţe, pînă la cot, spălarea făcîndu-se tot timpul cu palmele mai sus decît nivelul coatelor. După primele 5 minute, se face clătirea regiunilor spălate, tot cu palmele mai sus decît coatele ; în următoarele 5 minute se face spălarea palmelor şi a antebraţelor pînă la jumătate, făcîndu-se apoi clătirea în aceleaşi condiţii ; în ultimele 5 minute se spală numai palmele, insistîndu-se asupra unghiilor şi spaţiilor interdigitale, după care se face clătirea lor. În concluzie, spălarea se face respectînd obligatoriu următoarele reguli :

— în timpul spălării, palmele şi antebraţele vor fi ţinute mai sus decît coatele ;

— după fiecare săpunire şi clătire, se foloseşte o altă compresă sau o altă periuţă de unghii ;

— deschiderea robinetului se va face cu capul, cotul sau de asistentă ; sînt indicate sistemele de deschidere a robinetului cu un dispozitiv cu pedală acţionat cu piciorul.

După spălare, cu mîinile ţinute în sus, este necesar să se toarne alcool 70° pe mîinile celui spălat, fără a-şi şterge mîinile.

Urmează apoi echiparea chirurgului. Punerea măştii este primul gest pe care-l face chirurgul, masca fiind aşezată deasupra halatului. Se ia masca şi se desface fără a o atinge de obiectele din jur, de vestmintele celui ce şi-o pune sau de mîinile asistentei. Se ţine întinsă de bentiţe, aplicînd-o deasupra nasului, după care, cu multă prudenţă, asistenta va înnoda aceste bentiţe deasupra urechilor, în regiunea occipitală, celelalte bentiţe fiind înnodate fără ajutorul chirurgului.

Urmează îmbrăcarea halatului, care se va lua din casoletă tot de chirurg ; acesta îl va desface cu prudenţă, pentru a nu-l atinge de obiectele din jur, de pardoseală, sau de partea anterioară. Halatul va fi ţinut de chirurg de partea dinăuntru, va introduce o mînă, asistenta trăgînd de marginea liberă, posterioară a porţiunii de partea mînecii îmbrăcate, pentru a uşura introducerea mîinii pe mînecă ; apoi introduce cealaltă mînă, procedîndu-se în acelaşi fel. Asistenta va lega bentiţele de la spatele halatului, apoi cordonul, care va fi apucat de capete, fără a-l atinge în alte părţi, mai ales în partea anterioară.

Îmbrăcarea mănuşilor se face în felul următor : asistenta va deschide cutia cu mănuşi, după ce chirurgul este echipat cu halatul şi masca ; ia bucata de tifon pudrată cu talc, aflată deasupra, şi îşi pudrează mîinile, apoi ia cu mîna stîngă mănuşa aflată deasupra (obligatoriu fiind o mănuşă de dreapta), pe care o ţine de partea îndoită. Ţine cu degetele palmei stîngi partea care va veni în contact cu pielea de la palma dreaptă, îmbrăcînd-o, dar manşeta ei trebuie să rămînă îndoită, răsfrîntă. Apoi, ia bucata de tifon aflată acum deasupra şi o înlătură, apucînd mănuşa următoare (obligatoriu fiind o mănuşă de mîna stîngă) ; mîna dreaptă înmănuşată apucă mănuşa pentru mîna stîngă din porţiunea plicaturată, insinuîndu-se în spaţiul dintre manşeta mănuşii stîngi şi mănuşă ; o îmbracă, răsfrîngînd manşeta mănuşii stîngi peste mîneca halatului, în timpul următor procedînd la răsfrîngerea manşetei peste halat şi la mănuşa dreaptă, potrivindu-şi-le cît mai bine pe ambele mîini.

Pentru o îmbrăcare corectă a mănuşilor se va ţine cont de următoarele : mănuşile să corespundă ca număr mărimii mîinii chirurgului ; să fie bine uscate (umiditatea făcîndu-le greu de îmbrăcat), să fie suficient pudrate cu talc.

În cazul în care unul din ajutoare sau chirurgul s-a echipat şi cu mănuşi, poate ajuta pe ceilalţi la punerea mănuşilor, luîndu-le de manşetă, insinuîndu-se în spaţiul

Scanned with OKEN Scanner

dintre manşetă şi mănuşă, desfăcîndu-le, pentru a putea ca celălalt să intre cu degetele direct în mănuşi, aplicîndu-i apoi manşeta îndoită, pe care o răsfrînge peste manşeta halatului.

În cazul în care cei ce folosesc mănuşile de cauciuc au o sensibilitate la talc sau cauciuc, ori o hiperhidroză palmară, se pot folosi mănuşi de aţă, direct pe mînă, după care se îmbracă mănuşile de cauciuc. Acestea sînt obligatorii.

În cazul unor intervenţii laborioase, cu instrumente care pot rupe mănuşile de cauciuc sau la nivelul viscerelor, care sînt alunecoase, pentru a avea o aderenţă mai bună, ceea ce nu este cazul în chirurgia dermatologică, se pot folosi mănuşi de aţă peste cele de cauciuc.

După îmbrăcarea corectă a operatorilor, urmează punerea cîmpurilor. Aceasta se face după ce bolnavul a fost în prealabil aşezat pe masă şi dezinfectat la nivelul tegumentelor unde urmează a se practica intervenţia chirurgicală.

Asistenta deschide cutia cu cîmpuri mici. Chirurgul ia 2 cîmpuri mici, aşezîndu-le pe masa de instrumentare, astfel încît marginile cîmpului să depăşească cu 10—15 cm marginile mesei; ulterior, se aplică pe bolnav cîmpul operator sau cîmpurile mai mici, înconjurîndu-se regiunea la care se va face incizia, protejînd tegumentele înconjurătoare cu cîmpuri, pentru ca, chirurgul sau ajutoarele sale, să nu atingă zone septice.

Se „face masa", pegătindu-se instrumentele şi apoi se poate începe actul operator propriu-zis.

Dacă se face intervenţia sub rahianestezie, după spălarea mîinilor, chirurgul va pune mănuşi şi va dezinfecta regiunea în care se va efectua anestezia, procedînd la aceasta. Bolnavul va fi culcat sau pus în poziţia operatorie, după care chirurgul îşi va scoate mănuşile şi se va îmbrăca după maniera obişnuită.

Aseptizarea materialului şi instrumentarului folosit se face prin sterilizarea perfectă a lor. Sterilizarea se poate obţine prin căldură, prin substanţe chimice şi prin alte mijloace.

Apa pentru spălat pe mîini se sterilizează prin fierbere la 120 — 140°C, adică folosind o presiune de 1,5 — 2,5 atmosfere, pentru o perioadă de 30 de minute.

Materialele moi (halate, mănuşi de aţă, măşti, cîmpuri, comprese, feşi de tifon etc.) se sterilizează prin vapori de apă tot la 120 — 140°C, în acelaşi mod ca şi apa pentru spălat.

Instrumentele vor fi sterilizate prin fierbere sau prin căldură uscată, la pupinel. Sterilizarea se poate face şi la autoclav, în acest caz fiind necesar a se adăuga în apa de sterilizare amoniac, în proporţie de 1 lingură la 2 l apă, pentru a preveni ruginirea instrumentelor.

Seringile, mai ales cele făcute din metal şi sticlă, se sterilizează prin fierbere, autoclavare sau la pupinel. Cea mai eficientă este sterilizarea la autoclav, la 120 — 140°C, timp de 30 de minute.

Aţa va fi sterilizată la autoclav, ca şi seringile sau materialele moi, în cutii de seringă, sortate pe grosimi.

Obiectele de cauciuc, mănuşile se sterilizează la autoclav, fără a se depăşi 120°C.

Sterilizarea pereţilor, pardoselii, tavanului, lămpii scialitice, a mesei de operaţie şi a celorlalte obiecte, aflate în sala de operaţie, se face prin ştergerea lor cu sublimat sau oxicianură de mercur sau prin formolizare, iar sterilizarea aerului se face cu lămpi cu vapori de mercur, care emit radiaţii ultraviolete.

Scanned with OKEN Scanner

Tehnica sterilizării

Sterilizarea prin căldură are o serie de particularități : căldura umedă prin fierbere sau autoclavare duce la distrugerea mai rapidă a germenilor ; căldura uscată, la pupinel, distruge mai greu germenii, fiind necesară o temperatură mai mare, timp mai îndelungat.

Sterilizarea incorectă conduce la infecții și periclitarea reușitei actului chirurgical și chiar a vieții și sănătății pacientului.

Sterilizarea prin fierbere se face în vase simple, sau fierbătoare special construite (fig. IX/5), folosindu-se o sursă de căldură produsă de gaze, plită sau rezistențe electrice. Fierberea sub presiune se face în vase special construite (fig. X/1), în acest caz oxidarea instrumentelor evitîndu-se prin adăugarea în apa de fiert a bicarbonatului de sodiu sau boratului de sodiu, 20 grame °/₀₀, ori sodă caustică, 3 grame °/₀₀. Apa folosită trebuie să fie dedurizată. Această sterilizare durează 30 de minute.

Sterilizarea prin vapori sub presiune se folosește pentru seringi, materiale moi etc., în aparate speciale, mai cunoscute fiind autoclavul Chamberland și autoclavul Camson (fig. X/2, 3).

Controlul sterilizării se face cu ajutorul unui manometru, fiecărei valori de presiune corespunzîndu-i o anumită temperatură, astfel : 1 atmosferă = aprox. 120°C; 1,5 atmosfere = aprox. 128°C ; 2 atmosfere = aprox. 133°C ; 2,5 atmosfere = = aprox. 139°C.

Pentru o sterilizare corectă, trebuie să se procedeze la scoaterea aerului din autoclav, în caz contrar aceste valori ale presiunii nu mai corespund temperaturilor menționate.

Pentru o sterilizare eficientă se vor face următoarele operațiuni : verificarea funcționării corecte a autoclavului și sursei de încălzire ; umplerea cu apă a cazanului exterior ; introducerea materialelor pentru sterilizat (pregătite în prealabil și ambalate în casolete și cutii) ; închiderea autoclavului și etanșarea sa perfectă ; eliminarea aerului din interior (prin deschiderea robinetului superior) și înlocuirea sa cu vapori ; deschiderea sursei de căldură și supravegherea robinetului de eliminare a aerului (la început ies vapori în jet discontinuu, apoi în jet continuu, producînd un șuierat puternic după 15 — 20 de minute de la pornirea sursei de căldură) ; închiderea robinetului de evacuare duce la creșterea treptată a presiunii ; la 1,5 atmosfere, se poate da din nou drumul la acest robinet pentru circa 1 minut, în vederea evacuării cît mai complete a aerului ; supravegherea manometrului, astfel ca la 1,5 — 2 atmosfere, în funcție de scopul sterilizării, sursa de căldură să fie diminuată ca intensitate, de așa manieră, încît ăcele manometrului să rămînă constant la presiunea dorită, timp de 30 de minute ; întreruperea funcționării sursei de căldură și deschiderea robinetului de evacuare a vaporilor, deci depresurizarea autoclavului (temperatura crescută ca și depresurizarea rapidă determină uscarea materialelor) ; scoaterea materialului sterilizat se face după minimum 15 minute de la depresurizare, etanșeizîndu-se casoletele și notîndu-se pe benzi adezive data și ora sterilizării.

Această sterilizare este valabilă maximum 48 de ore ; dacă materialele și instrumentele nu au fost folosite în acest interval de timp, este necesar, pentru a fi folosite, să se procedeze la o nouă sterilizare.

În cazul compreselor, folosite chiar în sălile de pansamente, odată desfăcută casoleta și întrebuințată corect, să nu fie folosite decît 8 — 12 ore ; compresele rămase trebuie resterilizate înainte de a fi folosite după acest interval, deoarece nu prezintă garanția unei asepsii corecte.

Scanned with OKEN Scanner

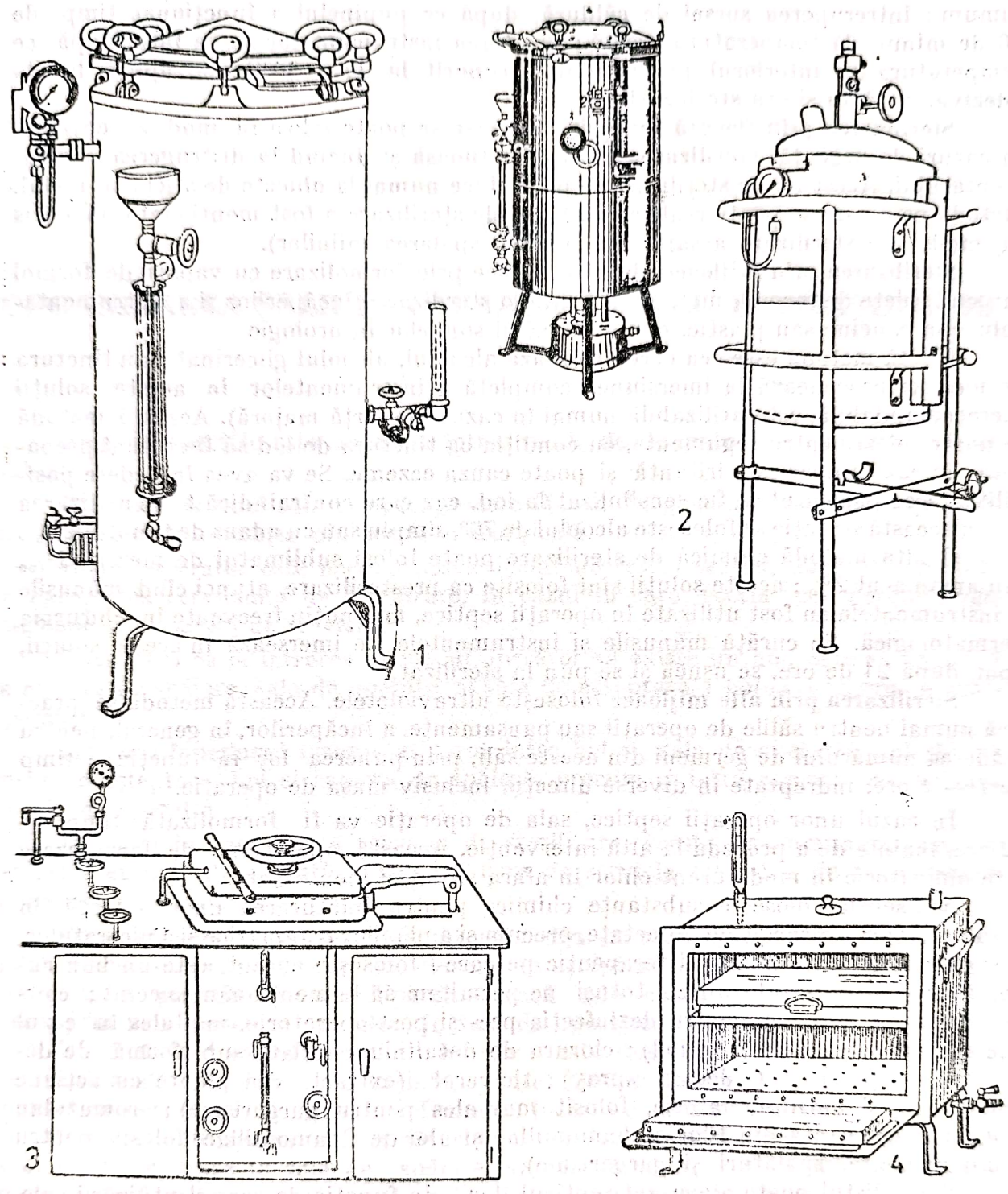

Fig. X

Sterilizarea la pupinel (fig. X/4) se face la temperaturi mai mari, timp mai îndelungat, respectîndu-se următoarele indicații: introducerea materialului pentru sterilizat (nu se va folosi pentru materiale moi); închiderea pupinelului; deschiderea sursei de căldură la maximum, pînă la atingerea temperaturii dorite (în general 180°C); reducerea intensității sursei de căldură în așa fel încît să se mențină constant temperatura dorită (180°C), acest oficiu făcîndu-l, în general, termostatul, în mod automat; temperatura optimă va fi menținută timp de 30 de minute mi-

Scanned with OKEN Scanner

nimum ; întreruperea sursei de căldură, după ce pupinelul a funcționat timp de 30 de minute la temperatura dorită ; scoaterea instrumentelor se va face după ce temperatura din interiorul pupinelului a coborît la 20 — 30°C ; se aplică banda adezivă, cu data și ora sterilizării.

Sterilizarea prin flacără sau prin flambare se poate folosi în mod excepțional în cazuri de urgență, sterilizarea fiind defectuoasă și ducînd la distrugerea instrumentarului. Acest fel de sterilizare se poate face numai la obiecte de sticlă și metal. Metoda prin care se poate realiza acest gen de sterilizare a fost menționată mai sus (la modul de sterilizare a săpunului pentru spălarea mîinilor).

Sterilizarea prin mijloace chimice se face prin formolizare cu vapori de formol sau cu tablete de formol, metodă utilizată la sterilizarea încăperilor și a instrumentarului din cauciuc sau plastic, cum este cazul sondelor în urologie.

O altă metodă este cea care utilizează alcoolul, alcoolul glicerinat sau tinctura de iod ; se procedează la imersiunea completă a instrumentelor în aceste soluții (nerecomandabilă, este utilizabilă numai în cazuri de forță majoră). Această metodă se poate folosi pentru tegumente, cu condiția ca tinctura de iod să fie recent preparată ; în caz contrar este iritantă și poate cauza eczeme. Se va avea în vedere posibilitatea ca pacientul să fie sensibilizat la iod, caz care contraindică total utilizarea sa. În această situație se folosește alcoolul de 70°, simplu sau cu adaus de timol 50g‰.

O altă metodă chimică de sterilizare poate folosi sublimatul de mercur 1‰ sau amoniacul 2% ; aceste soluții sînt folosite ca presterilizare, atunci cînd mănușile și instrumentele au fost utilizate în operații septice, mai puțin frecvente în chirurgia dermatologică. Se curăță mănușile și instrumentele, se imersează în aceste soluții, apoi, după 24 de ore, se usucă și se pun la sterilizat.

Sterilizarea prin alte mijloace folosește ultravioletele. Această metodă se practică numai pentru sălile de operații sau pansamente, a încăperilor, în general, pentru scăderea numărului de germeni din aceste săli, prin punerea lor în funcțiune timp de 1 — 4 ore, îndreptate în diverse direcții, inclusiv masa de operație.

În cazul unor operații septice, sala de operație va fi formolizată timp de 12 ore, înainte de a proceda la altă intervenție. Această operațiune de formolizare este obligatorie în mod curent chiar în afara situației menționate.

Antisepsia folosește substanțe chimice pentru înlăturarea unor infecții, în cazul plăgilor chirurgicale infectate, precum și a plăgilor traumatice și a ulcerațiilor. Dermatologul, prin arsenalul terapeutic pe care-l folosește curent, este un bun cunoscător al acestor substanțe ; totuși ne permitem să le menționăm succint : clorhexidin spray (utilizat pentru dezinfecția pre- și post-operatorie, mai ales în cazul pacienților sensibilizați la iod) ; clorura de decalinium (aflată sub formă de decaderm soluție sau Codecam spray) ; ticiverol (extract din plante cu acțiune antiseptică și antiinflamatorie, folosit mai ales pentru gargarisme) ; romazulan (soluție concentrată din Flores chamomillae și ulei de Chamomillae, folosit pentru tamponamente, spălături și gargarisme).

Specialistul poate alege antisepticul dorit, în funcție de scopul utilizării sale, de posibilitatea de a-l procura, de toleranța pacientului și de experiența pe care o are în utilizarea acestor substanțe.

Scanned with OKEN Scanner

Scanned with OKEN Scanner

CAPITOLUL V

ORGANIZAREA SĂLII DE OPERAȚIE PENTRU DERMATOLOGIE

Sala de operație este necesară într-o secție de dermatologie cu peste 100 de paturi.

Organizarea unei săli de operație este făcută, în general, după aceleași principii ca sala de operație din secția chirurgicală.

Blocul operator este necesar să fie izolat de restul secției, dacă este posibil, în apropierea serviciului de sterilizare, în cazul în care secția de dermatologie cuprinde și un astfel de serviciu.

Ideal ar fi ca la intrarea în blocul operator să existe un hol, care să conducă la camera de spălare, sala de operație și sala de așteptare a bolnavilor, pre- și post-operator.

Circuitul funcțional trebuie asigurat între hol și sala de operație, hol și camera de așteptare, hol și camera de spălare, precum și între camera de spălare și sala de operație.

În cazul în care există serviciu de sterilizare, acesta va comunica printr-o fereastră cu sala de operație, fereastră care va servi la schimbul de instrumente și materiale în dublu sens.

Circuitul bolnavului este următorul: din culoarul principal pătrunde în holul blocului operator, apoi în camera de așteptare, unde, la nevoie, i se face preanestezia precum și dezechiparea — dacă este cazul —. Ulterior, bolnavul trece, prin holul blocului operator, în sala de operație.

După efectuarea intervenției, bolnavul este dus în sala de așteptare, unde va fi îmbrăcat; în situații deosebite, poate rămîne aici 10—15 minute, supravegheat de personalul mediu sau infirmiere, înainte de a merge în salon.

Circuitul chirurgului este următorul: intră din culoarul secției în holul blocului operator, trece în sala de spălare, se dezechipează și se pregătește pentru spălare; după spălare, intră în sala de operație, se echipează, „face masa" și efectuează intervenția. După intervenție, în funcție de situație, se dezbracă și se reîmbracă cu alt echipament steril (pentru o nouă intervenție), sau trece în sala de spălare, reechipîndu-se în costumul de spital și părăsind blocul operator.

Pentru serviciul de sterilizare, intrarea poate fi separată, pentru sala de operație existînd fereastra de comunicare în vederea schimbului de instrumente și materiale sterilizate sau pentru sterilizat. În nici un caz eliberarea materialelor sterilizate pentru secție nu se va face pe această fereastră, ci pe ușa de intrare sau prin alt loc.

În blocul operator nu au acces decît persoanele cu atribuţii şi scopuri precise : medicii operatori şi personalul sălii de operaţie, brancardierii şi infirmierele care transportă bolnavul la dus şi întors, asistenta de salon (care predă foile de observaţie asistentei din sala de operaţie), persoanele din serviciul de sterilizare şi personalul de curăţenie al sălii de operaţie.

În holul de la intrarea în blocul operator trebuie să se găsească o masă şi scaune, pentru întocmirea protocolului operator, după actul operator, de către medicul care a efectuat operaţia şi ajutoarele sale. În acest sens, va exista un registru special de protocoale operatorii, care va cuprinde următoarele rubrici : numele şi prenumele bolnavului operat ; vîrsta ; sexul ; domiciliul ; numărul foii de observaţie ; data la care s-a efectuat intervenţia chirurgicală ; membrii echipei operatorii ; tipul şi substanţele folosite pentru anestezie ; cantitatea utilizată ; descrierea operaţiei propriu-zise, cu timpii operatori în ordine cronologică, eventual o schiţă sumară a modului de abordare chirurgicală ; menţiunea tipului de material folosit la sutură ; accidente sau incidente produse în timpul operaţiei şi măsurile ce s-au luat pentru contracararea acestora ; menţiunea trimiterii probelor la examenul histopatologic ; rubrică pentru trecerea rezultatului examenului histopatologic ; semnătura şi parafa operatorilor.

Protocolul operator va fi trecut în foaia de observaţie a bolnavului din registrul de protocoale operatorii (mai puţin rubricile comune existente în foaia de observaţie şi în registru). Pe foaia de temperatură se vor menţiona operaţia la data efectuării ei, zilele trecute de la momentul operator şi data prezumptivă a scoaterii firelor.

În sala de aşteptare trebuie să se găsească 1—2 paturi curate, pregătite ca orice pat din salon, în care vor sta bolnavii în perioada pre- şi post-operatorie, după caz, 1—2 scaune pentru supraveghetori sau bolnavi, precum şi un cuier pentru hainele bolnavilor.

În sala de spălare trebuie să existe un cuier pentru agăţarea hainelor operatorilor, o măsuţă pentru aşezarea cutiilor cu săpun, periuţe şi comprese pentru spălat. Chiuveta sau chiuvetele pentru spălat vor fi pregătite cu tifon deasupra, legat semitensionat, cu manetă de deschidere şi închidere a robinetului sau cu pedală.

Mobilierul din sala de operaţie va cuprinde: masa de operaţie, scăriţa mesei de operaţie, electrocauterul, măsuţa de instrumente, dulapul de urgenţă, eventual o altă masă pentru depozitarea temporară a instrumentelor şi materialelor necesare.

În afara acestor piese de mobilier, strict necesare, pot exista lampa scialitică, farul şi lampa de ultraviolete ; ultimele două pot fi puse, în funcţie de spaţiu, şi în alte încăperi sau în holul sălii de operaţie, de unde pot fi aduse la nevoie.

Luminarea sălii de operaţie poate fi naturală (fereastra va fi orientată spre apus sau nord, masa de operaţie aşezată cu capul spre fereastră) sau artificială, (constantă şi uniformă, caz în care fereastra sălii de operaţie poate sau nu să fie acoperită).

Curăţirea sălii de operaţie, precum şi a celorlalte săli, se va face zilnic, sau de cîte ori este nevoie ; după fiecare intervenţie trebuie să se îndepărteze compresele şi instrumentarul folosit anterior, înainte de a introduce bolnavul următor şi efectuarea altei intervenţii.

Se va evita intervenţia cu caracter septic, înaintea unei intervenţii aseptice. Astfel, intervenţia neseptică va preceda pe cea septică, pentru a nu contamina plăgile operatorii, producîndu-se infecţii nedorite.

Scanned with OKEN Scanner

În cazul unor intervenții mai numeroase, programate în aceeași zi, se vor efectua intervențiile ample, laborioase, aseptice, după care vor urma cele mai puțin laborioase, urmate de cele septice, după aceleași criterii.

În fiecare zi, după curățenia generală a sălii, se va face aerisirea și sterilizarea sălii de operație, conform indicațiilor arătate în capitolul precedent, privind asepsia și antisepsia.

În cazul unor situații septice deosebite, se va face formolizarea sălii de operație, cel puțin 12 ore, formolizare necesară la fiecare sfîrșit de săptămînă, în mod curent.

Fereastra sălii de operație va fi prevăzută cu o plasă deasă de sîrmă, pentru a preveni pătrunderea insectelor și a impurităților grosiere din atmosferă. De asemenea, periodic, trebuie făcută dezinsecția în tot blocul operator, nefiind permisă existența nici unui fel de insectă (muște, gîndaci, furnici etc.). În sezonul cald, se vor lua măsuri speciale în acest sens.

Pentru pansarea bolnavilor operați, scoaterea firelor, efectuarea frotiurilor vaginale, a spălăturilor vaginale sau uretrale trebuie să existe o sală specială, afectată acestui scop, în apropierea blocului operator.

Aceasta va cuprinde un inventar mai sumar decît cel al sălii de operație : o masă pentru instrumente, scărița și masa ginecologică, o canapea pentru consultație, o măsuță pentru depozit de mînă a materialelor necesare, un scaun rotativ fără spetează, suport pentru irigator (în vederea spălăturilor vaginale sau uretrale), un dulap pentru medicamente și materiale.

Sala de pansamente trebuie întreținută, curățată, dezinfectată și dezinsectizată, ca și sala de operație. Se va face sterilizarea zilnică, cu ultraviolete, formolizarea la sfîrșit de săptămînă, sau ori de cîte ori este nevoie.

Ca flux funcțional, se vor efectua următoarele operațiuni în sala de pansamente, în ordine cronologică, prevenindu-se infecțiile : scoaterea firelor, pansamentele aseptice, pansamentele septice, spălăturile vaginale și uretrale. Pentru recoltarea secrețiilor uretrale și vaginale, știindu-se că acestea se fac de obicei dimineața, fluxul funcțional va începe cu ele, după care se va steriliza cu ultraviolete sala, schimbîndu-se cearceafurile utilizate (în cazul recoltării secrețiilor vaginale), aflate pe masa ginecologică. Este necesar să existe hîrtie-prosop, care va fi schimbată după fiecare pacientă.

În sala de pansamente-recoltări este obligatorie o chiuvetă dotată cu tot ceea ce este necesar pentru spălare.

În holul blocului operator există un loc unde se vor pune husele pentru picioare, care vor fi încălțate obligatoriu în tot cuprinsul blocului operator, pentru evitarea infecțiilor, și vor fi scoase în momentul părăsirii blocului operator. În cuprinsul blocului operator este obligatorie purtarea bonetelor și legarea părului la bolnavi, încă din salon, cu excepția situațiilor cînd intervenția se face la nivelul pielii păroase a capului.

În situația efectuării unor biopsii la pacienți sau mici intervenții din exteriorul secției dermatologice, dacă este cazul, acestea nu vor fi efectuate în sala de operație, ci în sala de pansamente-recoltări, cu măsurile respective de asepsie și antisepsie. Cînd intervenția trebuie să se facă în sala de operație, pacientul din ambulator va fi dezechipat de hainele proprii în afara blocului operator și va fi introdus în blocul operator în haină de pijama.

Luarea acestor măsuri de flux și echipare a oamenilor și încăperilor previne apariția și jugularea infecțiilor. Măsurile preventive sînt mai ușoare și eficiente decît cele curative ; infecția se poate preveni respectînd regulile de conduită menționate.

Scanned with OKEN Scanner

Scanned with OKEN Scanner

CAPITOLUL VI

PRINCIPII GENERALE PRIVIND METODELE CHIRURGICALE FOLOSITE ÎN DERMATOLOGIE

Folosirea procedeelor chirurgicale în dermatologie este o necesitate stringentă pentru un specialist apt să cunoască și să folosească în tratamentul afecțiunilor dermatologice cele mai variate metode.

Principiile generale ale metodelor chirurgicale folosite în dermatologie sînt aceleași ca în orice altă specialitate chirurgicală.

Principiile fundamentale în practica chirurgiei dermatologice constau în: dotarea corespunzătoare a secției, în vederea efectuării actului chirurgical în condiții optime, din toate punctele de vedere; instruirea personalului în subordine în acest sens, eventual un schimb de experiență cu personalul calificat dintr-o secție chirurgicală; respectarea tuturor preceptelor unei intervenții chirurgicale; însușirea aprofundată a noțiunilor de structură și funcție a planurilor abordate și cunoașterea perfectă a anatomiei topografice și descriptive; însușirea tehnicilor de abordare chirurgicală pentru a opta asupra procedeului optim de aplicat la fiecare caz în parte; cunoașterea posibilităților și limitelor în care se încadrează actul chirurgical în terapia dermatologică; colaborarea cu specialiștii din domeniul abordat (O.R.L., oftalmologie, chirurgie buco-maxilo-facială, chirurgie ginecologică, chirurgie plastică și chirurgie generală), în cazul în care atitudinea ce se impune pretează la o colaborare interdisciplinară utilă dermatologului, dar mai ales bolnavului; evitarea depășirii limitelor domeniului de cunoaștere; dacă se face totuși, să se cunoască rezolvarea problemei teoretic, cel puțin, pînă la capăt; chirurgia dermatologică este o chirurgie terapeutică, uneori și exploratorie (biopsia), nu una plastică sau estetică, cu excepția domeniului chirurgiei cosmiatrice, care aparține dermatologiei.

Metodele chirurgicale dermatologice sînt destul de simple, în aparență, dar fără cunoașterea noțiunilor de anatomie, fiziologie, histopatologie, chirurgie generală și specială nu este indicat a se aborda acest aspect terapeutic, căci rezultatele vor fi neplăcute, ineficiente, fapt dezagreabil și periculos nu numai pentru medic ci mai ales pentru pacient.

Totuși, inhibiția și reticența în aplicarea noului, lipsa receptivității la paleta variată a terapeuticii dermatologice, inclusiv cura chirurgicală, sînt dăunătoare pacientului și, cu atît mai mult, specialistului dermatolog. Efortul de însușire a noțiunilor de chirurgie dermatologică este răsplătit din plin de satisfacția rezultatelor obținute, chiar dacă la început vor fi modeste, nesemnificative. Experimentarea și încrederea vor face ca, treptat, numărul intervențiilor să se mărească, și rezultatele vor fi pe măsura efortului depus.

Este adevărat, sînt și specialiști care, din motive de vîrstă, de dotare materială a secției, de constituție temperamentală, evită introducerea unei atitudini chirurgicale în scopurile și modalitățile terapeutice pe care le abordează, în practica curentă, preferînd alte procedee, nechirurgicale, sau apelînd la specialiști din domenii chirurgicale.

Chirurgia dermatologică are multiple avantaje : este uşor de efectuat ; poate fi aplicată şi la pacientul venit la consultaţii, în ambulator ; are efect favorabil asupra psihicului pacientului, determinînd rezolvarea rapidă şi optimă a cazului; este comodă (dar şi incomodă), prin faptul că în foarte multe cazuri nu se mai apelează la alţi specialişti, în situaţiile simple, mai ales ; reduce timpul din momentul prezentării bolnavului la consultaţie, pînă la rezolvarea sa terapeutică, de către acelaşi specialist.

În dermatologie pot fi folosite următoarele tipuri de metode chirurgicale : cu bisturiul clasic, electrocauterizarea, chiuretarea, chimiocauterizarea, dermabraziunea şi laserul.

Intervenţia chirurgicală propriu-zisă, efectuată cu ajutorul bisturiului, este mai puţin practicată în momentul de faţă în domeniul specialităţii dermatologice la noi în ţară. Tocmai acest scop, al familiarizării dermatologului cu această metodă, face obiectul acestei cărţi. Avantajele sînt, desigur, multiple, din toate punctele de vedere, fiind, în general, foarte eficientă şi puţin costisitoare, necesitînd o spitalizare redusă a pacienţilor sau tratarea lor în ambulator. Se foloseşte de metoda inciziei şi este sîngerîndă însă, aplicată cu pricepere şi pasiune, duce la rezultate bune fără cicatrici inestetice (cu unele excepţii) ; în caz de recidivă, se poate reinterveni, la nevoie. Are, de asemenea, avantajul că nu este urmată de efecte secundare ca, spre exemplu, aplicarea radioterapiei în doze mari, care determină radiodermite. Eliminarea chirurgicală a unei neoplazii poate fi urmată de radioterapie de siguranţă, în doze mici, care nu produce radiodermită.

Electrocauterizarea, metodă care se foloseşte de electrocauter (aparat care funcţionează pe bază de curenţi de înaltă frecvenţă), ca şi termocauterizarea, metodă care se foloseşte de termocauter (aparat care utilizează o ansă de sîrmă ce devine incandescentă la trecerea curentului electric prin ea), sînt metode folosite în dermatologia clasică în mod frecvent. Prin aceste metode se produce distrucţia ţesuturilor prin ardere ; dificil de controlat, este mai puţin sîngerîndă decît metoda chirurgicală ; are avantajul de a nu necesita o aparatură şi o dotare specială, cu excepţia trusei de electro- sau termocauterizare, dar există dezavantajul că nu poate fi folosită pentru leziuni întinse şi profunde, decît în anumite limite, căci produce denudări importante, care se epitelizează greu şi se pot infecta uşor. Are efecte hemostatice, prin formarea cheagului, cu ajutorul necrozei, dacă este folosită pe vasele de sînge. Determină cicatrici inestetice.

Metoda chirurgicală poate fi combinată, ca şi în cazul chirurgiei generale, a neurochirurgiei, a chirurgiei oftalmologice, cu metoda electrocauterizării, fie pentru efectuarea electrocauterizării în cazul inciziei, cum este cazul în melanoamele maligne, fie pentru cauterizarea vaselor sîngerînde, fără a mai fi nevoie de ligaturi, mai ales la vasele mici şi mijlocii.

O utilizare particulară a electrocauterizării este metoda electrocauterizării pilare.

Dermabraziunea, metodă rar folosită, constă în „pilirea" pielii cu ajutorul unor freze dentare acţionate de un TUR de perete, utilizat în stomatologie. Are scopul de a îndepărta, prin eroziune mecanică, straturile superficiale ale pielii, fiind utilizat în cicatricile inestetice lăsate de acnee, sau în decorticarea piramidei nazale, în cazul rinofimelor etc.

Chiuretarea este o metodă chirurgicală destul de frecvent folosită în dermatologie, mai ales în cazul condiloamelor acuminate, dar şi al epitelioamelor vegetante. Se practică cu ajutorul unei chiurete, raclîndu-se şi îndepărtîndu-se leziunile vegetante. Necesită anestezie locală prealabilă.

Scanned with OKEN Scanner

CAPITOLUL VII

PREGĂTIREA PREOPERATORIE A BOLNAVILOR

Pregătirea preoperatorie a bolnavilor este de mare importanță, pentru succesul intervenției chirurgicale și evoluția favorabilă postoperatorie.

În general, intervenția chirurgicală, indiferent de mărimea ei, determină la pacienți o stare de tensiune, de îngrijorare în legătură cu afecțiunea lor, cu rezultatele pe care speră să le obțină prin actul operator. Încrederea pe care reușește să le-o inducă medicul curant, atitudinea, ținuta, calmul condiționează starea de tensiune, în funcție de comportamentul său.

Femeile sînt mai puțin anxioase și mai docile decît bărbații, poate datorită faptului că majoritatea au fost parturiente și cunosc din proprie experiență durerea mai mult decît bărbații.

Înaintea actului operator, în general, chirurgul și, bineînțeles, dermatologul chirurg, trebuie să obțină încrederea bolnavului, explicîndu-i necesitatea actului operator, grija cu care se va face aceasta, lipsa unor consecințe negative și absența durerii sau limitarea ei, datorită arsenalului terapeutic aflat la dispoziție.

Este indicat, mai ales în cazul bolnavilor timorați, anxioși, ca aceștia să comporte discuții cu bolnavii operați, care au un tonus psihic robust, care sînt mulțumiți de rezultatul intervenției chirurgicale, pentru a întări și mai mult încrederea în medicul curant, în cunoștințele sale profesionale. Tot la acești pacienți trebuie să se administreze sedative și calmante (napoton, meprobamat, diazepam), în seara premergătoare operației, sau somnifere (barbiturice) pentru scăderea stării de tensiune psihică.

Medicul, ca și asistenta de salon, vor avea o atitudine plină de deferență, de încurajare, vor fi joviali și vor glumi cu pacienții, pentru a-i apropia, răbdare și fermitate în același timp, fără a încuraja stările de oscilație psihică sau stările de depresiune nervoasă.

În timpul internării, bolnavii vor avea o igienă personală riguroasă. Aceste atribute aparțin personalului mediu și de îngrijire și vor trebui controlate și supravegheate de medicul terapeut.

Este necesar ca pacientul să-și facă zilnic baie generală, atît la internare cît și pe parcursul perioadei de spitalizare, în funcție de situație și posibilități. În general, în serviciile dermatologice, bolnavii internați pentru intervenții chirurgicale nu sînt nedeplasabili, iar intervențiile efectuate nu comportă complicații sau situații care să-i facă imobilizabili.

Se va recomanda și urmări igiena danturii, cu spălarea și clătirea gurii după fiecare masă, mai ales la bolnavii la care urmează a se face o intervenție la nivelul gurii.

Scanned with OKEN Scanner

Se va face curățirea și schimbarea lenjeriei de pat și a pijamalelor ori de cîte ori este nevoie.

Se recomandă aerisirea camerei, în care sînt cazați bolnavii, zilnic sau ori de cîte ori este nevoie ; de asemenea, se va urmări ca temperatura în camere să fie optimă, în cazuri deosebite suplimentîndu-se păturile.

Cîteodată, este necesar ca bolnavul să nu cunoască data operației decît cel mult cu 12 ore înainte, adică o dată cu eventuala pregătire preoperatorie propriu-zisă. Odată programat, intervenția va fi efectuată, pentru a nu i se prelungi inutil starea de tensiune psihică, de neliniște.

În cazul operațiilor care se efectuează în serviciul de chirurgie dermatologică, pregătirea preoperatorie este mai redusă, abordarea chirurgicală referindu-se la piele și ganglioni, deci fără abordarea viscerelor, precum în cazul chirurgiei generale.

Din aceste motive, bolnavul care urmează să fie operat va fi pregătit conform unor precepte generale de igienă personală. Acestea vizează baia generală, decuparea unghiilor, tunderea părului, raderea bărbii la bărbați, toaleta intimă la femei și bărbați.

În plus, în cazul abordării unor regiuni obișnuit piloase, precum pielea capului, regiunea axilară și genito-pubiană, sau, mai ales la bărbați, regiunile trunchiului și membrelor acoperite de păr, raderea părului se va face pe o suprafață convenabilă efectuării actului operator, pentru a nu stînjeni în timpul operației, spre a se face o dezinfecție corectă și eficientă, în vederea evitării infectării plăgii operatorii.

În operațiile pe față se pot rade și sprîncenele, dacă situația o impune.

La femei, în operațiile pe ceafă, gît, axile, față și toracele superior, părul capului va trebui legat cu o basma de tifon, înnodată pe frunte.

Raderea părului, în general, este făcută de către personalul sanitar mediu sau de îngrijire, dacă bolnavul nu poate s-o facă sau dacă frizerul spitalului nu a făcut-o. În prealabil, se face o toaletă a regiunii respective, cu apă și săpun, după aceea se săpunește regiunea respectivă și se rade părul cu briciul sau cu lama, cu maximă atenție, pentru a nu produce tăieturi. În cazul în care acestea s-au produs, vor fi badijonate cu alcool iodat și pansate adecvat. În unele servicii, după pregătirea tegumentelor în vederea actului operator, din seara premergătoare intervenției, se procedează la dezinfecția tegumentelor și aplicarea unui pansament steril, care se ridică în sala de operație.

Raderea părului din regiunile piloase trebuie să se facă cu 2 — 12 ore înainte de intervenție, pentru a evita formarea leziunilor de foliculită, inerente în cele mai multe cazuri, și care temporizează actul operator.

În cazul abordării regiunii genitale, perineale sau anale, mai ales atunci cînd se folosește anestezia rahidiană, este necesar ca pacientul să fie clismat în seara premergătoare actului chirurgical, sau, cel mai tîrziu, în dimineața zilei în care este operat, pentru a evita defecația involuntară pe masa de operație.

De asemenea, înainte de intrarea în sala de operație, bolnavul va fi dus să urineze.

În cazul utilizării rahianesteziei, bolnavul nu se va alimenta cu 2 — 4 ore înaintea operației, pentru a evita vărsăturile alimentare.

În intervențiile practicate la nivelul unghiilor, se va face decuparea acestora și toaleta riguroasă a lor cu apă caldă, săpun și periuță de unghii.

Intervențiile pe perineu sau în sfera genitală, la femei, mai ales, în afara toaletei intime pe care și-o face bolnava, este necesară o spălătură vaginală cu irigatorul efectuată de personalul mediu, folosindu-se substanțe precum permanganatul de potasiu, 1/5 000, sau soluții de fenosept, 1/10 000.

Scanned with OKEN Scanner

Tot în cadrul pregătirii preoperatorii este necesară testarea bolnavului la iod și la substanțe folosite pentru anestezie, spre a evita accidentele ce pot apare ca urmare a dezinfecției tegumentelor sau a anesteziei.

Practic, testul la iod se face prin badijonarea pe antebraț, anterior, a unei suprafețe de tegument cu alcool iodat 1% și urmărirea ei timp de 24 de ore, iar în cazul anestezicelor, se face testul epicutan prin scarificație, cu 24 — 48 ore înainte de operație. Sensibilizarea la iod sau la anestezice impune modificarea corespunzătoare a atitudinii. În cazul sensibilizării la iod se poate utiliza alcoolul simplu 70°, o soluție de fenosept (fenilborat de mercur) 1/10 000 sau clorhexidin spray. De asemenea, în cazul sensibilizării la procaină, se va testa sensibilizarea la xilină. În mod excepțional, un pacient poate fi sensibilizat la ambele, caz în care intervenția se va face sub anestezie generală, după indicațiile și sub supravegherea unui specialist anestezist-reanimator.

Se va testa, de asemenea, sensibilizarea la soluția de lipit pansamentul — galifix — precum și la benzile adezive de tipul romplast. În cazul sensibilizării, se vor folosi alte metode, precum utilizarea fețișor de tifon sau a protecției cu alte preparate ca pelicula de Nebacetin spray pansament.

Bolnavul va trebui, obligatoriu, să fie însoțit, la dus și la întors, în sala de operație de către personalul mediu sau de îngrijire. Deplasarea, cu excepția situațiilor cînd pacientul este nedeplasabil din cauza unor modificări organice sau funcționale ale membrelor inferioare, anterioare internării, se va face fără utilizarea unor cărucioare sau tărgi. Întoarcerea de la sala de operație se va face în același mod, cu excepția situațiilor cînd intervenția s-a făcut la nivelul plantelor, s-a procedat la anestezie rahidiană ori apar complicații de tipul lipotimiei, șocului sau altor situații.

Bolnavul va fi așezat pe masa de operație în poziție culcată, dacă se face anestezie locală ; în cazul rahianesteziei în poziție șezîndă. După efectuarea rahianesteziei, bolnavul va fi așezat tot în poziție culcată sau în poziția indicată de medic (ginecologică etc.) În cazul rahianesteziei se vor imobiliza picioarele bolnavului, întrucît acesta nu mai are controlul lor.

Poziția culcată a bolnavului pe masa de operație poate fi dorsală, ventrală, uneori laterală, în funcție de regiunea pe care se intervine. În acest caz, piciorul de deasupra va fi flectat înainte și sprijinit în genunchi.

În intervențiile la față, lateral sau regiunea cervicală laterală, bolnavul va fi așezat cu capul întors în partea opusă regiunii pe care se intervine.

În intervențiile la nivelul axilei, mîna respectivă va fi pusă cît mai relaxat pe un suport special, atașat mesei de operație, ca și în cazul abordării regiunii perineale, genitale sau anale, cînd bolnavul va fi pus în poziție ginecologică, cu picioarele sprijinite pe suporturile speciale. De menționat că, în cazul în care se face electrocauterizarea, se va izola corpul bolnavului de orice regiune metalică a mesei de operație. În cazul intervenției pe penis, pentru circumcizie, nu este necesară așezarea în poziție ginecologică a bolnavului.

Scanned with OKEN Scanner

Scanned with OKEN Scanner

CAPITOLUL VIII

ANESTEZIA

Anestezia este o metodă prin care se obține anularea temporară a sensibilității, pe baza unor reacții complet reversibile, datorită administrării unor substanțe chimice sau aplicării unor agenți fizici.

În dermatologie se folosește cu precădere anestezia locală, rareori se poate apela la anestezia rahidiană și, în mod excepțional, la anestezia generală. Este necesar ca în cazul anesteziei rahidiene să se apeleze la ajutorul unui specialist anestezist-reanimator, care să supravegheze bolnavul pe perioada cît acesta se află sub influența anesteziculuí.

Anestezia locală sau loco-regională se poate face prin mai multe procedee. Mai frecvent folosite, în chirurgia dermatologică, sînt : infiltrația locală a unei substanțe cu rol anestezic ; refrigerarea obținută prin aplicarea de substanțe care, prin evaporarea lor, scad temperatura țesuturilor pe care sînt aplicate.

Uneori, dar cu rezultate mai slabe, se poate folosi și o anestezie locală de contact, prin aplicarea de substanțe cu acțiune anestezică, precum cocaina, dar numai la nivelul mucoaselor

Efectuarea actului operator necesită cunoașterea structurilor anatomice asupra cărora se intervine, în toate planurile. Pentru dermatolog, efectuarea actului chirurgical impune cunoașterea perfectă a structurilor anatomice.

Anestezia locală

Pentru o anestezie locală corectă și eficientă, aplicarea prin diverse moduri a anesteziei pentru care s-a optat, mai ales a celei locale sau loco-regionale, impune studierea prealabilă a dispunerii structurilor nervoase senzitive și chiar motorii, în teritoriul pe care se intervine.

Structura chimică a anestezicelor locale cuprinde un grup hidrofil și un grup lipofil, unite printr-un lanț intermediar ; în funcție de acestea, se clasifică în anestezice cu lanț intermediar de tip : *ester* (în care sînt cuprinse cocaina, novocaina sau procaina și percaina) și *amidă aromatică* (care cuprinde xilina, carbocaina și marcaina).

Anestezicele sînt săruri de tip clorhidrat ; acestea disociază eliberînd baza (cationul), care reprezintă partea activă, și anionul (clor).

Baza (cationul) vine în contact prin gruparea hidrofilă cu grupările corespunzătoare ale celulei nervoase, penetrînd în celulă prin intermediul grupării lipofile, transformîndu-se într-un compus cuaternar de amoniu. Acesta se substituie la nivelul sinapsei azotului cuaternar din molecule de acetilcolină, prin mecanisme

de competitivitate, blocînd transmiterea influxului nervos. Apare astfel blocarea transmisiei influxului nervos în ambele sensuri.

Totodată, anestezicele produc stabilizarea membranei celulei nervoase, cu dispariția potențialului de acțiune și creșterea excesivă a pragului excitabilității, prevenindu-se depolarizarea membranei bazale, prin blocarea modificărilor ionice, adică blocarea ieșirii sodiului din celule, fapt care împiedică transmiterea impulsurilor nervoase.

Aceste anestezice locale trebuie să aibă o serie de calități, care să le facă compatibile utilizării lor : toxicitate scăzută, instalare rapidă a acțiunii, difuziune bună, toleranță tisulară și nervoasă bună, să aibă efectul dorit, acțiune reversibilă, să producă efecte secundare cît mai reduse, să poată fi sterilizate fără pierderea calităților chimice și fizice și să fie compatibile cu adrenalina.

Clinic, latența, difuziunea, intensitatea și durata anesteziei depind de doza utilizată, concentrația substanței folosite și cantitatea totală folosită.

Cocaina este primul anestezic utilizat ; de aceea referințele asupra anesteticelor utilizate se fac în funcție de calitățile cocainei. Se utilizează mai ales în anestezia pe mucoase și semimucoase.

Procaina sau novocaina se folosește pentru anestezia prin infiltrație, în concentrație minimă de 0,50—0,75% ; pentru anestezia plexurilor sînt eficiente soluțiile 1%, în timp ce pentru anestezia rahidiană se utilizează soluția 8%.

Procaina se contraindică în cazurile cu idiosincrazie, cu sensibilizare la procaină, stare destul de frecventă, sau în cazurile de miastenie, cînd acțiunea curaromimetică care se instalează poate determina depresiune respiratorie. Se va evita la pacienții cu insuficiență hepatică, hipotensiune arterială, colaps. În general, nu recomandăm utilizarea procainei, în afară de cazurile la care aceasta se impune.

Pentru obținerea unei acțiuni prelungite și scăderea toxicității, prin resorbția lentă datorită vasoconstricției, se poate folosi adrenalina în concentrație de 1/200 000.

Procaina este de 4 ori mai puțin toxică decît cocaina și anestezia durează 40—60 de minute, nefiind anestezic de contact.

Determină o serie de acțiuni, prin efectul său farmacodinamic, precum : este analgetic central în administrare i.v. ; produce simpaticoliză de conducere la nivelul sistemului vegetativ ; prelungește timpul de conducere și scăderea excitabilității asupra cordului ; determină vasodilatație la nivel vascular periferic.

Substanța are și alte acțiuni, dar sînt fără importanță clinică. Procaina se metabolizează prin hidroxilare de către pseudocolinesteraza serică, sintetizată la nivelul hepatic, fiind inactivată. Metabolizarea se produce rapid, fapt pentru care efectul său este de scurtă durată.

Procaina este incompatibilă cu sulfamidele, neoserina, succinil-colina, antihistaminicele, cu care se potențează.

Xilina sau **xilocaina** se folosește în anestezia de contact sau în infiltrație, soluția utilă fiind de 0,50—0,75%, în soluția 1% pentru anestezia pleurală, și 2% în cea rahidiană. Ca și procaina, xilina se poate asocia în aceeași concentrație cu adrenalina.

Xilina poate produce, în rare cazuri, manifestări alergice ; se contraindică la bolnavii cu tare hepatorenale, cu deficit ponderal marcat, la epileptici, cu cardiopatii decompensate, hipotensiune arterială, intoleranță la fenacetină, aminofenazonă. În practică, cazurile cu intoleranță la xilină sînt foarte rare, motiv pentru care sfătuim a fi folosită preferențial.

Ca reacții de intoleranță pot apare cefaleea, greața sau vărsături, la orice doză administrată. Supradozarea se manifestă prin dezorientare, agitație, convulsii,

Scanned with OKEN Scanner

insuficiență respiratorie acută, insuficiență circulatorie. Aceste fenomene se combat prin injectarea lentă i.v. a unui narcotic de scurtă durată (Pentotal, Evipan, Nesdonal, Epontol sau Baytinal), în doze repetate de 0,15—0,20 g, pînă la doza totală de 1 g. Dacă acestea nu se pot contracara, este necesar să se facă curarizare cu ventilație mecanică, masaj cardiac, soluții antiacide (THAM), diuretice, (Manitol, Furosemid) și hipotermie. Nu se vor administra barbiturice, neuroleptice sau stimulente respiratorii.

Xilina este stabilă la fierbere și modificări de pH, fiind de circa 1/3 ori mai toxică decît procaina, dar de 2,5—3 ori mai puternică decît aceasta. Este un anestezic complet, determinînd și anestezia mucoaselor (efect pe care nu-l are procaina); are acțiune convulsivantă asupra SNC, antiaritmică cardiacă (în aritmii ventriculare) și vasodilatatorie asupra vaselor.

Metabolizarea se produce prin intermediul unei amidaze hepatice, mai lent decît procaina, avînd o acțiune mai îndelungată.

Celelalte anestezice, precum carbocaina, marcaina etc., nu se găsesc în uzul curent în farmaciile noastre.

Cunoscînd efectele, dozele utile, indicațiile, contraindicațiile și efectele secundare ale anestezicelor care se pot folosi în mod curent pentru anestezia locală, este cazul să arătăm modul operativ cum se procedează pentru aplicarea lor.

În intervențiile practicate preferăm utilizarea xilinei, aflată în comerț sub formă de soluție de xilină, fiole 1% de 10 și 20 ml, 2% de 2 ml, 4% de 2 ml și xilină cu adrenalină (fiole conținînd 2% xilină + 0,003 g% adrenalină), de 2 ml, folosită frecvent în stomatologie.

În cazul în care nu sînt contraindicații pentru asocierea cu adrenalină, adică HTA, angină pectorală, infarct miocardic, ateroscleroză avansată, hemoragii ale organelor interne, hipertiroidie, feocromocitom, glaucom, tratamente cu guanetidină, preferăm asocierea xilinei 1% cu adrenalină 1‰, în proporție de 1/2 (0,5 ml) fiolă de adrenalină la 20 ml xilină 1%; în acest fel se obține o anestezie de foarte bună calitate, cu o reducere importantă a sîngerării în plaga operatorie și o perioadă lungă de menținere a anesteziei; după terminarea actului operator, anestezia diminuă treptat într-un interval de timp de 6—10 ore.

Este necesar ca anestezicul să fie administrat în jurul regiunii operatorii sau la nivelul emergenței plexurale, controlîndu-se, prin aspirație, ca anestezicul să nu fie administrat intravascular, o dată cu fiecare reorientare a acului seringii.

Preferăm utilizarea seringilor din sticlă sau plastic, celor din sticlă cu metal.

În cazul folosirii novocainei, ca și a xilinei, de altfel, este obligatoriu să se facă testarea prealabilă a bolnavului epicutan, cunoscîndu-se frecvența foarte mare a sensibilității la procaină.

După efectuarea anesteziei, înainte de a începe actul operator, se va lăsa să treacă o perioadă de circa 3—10 minute, timp suficient pentru ca anestezia să fie eficientă. În cazul în care anestezia este insuficientă sau este necesară lărgirea plăgii operatorii, se procedează la anestezia teritoriilor respective, de preferat prin puncționarea cu acul seringii prin plaga operatorie și nu transcutanat, pentru a evita terminațiile senzitive aflate sub epidermic.

În unele cazuri, mai ales la bolnavii cu manifestări subclinice de tip hipertiroidian, sau și în alte situații, apare, destul de frecvent, o stare de accentuare a frecvenței cardiace, cu senzația de neliniște, care dispare treptat; nu este necesar să se intervină, efectele datorîndu-se adrenalinei. În acest caz este necesară o calmare a bolnavului, prin mijloace psihoterapice.

Scanned with OKEN Scanner

Preferăm o psihoterapie prealabilă actului operator, care să-i confere pacientului o stare de încredere şi linişte, avertizîndu-l, eventual, asupra reacţiilor ce pot apare.

Anestezia locală prin refrigeraţie utilizează substanţe foarte volatile, care, prin evaporare, produc răcirea tegumentelor. Substanţele volatile pentru anestezia locală prin refrigeraţie se referă la folosirea kelenului (clorura de etil). Această anestezie este eficientă timp de 1—2 minute şi se foloseşte pentru incizia unor colecţii superficiale (furuncule, abcese) sau pentru administrarea locală a anestezicelor injectabile la persoanele anxioase sau hiperexcitabile.

Tehnica acestei anestezii este următoarea : se taie capătul efilat al flaconului, la aproximativ 1 cm de la emergenţa sa din flacon, şi se înclină flaconul proiectîndu-se jetul de clorură de etil pe suprafaţa necesar a fi anesteziată, balansîndu-se flaconul pentru a proiecta jetul cu intermitenţă, de la o distanţă de 15—25 cm (pînă apar cristale albicioase, „ca o zăpadă", pe teritoriul pe care a fost proiectată substanţa). În acest moment, anestezia este eficientă. După anestezie, apare o vasodilataţie paralitică.

După utilizarea flaconului de clorură de etil, acesta se va acoperi cu un dop de cauciuc, la nivelul terminaţiei efilate, dop ce se află în ambalajul flaconului, pentru a păstra substanţa neutralizată, care altfel se evaporă.

Flaconul va fi ferit de surse de căldură şi se va evita spargerea sa, putînd provoca o explozie periculoasă.

Anestezia rahidiană

Se indică în cazul intervenţiilor efectuate în chirurgia perineului, pe membrele inferioare.

Se va evita injectarea rapidă şi barbotarea LCR cu substanţa anestezică, ori a LCR după introducerea anestezicului. Sînt unele cazuri cînd anestezia „nu prinde", existînd indivizi refractari.

Scanned with OKEN Scanner

Scanned with OKEN Scanner

CAPITOLUL IX

INCIZIA

Incizia reprezintă timpul de debut al actului operator propriu-zis, constituit de secționarea chirurgicală a țesuturilor, cu ajutorul bisturiului ori al altui instrument tăios.

De calitatea inciziei depinde aspectul estetic ulterior al cicatricei. Efectuarea inciziei va trebui să țină cont de o serie de principii precum : să permită efectuarea cît mai corectă a actului operator, pentru scoaterea unor leziuni tumorale, a unor fragmente de țesut (pentru examenul histopatologic), a unor ganglioni ; să fie cît mai economicoasă, dar cît mai largă, pentru a nu stînjeni operatorul în manevrele sale ; să fie efectuată cît mai mult posibil pe pliurile tegumentului, mai ales la față, respectîndu-se pliurile fiziologice și ale mimicii ; se va ține cont de liniile Langer (fig, XI/1) pentru a permite reconstituirea cît mai funcțională, rapidă, fără a distruge prea mult vasele limfatice, sanguine și sistemul nervos superficial ; va ține cont de posibilitățile de afrontare ulterioare.

În actul inciziei este cuprins, în mod frecvent, și actul exciziei.

Înainte de efectuarea inciziei se va studia foarte atent topografia și aspectul morfofuncțional al țesuturilor ce trebuie incizate. Adesea, locul inciziei trebuie să fie marcat cu cerneală și peniță sterilă, sau, după aprecierea tipului de incizie, să se schițeze cu bisturiul traseul de incizat, după care să se procedeze la incizia propriu-zisă, pînă în profunzime, în funcție de intervenție.

După efectuarea inciziei și a exciziei se va proceda la decolarea țesuturilor tegumentare, prin disecție, pentru o mai bună mobilizare a lor, în vederea suturii fără tensiuni mari, defectuoase, la nivelul marginilor plăgii chirurgicale.

Decolarea sau disecția țesuturilor pentru mobilizarea tegumentelor, în vederea afrontării, se va face diferențiat, cu regiunea topografică la care se lucrează. Astfel, la față, disecția se va face subdermic, întrucît în hipoderm se află importante vase și nervi, mușchi, care ar putea fi implicați în cazul unei disecții profunde, hipodermice ; în schimb, în cazul unei disecții tegumentare la nivelul membrelor sau al trunchiului, aceasta se poate face subhipodermic, deasupra aponevrozelor în așa fel încît tegumentul să fie mobilizat cu hipoderm, vasele și nervii în aceste regiuni fiind mai puțin abundente și importante.

Dacă după decolare, marginile de afrontat sînt încă în tensiune, se poate apela la un alt procedeu, prin efectuarea unor incizii profunde, hipodermice, paralele cu linia de incizie, obținîndu-se în acest fel o scădere a tensiunii țesuturilor de afrontat, cu o mobilizare mai bună.

În chirurgia dermatologică nu există incizii speciale, ca în cazul chirurgiei generale, dermatologul apreciind aceasta în funcție de necesități, fapt ce nu trebuie înțeles ca o libertate de a proceda oricum în cazul inciziei tegumentelor. Dacă se

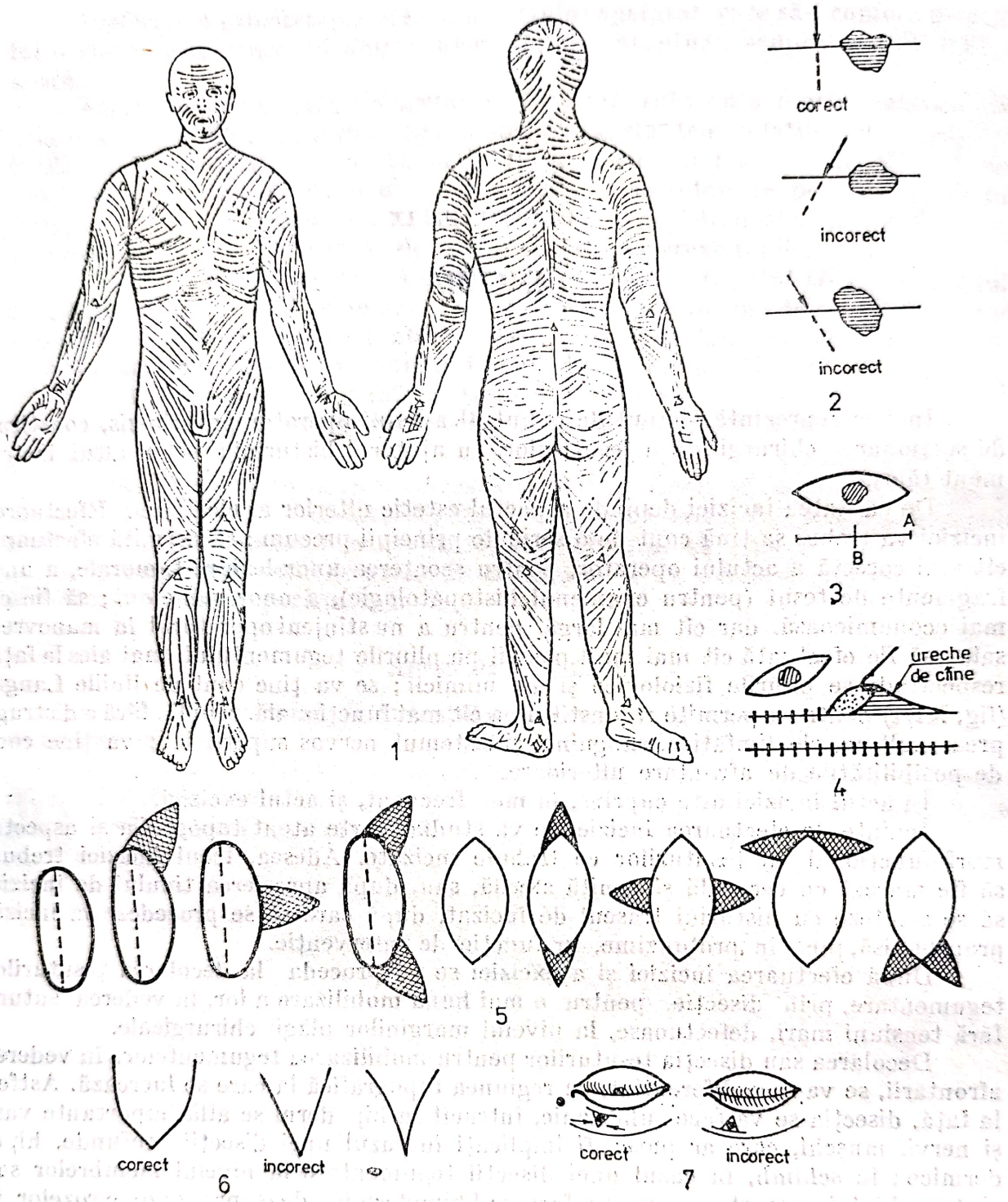

Fig. XI

vor respecta indicațiile expuse în continuare, inciziile se vor vindeca cu o cicatrice cît se poate de estetică și corectă. Există totuși numeroase incizii, bine definite, în diverse tipuri de intervenții, mai ales în chirurgia plastică; însă dermatologul-chirurg nu este un chirurg plastician, ci un specialist chemat să rezolve problemele chirurgicale, limitate, pendinte de specialitatea sa.

În tehnica inciziei este deosebit de important ca cicatricea să fie cît mai estetică, subțire, ca poziția lamei bisturiului să fie perpendiculară pe tegumente, căci, în caz contrar, incizia va fi oblică, determinînd defecte de afrontare, cu cicatrici

late, inestetice. Incizia va fi deci perpendiculară pe tegumente și nu oblică într-un sens sau în altul (fig. XI/2).

În cazul inciziilor cu electrocauterul sau termocauterul, dacă acul nu este foarte fin, chiar și în acest caz, datorită necrozei microscopice pe care o produce acul sau filamentul cu care se secționează, se obține o cicatrice mai lată, cu caractere mai puțin estetice, decît cea obținută cu bisturiul clasic. Incizia cu electrocauterul, mai puțin cu termocauterul, are avantajul că produce o hemostază instantanee, la vasele mici, cu sîngerare redusă în plaga operatorie. Acest avantaj asupra hemostazei poate fi obținut și prin alte metode, precum : adăugarea de adrenalină în lichidul anestezic sau aplicarea de adrenalină pe o compresă sterilă, în plagă, după incizie, în cazul unor sîngerări difuze sau determinate de vase de calibru mic.

Incizia cel mai des folosită este incizia efectuată în linie dreaptă, în cazul intervenției în planurile profunde ale tegumentului, ca și în cazul scoaterii unui lipom, al unui ganglion etc.

Pentru excizia unei porțiuni dintr-o leziune, în scop bioptic sau terapeutic, incizia va fi făcută în formă de elipsă. Dacă elipsa este mai alungită, afrontarea este mai facilă. Există o regulă în acest sens, și anume : distanța între punctele maxime de depărtare ale curbelor să se cuprindă de cel puțin 4 ori în distanța dintre punctele de contact ale curbelor (fig. XI/3), astfel A = 4B.

În cazul în care acest deziderat nu poate fi împlinit și axul transversal este mai mult decît 1/4 din axul longitudinal, apare un exces de piele—„ureche de cîine"—de forma unui surplus, care boselează. Pentru anularea sa, trebuie să se ridice marginea liberă a lamboului în exces, să se secționeze acesta sau să se aplice diverse metode de corectare (fig. XI/4,5).

În chirurgia dermatologică se folosește, foarte des, mai ales la buză, la pleoape și la pavilionul auricular incizia în „pană de lemn", „în felie de portocală", sau triunghiulară, pentru o excizie mai facilă a țesuturilor ce trebuie îndepărtate, urmată de sutura directă. La nivelul buzei, pentru o cicatrice estetică, este foarte important ca linia de demarcație a semimucoasei (roșului buzelor) să fie cît mai perfect afrontată, fără decalaje, care compromit estetic cicatricea. De asemenea, la acest nivel, se va ține cont și de faptul că buza inferioară este ușor concavă, iar suturarea planurilor pe o incizie dreaptă duce la evazarea cicatricei. Pentru a evita acest defect, trebuie ca incizia cutanată să se facă semieliptic, sau „în blazon", și nu în V (fig. XI/6).

Această incizie în „felie de portocală", dat fiind marea laxitate a țesuturilor, se poate face pînă la 1/3 din buza inferioară, iar la cea superioară pînă la 1/4.

Incizia pleoapelor, pentru excizia unor țesuturi, se va face tot în „felie de portocală", cu o latură paralelă cu marginea liberă a pleoapei și nu cu vîrful îndreptat spre ea (fig. XI/7). Incizia va fi mai mare pe această linie paralelă cu marginea liberă a pleoapei, pentru a se putea face afrontarea, după decolarea lambourilor.

Pentru efectuarea estetică a acestei intervenții, trebuie ca partea excizată, la marginea liberă a pleoapei, să nu depășească valoarea de 1/5 din lungimea pleoapei.

Ținînd cont de recomandările de mai sus, incizia efectuată va asigura obținerea unei cicatrice estetice.

Scanned with OKEN Scanner

Scanned with OKEN Scanner

CAPITOLUL X

SUTURA

Sutura sau „cusătura chirurgicală" reprezintă operaţiunea de refacere a planurilor anatomice, prin punerea lor în contact direct, după o incizie chirurgicală (în cazul chirurgiei dermatologice), cu bisturiul obişnuit sau cu electrocauterul.

De calitatea suturii depinde în mare parte caracterul estetic al ţesuturilor cicatriceale. Este preferabil, teoretic, ca sutura să se facă plan cu plan. De obicei, în chirurgia dermatologică, în care se abordează leziuni de dimensiuni mai mici, care interesează numai pielea şi ţesuturile subcutane, sutura se va face într-un plan total. În cazul leziunilor mai întinse sau cu o înlăturare a unei suprafeţe mai mari de tegument, care determină o tensionare a lor, trebuie să se facă o sutură în două planuri : **în planul profund** (dermo-hipodermic, pentru apropierea planurilor superficiale şi închiderea cavităţii formate de prelevarea leziunii, folosindu-se catgut) ; **în planul superficial** (dermo-epidermic, cu fire nerezorbabile, din nylon, mătase etc.).

Sutura poate fi :

1. **„per primam"**, cea mai des utilizată în chirurgia dermatologică ;
2. **„per secundam"**, în cazul intervenţiilor infectate, al colecţiilor, sau dacă sutura „per primam" a fost compromisă din diverse motive.

Efectuarea actului operator şi a suturii se va face într-o poziţie cît mai comodă pentru operator, evitîndu-se poziţiile neconfortabile, jenante. Se preferă poziţia în picioare sau şezînd, cu coatele lipite de corp sau sprijinite pe o măsuţă, urmărindu-se precizia şi exactitatea mişcărilor sale.

Sutura corectă depinde de trei factori : 1. **afrontarea** cît mai perfectă a celor două margini ale plăgii operatorii, suprapunîndu-se planurile anatomic interesate ; 2. **realizarea unei tensiuni** cît mai mici la nivelul tegumentelor suturate, astfel ca alipirea marginilor suturate să se facă fără efort. În acest caz, este adesea utilă suturarea profundă prealabilă cu fir resorbabil (dacă excizia a fost întinsă şi profundă) ; 3. **absenţa spaţiilor** sub planul superficial de sutură prin aplicarea suturii profunde cu fir resorbabil, dacă este posibil, sau însăilarea în acul de sutură a planurilor profunde.

Sutura planurilor profunde cu fir resorbabil necesită o tehnică specială, dar nu laborioasă, important fiind ca nodul să se facă spre profunzime (fig. XII/1). Tehnica constă în abordarea planului cu acul dinspre hipoderm spre derm, pentru prima margine a plăgii, apoi acul se roteaza după scoaterea lui şi rămînerea firului în loc, abordîndu-se marginea cealaltă în sens invers, adică de la derm spre hipoderm. Astfel capetele libere ale firului sînt la nivelul hipodermului şi, prin înnodarea lor, nodul rămîne în hipoderm. Important este ca planurile luate în ac să aibă aceeaşi grosime şi să fie la acelaşi nivel, astfel încît înnodarea firului să conducă

la suprapunerea planurilor față în față. În caz contrar, sutura superficială se va face mai greu, determinînd margini ale plăgii de diverse grosimi, care nu pot fi puse față în față, pentru sutura superficială. Dacă aplicarea firului profund se face corect, abordîndu-se dermul mai superficial, sutura profundă este suficientă (dacă plaga nu este tensionată), și face inutilă sutura superficială. Pentru prudență totuși, se vor aplica perpendicular pe incizie benzi adezive.

Sutura superficială se aplică în cele mai multe cazuri, indiferent dacă se practică sau nu sutura profundă. Sutura superficială este cea care răspunde în majoritatea cazurilor de aspectul estetic al cicatricei postoperatorii. Înainte de sutură se va face o discretă decolare a epidermului, astfel ca plaga suturată să bombeze discret pe planurile tegumentare înconjurătoare, încît, după scoaterea firelor, prin restructurarea tisulară și tensională, rezultă o cicatrice plană. Existența unei concavități la nivelul liniei de sutură va determina, după scoaterea firelor, o cicatrice deprimată, inestetică.

În cazul unor grosimi inegale ale marginilor de afrontat, se va face mobilizarea unei porțiuni din hipodermul marginii mai înalte, pentru a fi inclavată sub dermul marginii mai subțiri, spre a aduce suprafețele celor două margini la același nivel (fig. XII/2).

Pentru o sutură estetică, corectă, nu se va folosi acul Reverdin, ci ace de tip Hagedorn, de diferite dimensiuni, rotunde sau triunghiulare. Acestea vor fi manipulate cu port-ace Hagedorn.

Pentru fixarea țesuturilor, în vederea însăilării lor, se va evita folosirea pensei chirurgicale (cu dinți) și, cu atît mai puțin, a unei pense Péan sau Kocher ; sînt preferabile, în acest sens, cîrligele Gillies.

Modul de însăilare a tegumentelor, în vederea executării suturii propriu-zise, se poate face cu fire separate, metodă de elecție, sau cu fir continuu (surget).

Sutura cu fire separate se poate face în mai multe moduri ; cel mai frecvent este folosită sutura simplă, în care firul condus de ac pătrunde epidermul și dermul de la nivelul unei margini, apoi dermul și epidermul din partea opusă, înnodîndu-se la orificiul de ieșire sau de intrare al firului.

Efectuarea nodului pe planul de sutură conduce la cicatrici inestetice.

În plasarea firelor la nivelul tegumentelor se va ține cont de o serie de recomandări precum :

a. **punctul de intrare și ieșire** al firelor va fi situat la egală distanță de marginile plăgii, în cele două puncte suturate prin același fir (fig. XII/3). Punctul de intrare, ca și cel de ieșire vor fi plasate la aproximativ 2—5 mm de marginile incizie. Distanța între fire va fi, după caz, de 6—10 mm. Grosimea planurilor situate între fire, în profunzime, și marginile plăgii de suturat vor fi cît mai egale și simetrice, în caz contrar, calitatea estetică a suturii va fi compromisă (fig. XII/4) ;

b. **înnodarea firului** se face după potrivirea corectă a planurilor ce trebuie afrontate. Este obligatoriu, pentru a obține o cicatrice estetică, ca nodul să se facă lateral (fig. XII/5), pe una din marginile de afrontat și nu pe linia de sutură, care va trebui să fie cît mai puțin traumatizată. Prinderea nodului în plaga de afrontare va determina prinderea lui în crustă, iar la scoaterea firelor, crusta va fi dezlipită, îndepărtată, determinînd o cicatrice mai mare, inestetică sau chiar vicioasă (fig. XII/6).

Nodul are rolul de a ține în tensiune firul de cusătură, pentru a fi cît mai alipite cele două margini ale plăgii operatorii, spre a nu se desface. Pentru aceasta, va fi necesar un al doilea nod. Primul nod are rolul de a uni cele două margini ale plăgii, iar al doilea blochează desfacerea primului nod. Al doilea

Scanned with OKEN Scanner

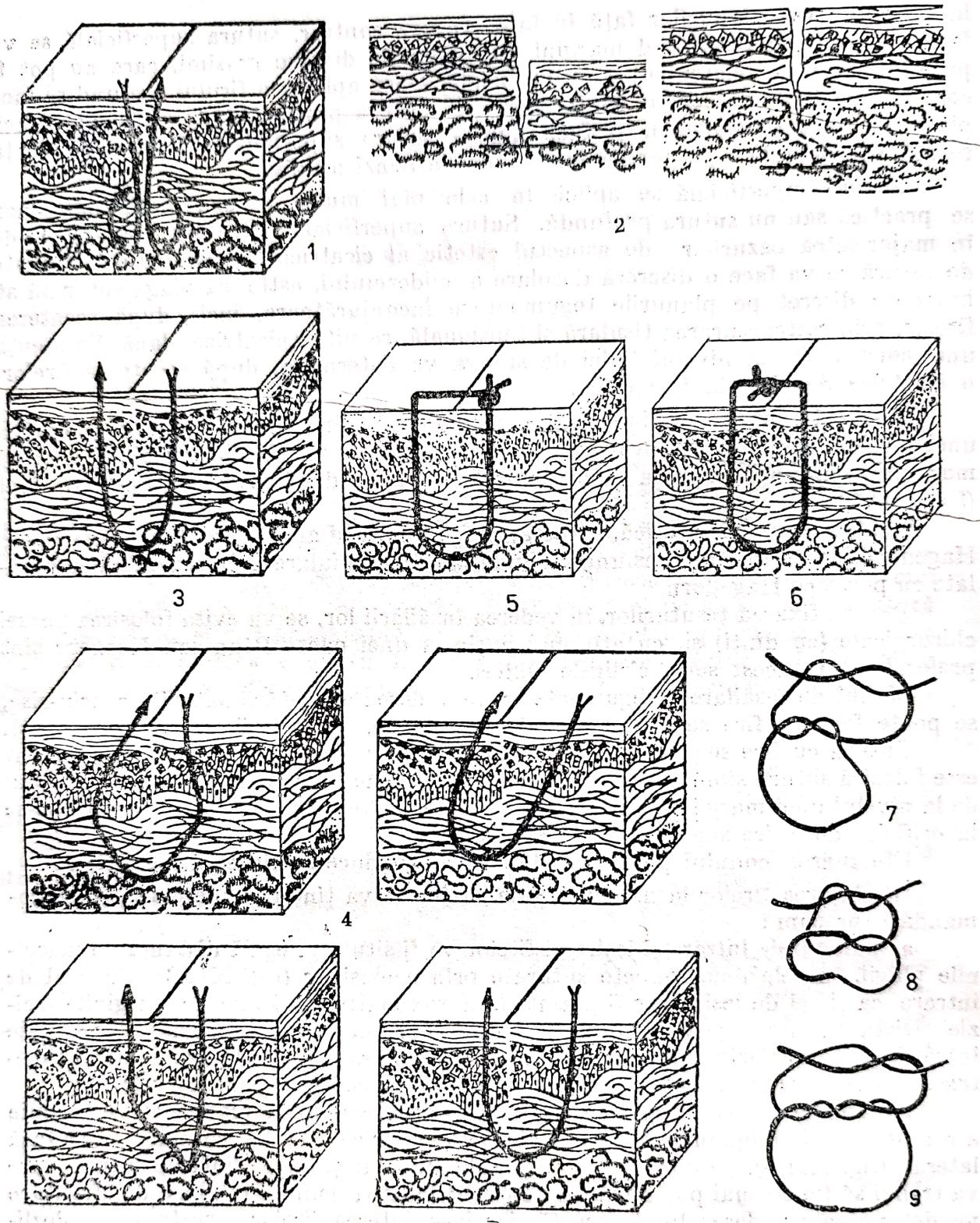

Fig. XII

nod are o importanţă mare, de el depinzînd rezistenţa primului nod la tensiune. Într-o aplicare corectă, el trebuie făcut sub forma a două bucle aşezate paralel, aşa încît cele două capete ale firului să părăsească bucla tot prin partea pe care au intrat.

Scanned with OKEN Scanner

Nodul simplu (fig. XII/7) este uşor de făcut, dar are dezavantajul că, pentru efectuarea celui de-al doilea nod, care să-l fixeze pe primul, firele trebuie ţinute în tensiune permanent. În cazul în care acest lucru nu este posibil şi nodul simplu s-a desfăcut, aceasta putîndu-se întîmpla şi cu nodul dublu, se poate proceda în două moduri :

1. după efectuarea primului nod, acesta se pensează cu o pensă Péan, ce va fi scoasă după efectuarea şi strîngerea celui de-al doilea nod ; această manevră este mai puţin indicată, la firele neresorbabile şi total contraindicată la firele resorbabile ;

2. se efectuează primul nod, fără a se strînge laţul, se efectuează şi cel de-al doilea nod ; ajutorul introduce o pensă Péan sau Kocher între cele două noduri şi o desface ; operatorul strînge laţul celor două noduri, ajutorul închizînd treptat pensa, pe care o retrage brusc, atunci cînd aceasta se închide, operatorul fiind cu firul de înnodat în tensiune.

Nodul încrucişat sau „al croitoresei" (fig. XII/8) se face prin încrucişarea celor două fire, la al doilea nod, primul făcîndu-se obişnuit.

Nodul chirurgical, cu prima buclă dublă, este cel mai frecvent folosit, fiind practic şi uşor de executat (fig. XII/9). Primul nod se execută dublu, pentru a nu se desface, permiţînd efectuarea celui de-al doilea nod, fără a fi nevoie ca cele două fire să fie ţinute în tensiune.

Pentru a preveni desfacerea nodului dublu, se poate face un nod autostatic dublu, necesar chiar atunci cînd ţesuturile suturate nu sînt sub tensiune. Executarea acestui nod se face astfel (fig. XIII/1) : cu capătul unui fir se face o buclă pe pensa din mîna opusă, apoi se răsuceşte pensa pe sub porţiunea de fir aflată între plagă şi porţiunea dinspre pensă ; se revine cu pensa, trecîndu-se capătul firului liber, pe care se lucrează în sens invers àcelor de ceasornic, apucîndu-se celălalt capăt al firului de sutură şi legîndu-se.

În nodul „marinăresc" (fig. XIII/2), primul nod este obişnuit, iar al doilea nod se face prin trecerea unui fir prin bucla celuilalt.

Nodul cu două bucle suprapuse (fig. XIII/3) se execută prin înnodarea primei bucle, urmată de înnodarea celei de-a doua bucle, în sens invers faţă de prima, prin folosirea unui „laţ". Acest tip de nod se foloseşte foarte rar.

Efectuarea nodului se poate face manual sau cu ajutorul penselor. Nodul pe pensă este relativ uşor, necesitînd o oarecare deprindere. Executarea sa se face în felul următor (fig. XIII/4) : operatorul are în fiecare mînă cîte o pensă Péan. Cu pensa din mîna dreaptă bobinează pe pensa din mîna stîngă firul pentru înnodat, de pe partea stîngă a plăgii. Bobinarea se face cu o tură, pentru nodul simplu, sau cu două ture pentru nodul dublu ; se întredeschide pensa pe care s-a bobinat nodul şi se apucă capătul terminal al firului situat pe partea dreaptă a plăgii, trecîndu-se turele bobinate de pe pensă pe firul apucat prin tragerea de cele două capete ale firelor. După efectuarea primului nod, se face al doilea nod, de obicei simplu, acesta fiind nodul de fixare. Dacă primul nod a fost simplu, sutura se poate desface, mai ales dacă planurile suturate se află în tensiune, astfel că, adesea, este necesar ca primul nod să fie dublu.

Tensiunea ţesuturilor prinse în nod, realizată prin strîngerea nodului, va fi suficient de redusă, pentru a nu tăia ţesuturile cu firul, sau pentru a nu produce o ischemie a lor la nivelul laţului firului, dar suficient de mare, încît să ţină cele două suprafeţe ale marginilor plăgii în contact perfect, fără spaţii sau dehiscenţe.

După executarea suturii întregii plăgi se va face tăierea capetelor firelor. Tăierea aceasta se va face la cel puţin 3 —5 mm de nod, pentru a împiedica desfacerea

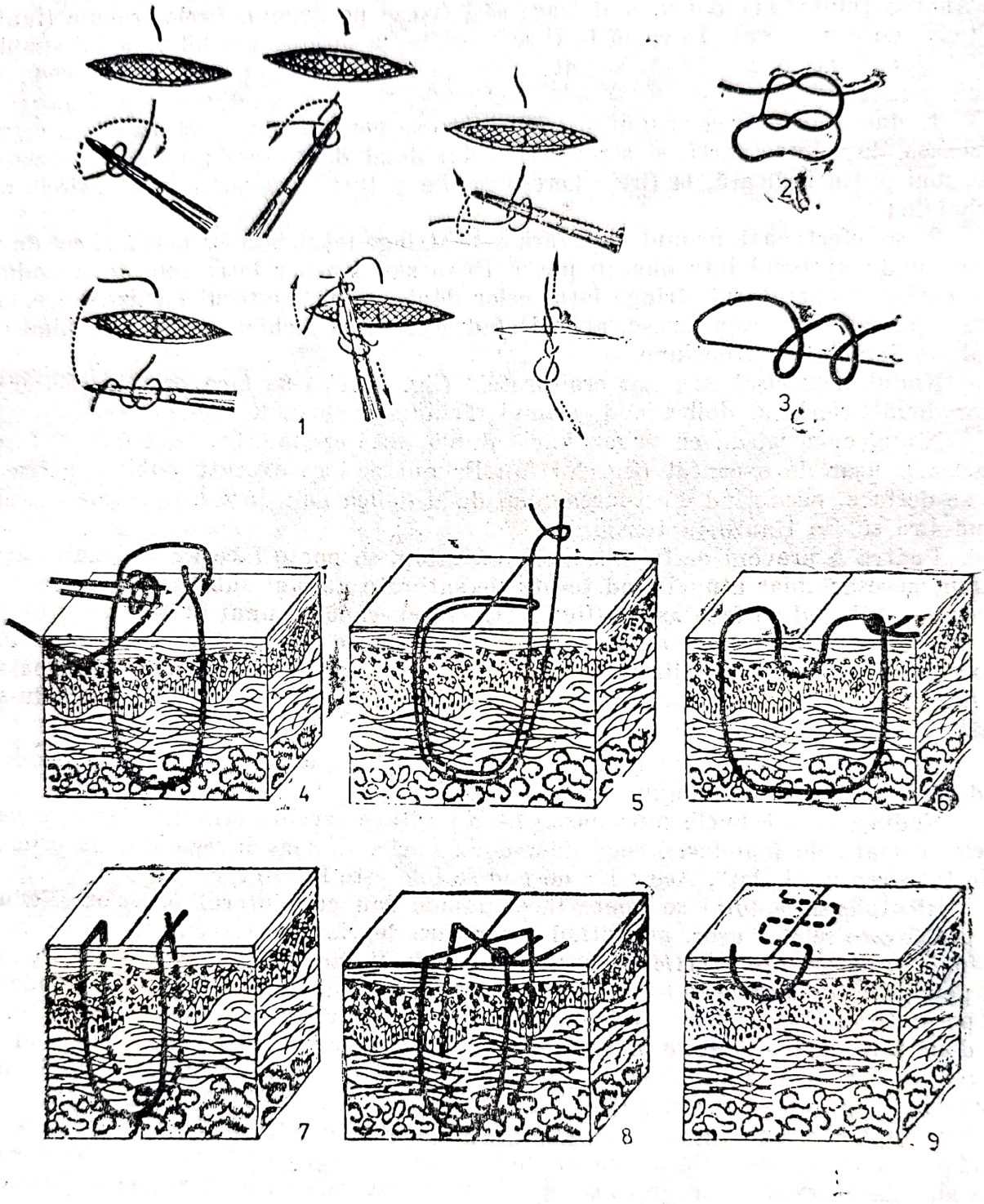

Fig. XIII

acestuia. În anumite cazuri, este util ca firele, pe măsură ce sînt puse, să fie prinse într-o pensă, care uneori se ancorează de un punct fix ; aceasta este numită „pensă tractor". Tracțiunea asupra plăgii suturate aduce o apropiere a marginilor nesuturate, fiind necesară mai ales în cazul în care între cele două margini există o mică diferență de lungime.

Scanned with OKEN Scanner

În afara suturii simple, arătată anterior (fig. XII/3), există numeroase alte modalități de suturare a plăgilor. În continuare, vom trece în revistă cîteva din aceste tipuri de suturi, considerate a fi utile în practică.

Firul cu „laț" (fig. XIII/5) se face ca un fir simplu, dar cu ața pusă în două ; unul din capetele libere ale firului vor fi trecute prin lațul firului de pe partea opusă a plăgii, urmată de strîngerea lui printr-un nod. Acest fir se pune în cazul în care ața este prea subțire pentru grosimea tegumentelor, sau în cazul în care țesuturile suturate sînt aflate în tensiune mai mare, de obicei la pielea scalpului, pe toracele posterior, sau presacrat.

Firul „vertical al salteralului" (fig. XIII/6) se execută prin efectuarea a patru împunsături : se înțeapă tegumentul de o parte a marginii plăgii operatorii, la circa 1 cm de la incizie, se merge în profunzime perpendicular, se scoate acul prin plagă și se înțeapă cealaltă margine, din profunzime spre suprafață, cu aceeași grosime, scoțîndu-se vertical acul, la suprafața tegumentului, apoi se însăilează tegumentul la circa 0,5 cm de linia de incizie, superficial, la nivel dermo-epidermic, sau epidermic, mergîndu-se la același nivel de partea opusă, scoțîndu-se acul la suprafață, la 0,5 cm de marginea plăgii, apoi înnodîndu-se firul. Acest tip de fir este cunoscut și sub numele de Blair-Donatti sau Mc. Millan.

Firul „orizontal al saltelarului" (fig. XIII/7) se execută prin puncționarea tegumentului și efectuarea unei suturi, ca în cazul firului simplu, și se continuă cu un al doilea fir simplu, în prelungirea primului, abordarea acestuia făcîndu-se de aceeași parte a capătului liber al firului mai lung ; după scoaterea capătului, care a efectuat al doilea fir simplu, se face nodul.

Există și un fir „orizontal încrucișat al saltelarului" (fig. XIII/8), care se execută prin puncționarea tegumentelor de o parte a marginilor plăgii operatorii, se încarcă epidermul și dermul, se trece de partea opusă, oblic și se ridică firul pînă în dermul superficial, vertical, apoi se rotește acul spre marginea opusă, pe care o abordează, însăilînd-o orizontal, ieșind la circa 1 cm și trecîndu-se pe partea opusă, pe un traiect orizontal șerpuit. După terminarea suturii, capetele libere se înnoadă pe o compresă la piele, fixată cu Galifix, sau se procedează la efectuarea unui nod, pe o mărgea de sticlă, la capătul de inserție, ca și la capătul de terminare. Sutura continuă intradermică (fig. XIII/9) constă în „însăilarea" țesuturilor la nivelul dermului superficial, de pe cele două margini ale plăgii necesar a fi suturate, menținîndu-se firul la aceeași profunziune ; fiecare nouă împunsătură se face puțin în urma orificiului de ieșire al acului, față de împunsătura precedentă. Dacă lungimea plăgii necesar a fi afrontată este mare, firul se va exterioriza la 5—8 cm sau se vor face înnodări ale firului pentru a ușura scoaterea lui.

Firele capitonate paralele (fig. XIV/1) dau cicatrici estetice și permit o sutură simplă ; în cazul în care se face capitonajul subcutan, acesta este util să se alterneze cu firele puse profund.

Sutura cu puncte Gillies (fig. XIV/2) se execută simplu, prin abordarea marginilor de sutură la diferite distanțe de marginea de incizie (aproape-departe-departe-aproape), așa cum se vede în figură.

Surgetul continuu (fig. XIV/3) se efectuează cu un fir lung de nylon sau mătase, punîndu-se la fel ca firul simplu, la suprafață fiind vizibil oblic, pe linia de sutură.

Surgetul întrerupt sau „cusătura cojocărească" (fig. XIV/4) se efectuează ca și surgetul continuu, cu deosebirea că, după tragerea unui nou fir simplu, se apucă firul vizibil la tegument făcut anterior, într-o buclă, după care se începe trecerea unui alt fir simplu de surget ; se face o nouă buclă și așa mai departe.

Scanned with OKEN Scanner

Dacă lungimea liniei de sutură este mare, trebuie să se înnoade din loc în loc firul, pentru a putea fi scos mai ușor ; se poate aplica din loc în loc un fir simplu de sutură, care să susțină marginile plăgii în momentul scoaterii firului intradermic. În cazul unor suturi mai ample și întinse, se pot pune fire intradermice de capitonaj profund, fie cu catgut, fie cu fire neresorbabile subțiri, al căror capăt va fi legat de capătul firului superficial, pe comprese, mărgele sau tuburi de cauciuc.

În cazul inciziilor care necesită abordarea în unghiuri ascuțite, în T sau în Y, sutura recomandabilă este cea cunoscută sub numele de „fir orizontal semiîngropat al saltelarului" (fig. XIV/5). Acesta se execută strict dermic, pornindu-se de pe latura cu unghiul a cărui valoare este cea mai mare, pe unde pătrunde acul, care se orizontalizează subepidermic, în traiectul său ; se însăilează la același nivel unghiul leziunii incizate în unghi ascuțit, firul orientîndu-se în sus și ieșind tot pe segmentul cutan de pe care s-a plecat, apoi înnodîndu-se.

Există și alte tipuri de afrontare, în cazul unor plăgi chirurgicale particulare, precum cele prezentate în figura XIV/6, aplicabile în cazul inciziilor în T sau al celor „în cruce", prin deplasarea celor două brațe.

Scoaterea firelor se face după 6—8 zile, prin îndepărtarea pansamentului și dezinfectarea cu alcool iodat 1% : se prinde cu pensa anatomică sau cu pensa Péan un capăt al firului și se ridică în sus, pînă apare firul alb, aflat în interiorul epidermului ; se insinuează un vîrf ascuțit al foarfecii, sau lama bisturiului bine ascuțit, și se secționează firul. Nu se vor secționa firele aflate pe suprafața epidermului, colorate în brun datorită impregnării cu sînge, deoarece capătul astfel secționat va fi tras prin plagă la smulgerea firului și poate determina infectarea ulterioară a plăgii, aflată pe cale de vindecare.

În unele cazuri, cînd marginile de afrontare s-au aflat în tensiune, desfacerea firelor, chiar la 6—8 zile, poate duce la dehiscența plăgii. În această situație, se pot rări firele din două în două, sau din două în trei, în funcție de starea locală, firele rămase urmînd a fi scoase după cîteva zile.

După scoaterea totală sau parțială a firelor, se face o nouă dezinfecție cu alcool iodat 1% și se aplică un pansament de protecție, fixat cu romplast (leucoplast) sau cu Galifix (mastisol). Fixarea cu mastisol se face prin ștergerea tegumentelor la 1—3 cm de limita suturii, după care se aplică compresele sterile pe sutură, apoi o bucată de tifon, mai mare decît compresele de protecție, acest tifon aderînd la pielea badijonată cu mastisol.

Este foarte important ca la scoaterea firelor să se facă manevra corectă, pentru a nu rămîne resturi de fire care se pot infecta, determinînd cicatrizări inestetice.

Suturarea plăgilor operatorii se poate face și prin alte metode, precum : agrafele metalice, benzi adezive, sutura chimică.

Sutura cu agrafe folosește agrafele Michel (mici piese din metal maleabil, de forma unor lamele, care se pun și se scot cu ajutorul unor pense speciale pentru agrafe). Această metodă permite o mai bună afrontare a marginilor plăgii, printr-o alipire mai strînsă, pe o suprafață mai mare decît firele. Are însă dezavantajul că determină cicatrici secundare, inestetice, mai ales dacă sînt lăsate mai mult timp. Se pot aplica în suturile de la nivelul pielii capului, gîtului (anterior) și abdomenului.

Aplicarea agrafelor se face în felul următor : cele două margini ale inciziei necesar a fi suturate se apropie, alipindu-se, fiind ținute cu cîte o pensă, apoi se prind între dinții unei pense chirurgicale și se aplică, perpendicular pe linia de incizie (fig. XIV/7), agrafa montată în pensa specială. Agrafa se aplică la același

Scanned with OKEN Scanner

nivel de fiecare parte a marginilor plăgii. Aplicarea incorectă a agrafelor (fig. XIV/8) duce la cicatrici inestetice.

Scoaterea agrafelor se face cu o pensă specială, aceeaşi cu care au fost puse, prin aplicarea braţului cu jgheab şi a celui cu lamă, cuprinzînd între ele polul superior al agrafei (fig. XIV/9); la închiderea pensei, agrafa se îndreaptă, depărtîn-

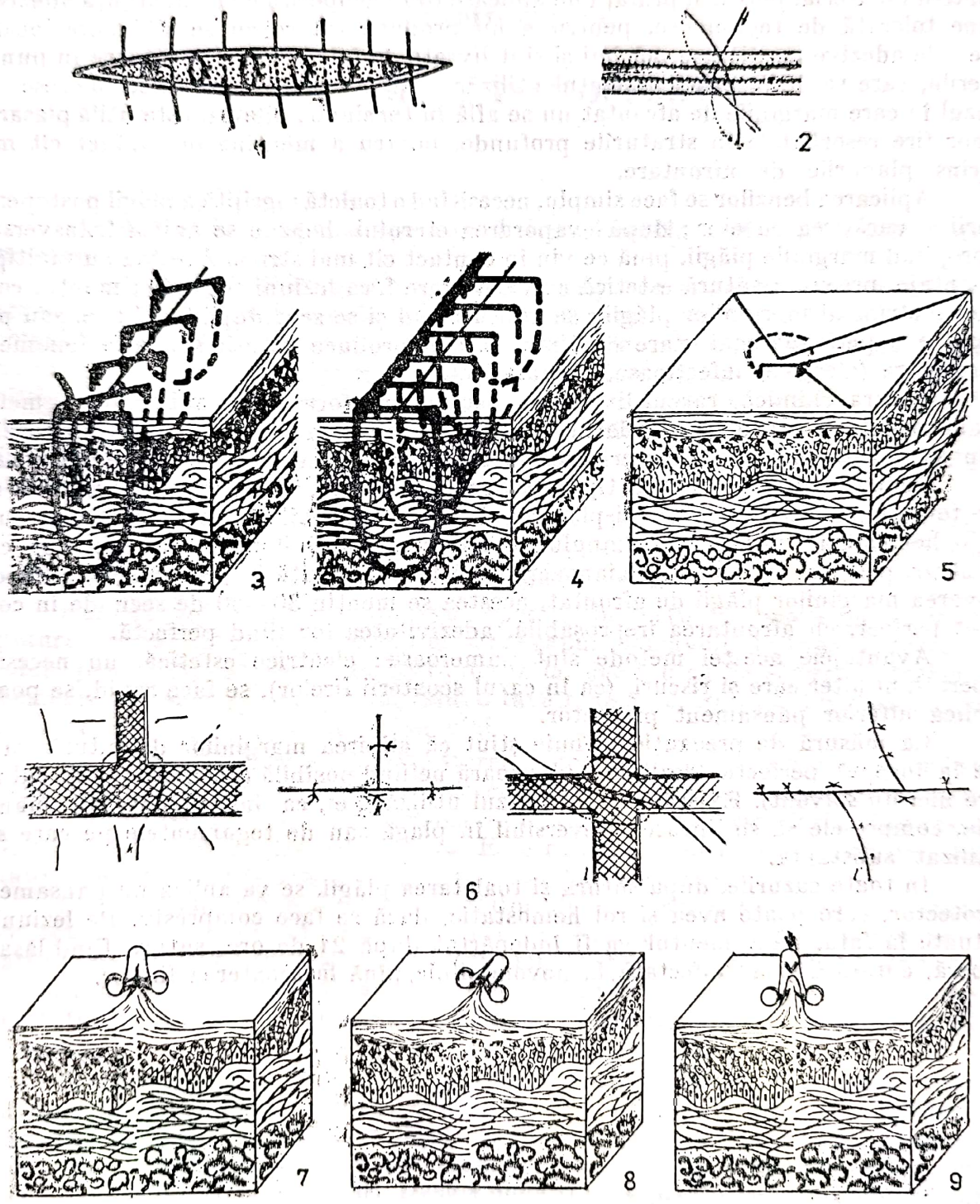

Fig. XIV

du-şi capetele şi ieşind din tegumente. Aceste agrafe se pot spăla, curăţa şi îndrepta, punîndu-se pe o sîrmă ; prin resterilizare pot fi utilizate de mai multe ori.

În lipsa unei pense speciale pentru pus şi scos agrafe, se pot folosi două pense Kocher ; se apucă, cu fiecare pensă, de cîte un capăt al agrafei şi se tracţionează în sens orizontal, opus.

Un alt tip de sutură se poate efectua cu ajutorul unor benzi speciale, fabricate dintr-un material poros, suprafaţa de aplicare fiind acoperită cu o substanţă adezivă, bine tolerată de tegumente, pentru a nu produce iritare cu sensibilizare locală. Benzile adezive au diverse mărimi şi sînt livrate de fabricile producătoare în pungă sterilă, care se desface în momentul utilizării. Aceste benzi adezive se folosesc în cazul în care marginile de afrontat nu se află în tensiune ; adesea, este utilă plasarea unor fire resorbabile în straturile profunde, pentru a menţine în contact cît mai strîns planurile de afrontare.

Aplicarea benzilor se face simplu, necesitînd o toaletă îngrijită a plăgii postoperatorii şi curăţirea cu eter ; după evaporarea eterului, benzile se aplică transversal, apropiind marginile plăgii, pînă ce vin în contact cît mai strîns. Acestea au multiple avantaje, precum : sutură estetică cu cicatrizare fără leziuni secunde ; menţin contactul strîns al marginilor plăgii ; se aplică rapid şi se scot după 5—7 zile, sau pot rămîne o perioadă mai mare de timp, fără a produce iritaţii sau alte fenomene secundare (alergice, infecţioase, traumatice).

Sutura chimică, rar utilizată, se face cu ajutorul unor substanţe — metilcianoacrilatul şi butilcianoacrilatul — care, în prezenţa umorilor, polimerizează ; din stare lichidă, prin polimerizare, se solidifică, avînd o putere adezivă mare.

Pentru utilizarea acestui tip de sutură este necesar ca marginile plăgii să nu fie tensionate, fiind necesară şi plasarea de fire resorbabile în profunzime, precum şi o hemostază perfectă a cîmpului operator şi marginilor de afrontare ; în caz contrar, pelicula de monomer cianoacrilic nu face aderenţă la ţesuturi. După badijonarea marginilor plăgii de afrontat, acestea se menţin 30—60 de secunde în contact perfect, cu afrontarea ireproşabilă, adezivitatea lor fiind perfectă.

Avantajele acestei metode sînt numeroase : cicatrice estetică, nu necesită operaţiuni ulterioare şi riscuri (ca în cazul scoaterii firelor), se face rapid, se poate aplica ulterior pansament protector.

Ca măsură de precauţie trebuie ştiut că alipirea marginilor de sutură va fi de la început perfectă, dezlipirea ulterioară nefiind posibilă (deoarece polimerul nu are nici un solvent). Există riscul, în cazul utilizării ei, ca instrumentarul, mănuşile, compresele să se lipească ireversibil în plagă sau de tegumentele pe care s-a utilizat substanţa.

În toate cazurile, după sutura şi toaletarea plăgii, se va aplica un pansament protector, care poate avea şi rol hemostatic, dacă se face compresiv. Pe leziunile situate la faţă, pansamentul va fi îndepărtat după 24 de ore, sutura fiind lăsată liberă, curăţată şi dezinfectată, la nevoie zilnic, pînă la scoaterea firelor.

Scanned with OKEN Scanner

Scanned with OKEN Scanner

CAPITOLUL XI

TRATAMENT POSTOPERATOR

După efectuarea actului operator, bolnavul continuă să rămînă sub controlul medical.

În intervenţiile chirurgicale efectuate în secţia dermatologică, unde se foloseşte aproape în exclusivitate anestezia locală, după actul operator bolnavul este transportat pe picioare. Dacă se procedează la anestezie rahidiană sau dacă bolnavul este slăbit, anemic, ori prezintă fenomene vegetative (lipotimie, palpitaţii, tremor al picioarelor, cefalee, ameţeli etc.), va fi transportat la salon cu targa, în poziţie clinostatică, ori cu căruciorul. Adesea este nevoie să rămînă în sala de aşteptare a sălii de operaţie pînă la restabilirea stării sale generale. Intervenţiile făcute la bolnavii ambulatori vor fi supravegheate timp de 30'.

După rahianestezie bolnavul va fi culcat fără pernă, poziţie în care va sta 1 — 2 zile, iar dacă a prezentat o lipotimie, după anestezie locală, poziţia va fi aceeaşi, pentru irigarea corectă a creierului, timp de 1 — 6 ore.

Rareori, postoperator, bolnavii operaţi în secţia dermatologică prezintă greţuri sau vărsături ; asistenta va întoarce capul bolnavului în timpul efortului de vomă, pentru ca lichidul să nu pătrundă în laringe sau să fie aspirat în trahee. De asemenea, va pune sub faţa bolnavului o tavă renală pentru ca lichidul să nu murdărească lenjeria sau pielea bolnavului.

Dacă bolnavul este în perfectă stare, postoperator, el se va aşeza singur în pat, în poziţia cea mai convenabilă. În intervenţiile pe trunchi sau membre, la care s-a aplicat un pansament compresiv, bolnavul se va aşeza pe partea leziunii operatorii, pentru a face compresia suplimentară. Este recomandabil ca poziţia să fie clinostatică, pentru a nu face eforturi şi a nu se mobiliza excesiv.

La aproximativ 3 — 8 ore postoperator, după încetarea efectului anesteziculuí, pot apare dureri la nivelul plăgii operatorii ; este necesar să se administreze un sedativ şi un antialgic (diazepam, napoton, fenobarbital, algocalmin). Nu se vor administra opiacee, decît în situaţii cu totul particulare, precum intervenţiile pentru vegetaţiile veneriene gigante la femei, sau în intervenţiile ample pe organele genitale la bărbaţi.

In intervenţiile la nivelul buzelor sau cavităţii bucale, se recomandă ca bolnavul să se alimenteze, în prima zi postoperator, numai cu alimente lichide, cu linguriţa. De asemenea, nu se va forţa deschiderea gurii, pentru a vorbi, ingera alimente sau tratamente perorale ; se recomandă reţinerea de a rîde sau căsca, deoarece produce dureri sau şîngerări. Dacă a doua zi postoperator este prezent un edem important la nivelul plăgii operatorii, se administrează un diuretic (nefrix) .

Dacă apar sîngerări (de intensitate mică) la nivelul plăgii operatorii nu se întreprinde nimic (dacă nu există modificări ale factorilor de coagulare), ci se supraveghează; dacă sîngerarea este mare, situație care apare în cazul unor intervenții largi, profunde, cu interceptarea unor vase mai importante (artere) se poate reintervени, pentru ligaturarea vasului sîngerînd, fie transcutanat, fie prin desfacerea cîtorva fire de sutură; se va evacua hematomul, punîndu-se un pansament compresiv. Dacă sîngerarea continuă, se va administra vitamina K intramuscular și calciu per os, sau intravenos. Dacă sîngerarea se produce după electrocauterizare, se vor aplica pulberi, bureți hemostatici (fibrină, trombină, gelaspon), sau comprese imbibate cu soluții de adrenalină 1‰.

Mobilizarea bolnavului operat în secția dermatologică se face fără probleme —în cazurile obișnuite; după rahianestezie, mobilizarea se va face treptat, după 24—48 ore, pentru a evita apariția fenomenelor secundare, uneori inerente, precum cefaleea, vertijul etc. Efectuarea primilor pași va fi supravegheată de personalul de îngrijire și de asistenta de salon.

Pansamentul va fi aplicat, în toate cazurile, după intervenție; în intervențiile la față, va fi scos după 24 de ore, pentru a preveni cicatricile inestetice și a permite intrarea în normal, cît mai precoce, a regiunii operate. Această atitudine are și un efect pozitiv asupra psihicului bolnavului. Asupra acestei leziuni se va efectua zilnic o toaletă cu apă oxigenată și alcool iodat 1%, dacă este necesar.

Se va evita cu desăvîrșire spălarea cu apă și săpun a regiunii operate, pînă la scoaterea firelor.

Pe leziunile situate pe trunchi, gît, membre și pe scalp pansamentul poate fi păstrat, pînă la scoaterea firelor, verificîndu-se periodic curățenia sa și îmbibarea cu secreții.

Apariția unui hematom sau infectarea plăgii necesită evidarea colecției sanguine sau purulente, prin scoaterea a 1 — 3 fire, în funcție de mărimea plăgii și toaletarea ei în profunzime. Rareori este necesară aplicarea unei lame de dren sau a unei meșe, în cazul unei leziuni postoperatorii largi, sau profunde, cu un bogat panicul adipos (abdomen, fese, lombe, persoane obeze).

Aceste meșe pot fi îmbibate cu soluții de antibiotice, după antibiograme, efectuate repetat din secrețiile plăgii, ori cu soluții de vitamina C, din fiole.

În infecțiile secunde actului operator pot apare, ca semne clinice, un eritem, la nivelul suturii și buzelor plăgii cu infiltrarea lor, durere și senzația de tensiune și pulsație locală. Se face tratament general cu antibiotice uzuale, cu spectru larg de acțiune. Dacă infecția are tendința să se extindă în suprafață și profunzime, apare ascensiunea curbei febrile. Dacă fenomenele locale nu cedează la 1 — 3 zile după administrarea antibioticului, se va asocia un alt antibiotic de rezervă, indicat, eventual, de o antibiogramă efectuată, pentru prudență, de la început, din secreția plăgii.

În intervențiile la nivelul organelor genitale la femei, nu se va pune un pansament propriu-zis, preferîndu-se acoperirea cu un torșon de vată sterilă, protejat de o compresă, recomandîndu-se dezinfecție locală zilnică sau de 2 — 3 ori pe zi, în funcție de situație; se va face întîi o spălătură vaginală corectă, cu soluții antiseptice de permanganat de potasiu 1/5 000, septovag 1 pachet la 1 l de apă (produce usturimi), betagyn spray sau clorhexidrin spray (produce usturimi), iar la nivelul leziunii se toaletează plaga cu soluția de permanganat 1/5 000, fenosept soluție 1/10 000, cloramină 1%. Folosirea de nebacetin spray pulbere și peliculă necesită uscarea leziunii cu comprese sterile urmate de pulverizarea pudrei și un pansament obișnuit, sau pulverizarea peliculei care face un strat izolator, nefiind nevoie de pansament,

Scanned with OKEN Scanner

mai ales în cazul intervenţiilor la faţă. În intervenţiile bucale, bolnavul trebuie să-şi clătească gura zilnic de mai multe ori, cu soluţii antiseptice, dezodorizante (permanganat de potasiu 1/5 000 — 1/7 000, soluţie de apă oxigenată, codecam spray).

Scoaterea firelor se va face după un interval de timp variabil, în funcţie de anumite situaţii : tipul de epiteliu interesat în actul operator (la nivelul tegumentelor, în mod obişnuit, firele se scot la 5 — 8 zile; pe mucoase şi semimucoase, firele se scot mai repede, după 4 — 6 zile) ; tensionarea marginilor plăgii operatorii (dacă sutura s-a făcut fără a fi necesară tensionarea ţesuturilor, firele se scot obişnuit) ; în cazul tensionării ţesuturilor sau a rotaţiei lambourilor, folosite pentru acoperirea defectelor realizate de excizie, firele se lasă un interval de timp mai mare, pînă la 10 — 14 zile. După 7 zile se face rărirea firelor, din 2 în 2, repetate la 2, 3 zile în funcţie de tendinţa la dehiscenţă a plăgii. Aprecierea o va face medicul, după caracterul intervenţiei, mobilitatea planurilor pe care s-a intervenit şi experienţa operatorului ; rămînerea firelor o perioadă mai mare de timp conduce la cicatrici vizibile sau chiar inestetice; posibila infecţie a plăgii, situaţie care impune o rărire a firelor sau o scoatere prematură a lor, urmînd ca vindecarea să decurgă „per secundam“ ; dacă se vor aplica unguente cu antibiotice, comprese cu vit. C, cît mai precoce posibil cu asocierea de antibiotice pe cale generală, se face o vindecare „per primam“, (fără a fi necesară scoaterea prematură a firelor).

Pentru scoaterea firelor, bolnavul va fi aşezat într-o poziţie cît mai comodă, pentru ca teama sau durerea să nu-l facă să se mişte involuntar sau pentru a evita tremorul firesc, dacă este ţinut într-o poziţie incomodă un timp oarecare ; medicul va avea o poziţie comodă, pentru a se putea mişca în voie, nestingherit, în funcţie de situaţie. Înainte şi după scoaterea firelor se va face toaleta plăgii cu apă oxigenată şi alcool iodat 1%, aplicîndu-se o pulbere antiseptică, antibiotică, eventual un pansament (cu excepţia feţei).

Complicaţiile care pot apare după scoaterea firelor sînt :

1. imediate : a) sîngerarea (care, în general, este redusă şi neînsemnată, pentru leziunile operate în chirurgia dermatologică) ; b) dehiscenţa plăgii (care arată lipsa de îndemînare a specialistului, afrontarea incorectă sau scoaterea timpurie a firelor, mai ales dacă ţesuturile au fost tensionate; uneori, dehiscenţa apare după cîteva ore, prin mobilizarea excesivă a regiunii respective. În cazul în care se observă, după scoaterea unui fir, tendinţa la dehiscenţă a plăgii, se va prefera rămînerea firelor, rărirea lor, eventual scoaterea după 1 — 4 zile, în funcţie de situaţie) ;

2. tardive : a) infecţia (care va fi tratată conform indicaţiilor anterioare) ; apariţia infecţiei după scoaterea firelor se produce în cazul sterilizării incorecte a instrumentarului, a dezinfecţiei insuficiente prealabile a plăgii postoperatorii ori a pansamentului desfăcut; b) rămînerea unor resturi de fire în interiorul plăgii determină apariţia infecţiei sau a unor granuloame de corp străin, care se pot constitui în timp. Acestea apar ca urmare a scoaterii incorecte a firelor, tăindu-se la ambele capete. Pentru evitarea acestei situaţii, se vor verifica firele scoase, care prezintă trei prelungiri : două mai închise la culoare, care au fost în exterior, şi una albă, ce s-a situat în interiorul plăgii.

După scoaterea firelor, pansamentul aplicat poate fi ridicat după 24 — 48 de ore, în general, sau după 3 — 5 zile, în funcţie de situaţie.

Scanned with OKEN Scanner

Scanned with OKEN Scanner

CAPITOLUL XII

DATE TEHNICE GENERALE PRIVIND TRANSPLANTELE DE PIELE, TRANSLAREA ŞI ROTAREA LAMBOURILOR FOLOSITE ÎN CHIRURGIA DERMATOLOGICĂ

Efectuarea unor intervenţii chirurgicale dermatologice permite, în cazul unor leziuni cu întindere mai mică, repararea ţesuturilor prin simplă sutură. Cînd leziunile excizate sînt întinse sau afecţiunea determină denudări importante, care se refac foarte greu, cum este cazul ulcerelor cronice de gambă, sînt necesare transplante de piele prin diverse procedee plastice. În chirurgia dermatologică, aceste transplante se fac numai cu pielea recoltată de la un donator uman (om viu sau cadavru).

Autoplastiile prin autotransplant sînt bine tolerate, se integrează rapid în noua structură în care au fost transplantate, sînt durabile (uneori pot fi respinse), dar sînt limitate de suprafaţa disponibilă a fi utilizată, situaţie destul de rară. În unele cazuri, dacă lamboul transplantat este pediculat, tracţiunea exagerată poate duce, prin ischemie, la fenomene de necroză, sau, în cazul grefelor libere insulare (Davis sau Reverdin), pot să nu se prindă, printr-un defect de tehnică, infecţie sau alte cauze (cea mai importantă este vascularizaţia deficitară a patului receptor al grefei).

Defectele de afrontare ale marginilor, rezultate în urma exciziei sau/şi inciziei chirurgicale, necesită corectarea lor. Pentru a putea fi corectate, este obligatorie cunoaşterea unor tehnici de rezolvare a acestor defecte, ţinînd cont de calităţile elastice şi plastice ale pielii, ca şi de faptul că vascularizarea teritoriilor, desfăcute prin disecţie de patul vascular subjacent, se refac rapid, dacă ţesuturile nu sînt în tensiune exagerată, iar circulaţia din teritoriul receptor nu este compromisă sau nu s-a produs infecţia plăgii operatorii.

Autoplastiile tegumentare pot fi: a) pediculate, utilizînd diverse metode—alunecarea (translaţia), avansarea, transpoziţia şi rotarea; b) libere întinse (puţin sau rar folosite în chirurgia dermatologică); c) insulare—subţiri (Reverdin) şi groase (Davis), pentru specificul chirurgiei dermatologice.

Autoplastiile tegumentare pediculate

Efectuarea autoplastiilor tegumentare pediculate este avantajoasă, vitalitatea ţesutului fiind asigurată de vascularizaţia pediculului, ulterior şi de vascularizarea prin vasele de neoformaţie ale patului receptor. Pentru a executa aceste autotransplante sînt utile cunoaşterea unor date: lambourile subţiri, cu ţesut hipodermal redus, ca la pleoape, mai ales cele superioare, pot fi traumatizate foarte uşor, putînd compromite rezultatul terapeutic, spre deosebire de lambourile mai groase, care prezintă o vascularizaţie, grosime şi rezistenţă mai mare; îndoirea, torsionarea pediculului vascular, cu pensarea vaselor arteriale şi a celor venoase, uneori, nu numai prin torsionare, ci şi prin tensionare, poate compromite rezultatul terapeutic, lamboul necrozîndu-se prin ischemie; păstrarea plexului vascular hipodermic

este deosebit de utilă ; secționarea vaselor mari se va face numai în plan paralel cu tegumentul, evitîndu-se secționările vaselor în plan perpendicular pe tegument; în cazul unor ramuri importante, la față, dar mai ales la trunchi și membre, se va face ligatura lor, pentru a preveni formarea unor hematoame; în cazul unui transplant cu extremitățile libere în „limbă" sau în „curea", care au o bază redusă a pediculului dacă se aplică dincolo de limita mediană a trunchiului mai ales, rareori la față, poate să se necrozeze în porțiunea ce depășește linia mediană de partea opusă, dat fiind caracterul terminal al circulației aici ; raportul între lungimea și lățimea lambourilor pediculate va fi de 1/1, 2 — 1/1,5, ajungînd chiar la 1/1 în regiunile slab vascularizate. Dacă lambourile sînt arteriale, folosidu-se un procedeu „de amînare", raportul poate fi de 1 — 4/1, dar aceasta face obiectul studiului chirurgiei plastice și reparatorii ; suturarea sub tensiune este nerecomandabilă, știut fiind că ischemia care apare pe vasele arteriale sau venoase duce la necroză, iar autoplastia pediculată nu creează piele, ci produce o redistribuire a ei ; în efectuarea autotransplantelor trebuie să se țină cont și de tipul de piele, de culoarea pielii și de prezența sau absența pilozității, atît din teritoriul donator, cît și în cel receptor.

Autoplastia pediculată cu țesuturi tegumentare din imediata vecinătate este metoda folosită în chirurgia dermatologică (**metoda franceză**). Folosește disponibilitatea tegumentară a regiunilor din vecinătate, utilizînd elasticitatea pielii, prin tensionarea rezonabilă a ei, cu acoperirea defectelor și sutură directă.

Planurile cutanate, folosite pentru acoperirea teritoriilor denudate, în urma exciziei unor leziuni, vor fi decolate prin disecția prealabilă, cu o foarfecă curbă, sau cu un decolator, urmărindu-se dispoziția vascularizației, care va trebui să fie cît mai puțin traumatizată.

În afara decolării prin disecție, trebuie cunoscute tehnici de incizii și excizii suplimentare, capabile să permită o mobilizare mai mare, prin utilizarea tuturor disponibilităților de laxitate și elasticitate a lambourilor folosite, pentru corectarea defectelor.

Defectele trebuie mai întîi excizate : se excizează leziunea tumorală, aplicîndu-se un procedeu de acoperire adecvat, în funcție de regiunea topografică în care se află leziunea și de disponibilitățile tegumentare de vecinătate.

Pentru tatonarea acestor disponibilități se vor tracționa cu degetele tegumentele din vecinătate, apreciindu-se elasticitatea cea mai mare, sensul de tracțiune elastică a țesutului cutanat, dispunerea pe liniile Langer, pentru obținerea unei cicatrice estetice.

Vom prezenta în continuare o serie de tehnici de efectuare a unor corectări privind posibilitățile de rotație sau de translație a lambourilor, care pot fi folosite practic în chirurgia dermatologică.

Într-o excizie în stea cu 3 colțuri, sau „în treflă", se poate acoperi defectul apărut prin disecția și mobilizarea marginilor plăgii, urmate de suturarea lor prin aplicarea, în primul rînd, a unui fir de capitonaj profund, dacă este posibil, și a unui fir de tip „semi-îngropat al saltelarului", care unește intradermic cele 2 margini drepte ale plăgii, trecîndu-se, tot intradermic, capetele firelor la distanțe egale pe tegumentul vecin al marginii neincizate, unde se înnoadă (fig. XV/1). Apoi se pun fire pe marginile ce se privesc față în față.

În excizia eliptică sau în arc de cerc, în care o margine este mai lungă, iar cealaltă este mai scurtă, dar fără ca aceste diferențe să depășească raportul de 3/4, maximum 2/3, se procedează în felul următor (fig. XV/2): se mobilizează, prin disecție, marginea mai lungă, urmată de punerea unui fir de tip „vertical al saltelarului" (Blair-Donatti-Mc. Millan) la mijlocul distanței între cele 2 comisuri ale

plăgii. Se trece apoi la punerea unor puncte de sutură la distanțe mai mari, de 1,5—2 cm, de tip „fir orizontal al saltelarului", prinzînd bucla mai mult în lățime, pe marginea mai lungă și mai puțin pe marginea mai scurtă, pentru a reduce diferența de lungime. Ulterior, se fac cusăturile de completare a spațiilor restante, fie prin cusături simple, fie prin „fir orizontal semi-îngropat al saltelarului".

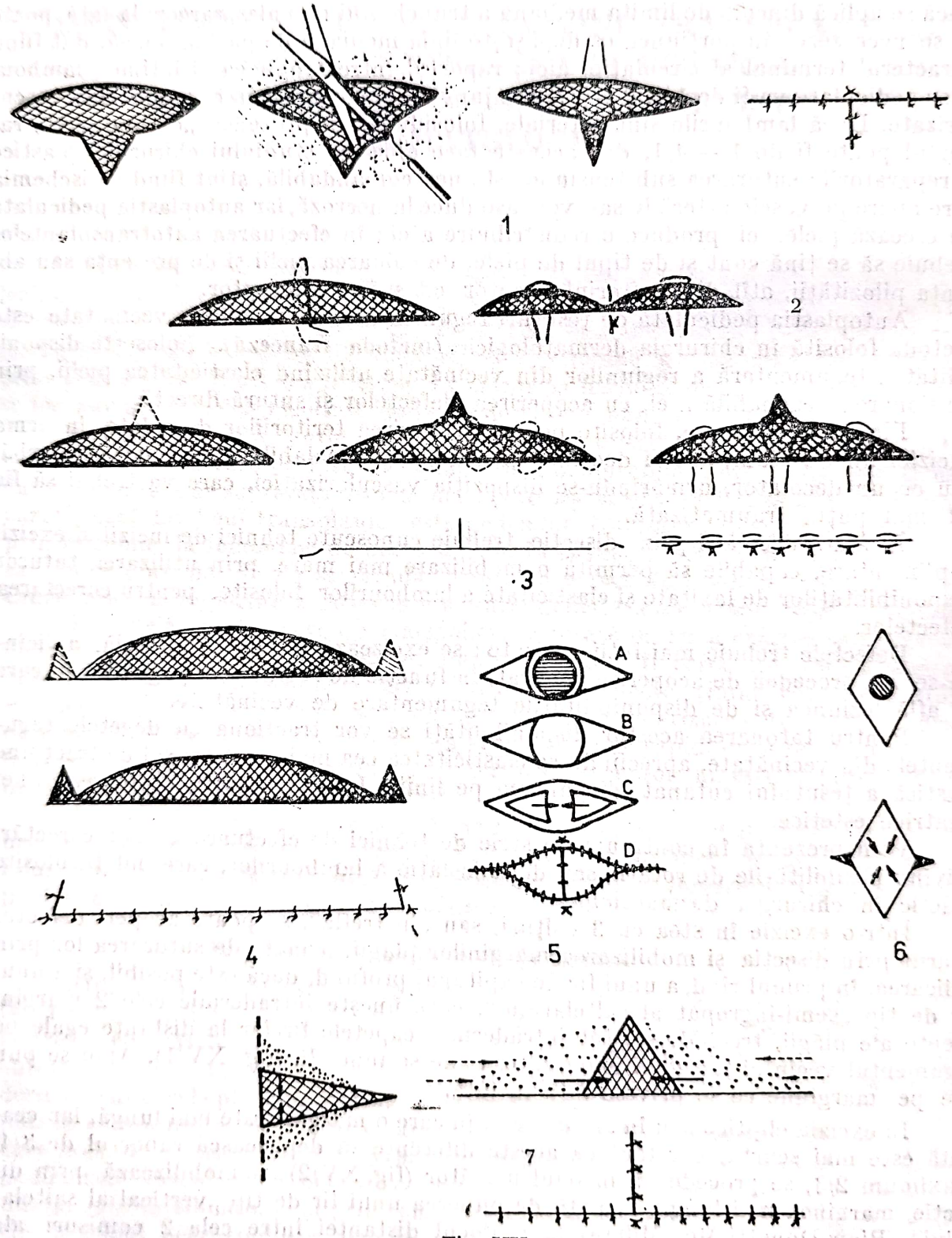

Fig. XV

Dacă raportul de lungime între marginile de sutură este mai mare decît raporturile de mai sus, sau dacă nu este posibilă efectuarea estetică a acestei suturi, se pot face incizii suplimentare, și anume :

1. La mijlocul marginii mai lungi, la nevoie și spre una din margini dacă este posibilă mascarea într-un pliu, se face o incizie triunghiulară, marginile restante nerămînînd mai mici decît marginea mică (1 + 2 = 3), după care se vor mobiliza ușor planurile, urmate de sutură, ca în cazul leziunilor stelate 3 în colțuri (fig. XV/3). Se practică și sutura continuă intradermică, în locul „firului semi-îngropat al saltelarului".

2. Procedeul Simanovschi folosește incizia a 2 triungiuri la comisurile marginilor de suturat, cu mobilizarea discretă a planurilor rămase la unghiurile ascuțite și pe marginea mai lungă a plăgii, urmată de sutură (fig. XV/4).

Pentru corectarea unui defect de excizie rotundă, localizată în teritorii unde alunecarea de lambouri este dificilă (nas, ureche) sau în alte teritorii (fig. XV/5), se face o incizie eliptică (fig. XV/5 A), cu excizia leziunii rotunde, la periferia acesteia (fig. XV/5 B) ; se mobilizează lambourile rămase în interiorul suprafeței incizate, apropiindu-se către linia mediană (fig. XV/5 C), apoi se suturează marginile elipsei pentru ca, la întîlnirea lambourilor, marginile ei să se prindă de lambourile mobilizate (fig. XV/5 D).

Incizia rombică este un alt tip de abordare, utilizată în cazul exciziilor unor leziuni mai mari, putînd mobiliza la nevoie lambouri. Uneori, incizia eliptică se poate transforma în incizie rombică, care mobilizează mai ușor lambourile.

Într-un deficit mare de substanță incizia rombică se poate corecta printr-o incizie în „cruce" (fig. XV/6) (inestetică și de neutilizat decît în cazuri excepționale), prin efectuarea inciziei suplimentare la unghiurile obtuze ale rombului, cu excizia suplimentară în „pană", urmată de decolarea și suturarea marginilor plăgii, cele 4 vîrfuri de lambou adunîndu-se în centrul plăgii.

Existența unui defect triunghiular se poate corecta, în funcție de posibilități, prin mai multe procedee :

1. în cazul unui triunghi isoscel se prelungește linia de incizie a bazei, cu disecția marginilor unghiulare rezultate, urmate de mobilizarea marginilor aflate în defect și sutura lor (fig. XV/7) ; la nivelul joncțiunii suturii liniei celor două laturi egale, se folosește „firul orizontal al saltelarului", celelalte fire fiind simple sau de alt tip, realizîndu-se o cicatrice în T ;

2. o altă tehnică, necesitînd excizia tot în triunghi isoscel, utilizează suplimentar excizia unui triunghi echilateral, cu latura egală cu baza mică a triunghiului isoscel, urmată de apariția unui romb (fig. XVI/1). Se procedează la disecția marginilor simetrice ale plăgii rombice și, după mobilizare, se afrontează cu fire simple, sau de alt tip, rezultînd o cicatrice liniară ;

3. în cazul unui triunghi obtuz, se mobilizează prin disecție marginile care formează unghiul obtuz, urmată de suturare (fig. XVI/2), după același principiu ca în cazul în care cele 2 margini sînt inegale (în arc de cerc), obținîndu-se o cicatrice liniară sau ușor curbă ;

4. într-un defect în unghi drept, se procedează după tehnicile defectului de forma unui triunghi isoscel (fig. XV/7 și XVI/1) ;

5. în cazul unui triunghi echilateral, defectele apărute se pot rezolva prin mai multe procedee :

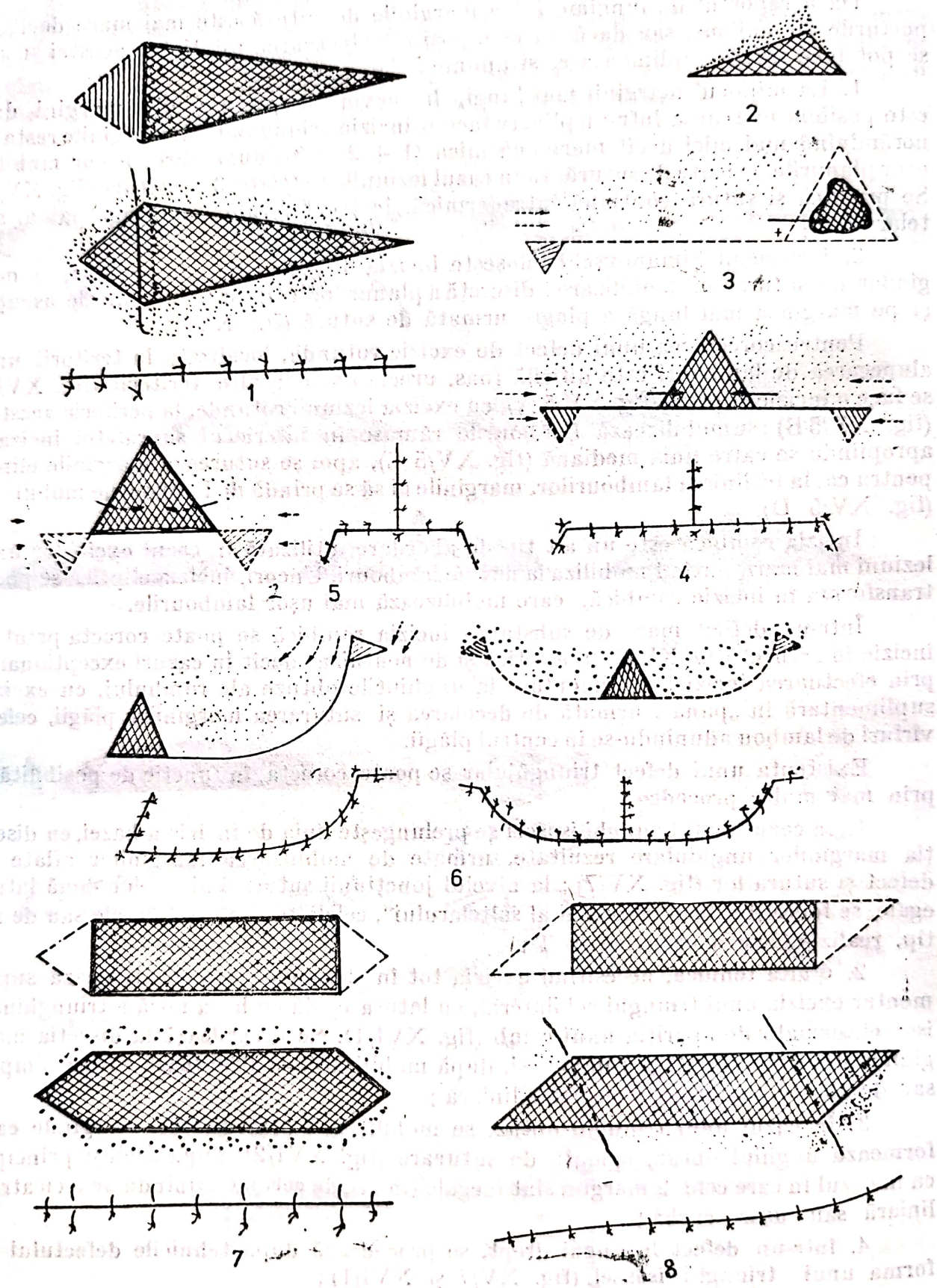

Fig. XVI

5a) se prelungeşte incizia la o latură a triunghiului, în funcţie de poziţie, urmată de efectuarea unei incizii în unghi ascuţit, opuse orientării defectului, la capătul terminal al acestei incizii, urmată de disecţia ţesuturilor din jurul acesteia precum şi a lamboului situat pe latura în care se află defectul ; se mobilizează defectul disecat şi se suturează pe latura opusă (fig. XVI/3). La unghiul în care intră lamboul mobilizat, se va pune „firul orizontal semi-îngropat al saltelarului", în rest aplicîndu-se fire obişnuite. După terminarea suturii, se excizează excedentul apărut la incizia unghiulară efectuată pentru corectarea defectului şi se continuă sutura, rezultînd o cicatrice în Z ;

5b) un alt procedeu utilizează aceeaşi tehnică, menţionată în cazul defectului triunghiului isoscel (fig. XV/7) ;

5c) un alt procedeu este asemănător cu cel menţionat în fig. XVI/3 dar, în locul unei singure incizii, se incizează în ambele unghiuri ale laturii, urmată de efectuarea unor incizii în unghi ascuţit în partea opusă defectului (fig. XVI/4), cu disecţia ţesuturilor ce interesează marginea cu defect ; se mobilizează tegumentele apoi, în continuare, se procedează ca în tehnica de la punctul 5a), rezultînd o cicatrice în T ;

5d) defectul triunghiular cu aspect de triunghi isoscel, echilateral sau dreptunghiular, se poate acoperi prin prelungirea inciziilor care interesează una din laturi, cu prelungirea inciziei de la unghiurile laturii incizate (incizie în X) ; se mobilizează tegumentele de la nivelul acestor laturi şi din jurul inciziilor intersectante, pentru a permite translaţia acestora şi unirea lor pe linia mediană (fig. XVI/5). Se suturează aceste margini la marginea intersectantă, prin „firul semi-îngropat al saltelarului", urmată de sutura simplă. La unghiurile de implantare ale lambourilor translate se scoate excedentul tegumentar existent şi se termină sutura, realizîndu-se o cicatrice în „trepied";

5e) există şi alte tehnici care utilizează procedee de incizie suplimentară curbe, adaptate unor particularităţi, care se pot face în acelaşi mod ca cele menţionate la tehnicile 5a) (fig. XVI/3) şi 5c) (fig. XVI/4), care reies din fig. XVI/6.

Pentru corectarea unor defecte dreptunghiulare se pot aplica diverse procedee tehnice, asupra cărora se poate opta, particularizînd situaţiile astfel :

1. în cazul unui defect dreptunghiular se procedează la efectuarea a 2 triunghiuri echilaterale, cu baza situată pe latura mică a dreptunghiului (fig. XVI/7), urmată de disecţia marginilor, pentru mobilizarea mai uşoară, şi sutură care se face cu fir obişnuit, cu „firul vertical al saltelarului" (Blair-Donatti-Mc.Millan), cu sutură continuă intradermică sau cu firul „orizontal al saltelarului", rezultînd o cicatrice liniară ;

2. un alt procedeu constă în efectuarea unor excizii triunghiulare, în triunghi dreptunghic, unghiul drept fiind situat pe diagonală, la cele 2 laturi mici, urmat de disecţia marginilor în vederea mobilizării tegumentelor, şi sutură cu fire aplicate uşor oblic (fig. XVI/8, începînd cu unghiurile rămase, rezultînd o cicatrice elicoidală (S) ;

3. un alt procedeu utilizează excizia unor triunghiuri dreptunghice, cu baza mică situată pe latura mare a dreptunghiului, latura mare fiind cel puţin egală, dacă nu chiar mai mare decît latura mică a dreptunghiului (fig. XVII/1). Aceste triunghiuri sînt situate pe diagonală, în părţi opuse. Se efectuează apoi disecţia laturilor mari ale dreptunghiului, urmată de mobilizare şi sutură, realizînd o cicatrice în Z ; la unghiurile suturii se aplică firul „orizontal semi-îngropat al saltelarului", în rest fire obişnuite ;

4. o altă tehnică constă în prelungirea inciziei pe latura mică a dreptunghiului, de o singură parte, în părţi opuse, diagonal, urmată de mobilizarea prin disecţie a

Scanned with OKEN Scanner

marginilor ce vor fi translate și sutura lor ca în tehnicile sus menționate, rezultînd o cicatrice în Z (fig. XVII/2);

5. dacă lambourile mobilizate rezultate din tehnica de mai sus (4) sînt în tensiune, se fac incizii suplimentare, cu excizii triunghiulare la capătul inciziilor suplimentare efectuate în prelungirea laturii mici a dreptunghiului (fig. XVII/3), cu disecția țesuturilor aflate pe marginile care se vor întîlni spre afrontare, în vederea unei mobilizări mai ușoare; urmează sutura după aceleași principii („firul orizontal semi-îngropat al saltelarului" fiind obligatoriu la toate suturile unghiulare), rezultînd o cicatrice zig-zagată;

6. o variantă derivată din procedeul 4 constă în efectuarea unor incizii suplimentare curbe, în diagonală, în prelungirea laturilor mici, de o singură parte a fiecăreia, urmată de mobilizarea prin disecție a marginilor ce vor fi translate, pentru afrontare, rezultînd o cicatrice în Z (fig. XVII/4);

7. o variantă rezultată din procedeul 6 beneficiază de incizii semicirculare, dar cu curbura spre latura ce va fi mobilizată pentru afrontare (fig. XVII/5); se face apoi disecția în vederea mobilizării, urmată de sutură, după principiile enunțate, rezultînd o cicatrice în Z;

8. o tehnică similară cu procedeul 5 vizează prelungirea inciziei în ambele părți ale laturilor mari (fig. XVII/6), terminate cu cîte o incizie-excizie triunghiulară, cu triunghiurile orientate în afara defectului; se face disecția țesuturilor orientate în afara defectului și a celor situate între inciziile paralele și cele din jurul triunghiurilor terminale ale liniilor de incizie suplimentare, urmată de mobilizarea lambourilor și sutură, obținîndu-se o cicatrice în H, cu marginile evazate;

9. o variantă asemănătoare cu tehnica de mai sus (8) se obține prin prelungirea inciziilor evazate, terminate tot cu cîte un triunghi, urmată apoi de aceeași tehnică de execuție, cicatricea fiind tot de forma literei H, dar cu picioarele arcuate, sau în x (de mînă) fig. (XVII/7);

10. o tehnică rezultă din suturarea defectului, fără a face nici o incizie suplimentară, dar cu aplicarea firelor începînd de la colțurile dreptunghiului, pînă la apropierea marginilor constituite de laturile mari (fig. XVII/8). Aceasta necesită disecția țesuturilor la nivelul tuturor laturilor, pentru mobilizarea lor facilă. Cicatricea va avea forma literei X.

Corectarea unor defecte de formă pătrată sau dreptunghiulară, fără diferențe semnificative între mărimea laturilor, se face prin aplicarea diverselor procedee:

1. se prelungesc 2 laturi ale pătratului sau laturile mici ale dreptunghiului prin 2 incizii paralele consensuale, la capătul cărora se efectuează cîte o incizie triunghiulară, baza triunghiului situîndu-se pe ultima porțiune, în exteriorul acestor incizii (fig. XVII/9); se face disecția lamboului astfel realizat precum și a țesuturilor din marginea triunghiurilor excizate, urmate de mobilizarea lamboului și suturare, acoperind defectul, realizînd o cicatrice în U, cu marginile evazate;

2. o variantă a acestei tehnici (1) este aceea de a prelungi 2 laturi paralele ale pătratului sau laturile mici ale dreptunghiului, consensual, prin cîte o incizie arcuată, terminată cu o incizie-excizie triunghiulară, baza triunghiulară fiind situată pe incizia de prelungire, cu vîrful în afara ariei lamboului care va fi mobilizat și translat (fig. XVII/10); în rest, se procedează ca la tehnica de mai sus;

3. o altă tehnică, aplicabilă în regiunile cu piele laxă constă în practicarea unor incizii dispuse în prelungirea consensulă a 2 laturi paralele, cu mobilizarea prin disecție a țesuturilor lamboului translat (fig. XVII/11); în rest, se procedează ca în tehnicile de mai sus;

Scanned with OKEN Scanner

4. în regiunile cu piele laxă, bine vascularizate, se poate aborda o altă tehnică prin efectuarea unor incizii ce prelungesc 2 laturi paralele ale pătratului sau laturile mici ale dreptunghiului (fig. XVII/12); aceste incizii vor trebui să se depărteze, terminîndu-se fie unghiular, fie curb, cu raza de curbură spre interior. Se face disecția

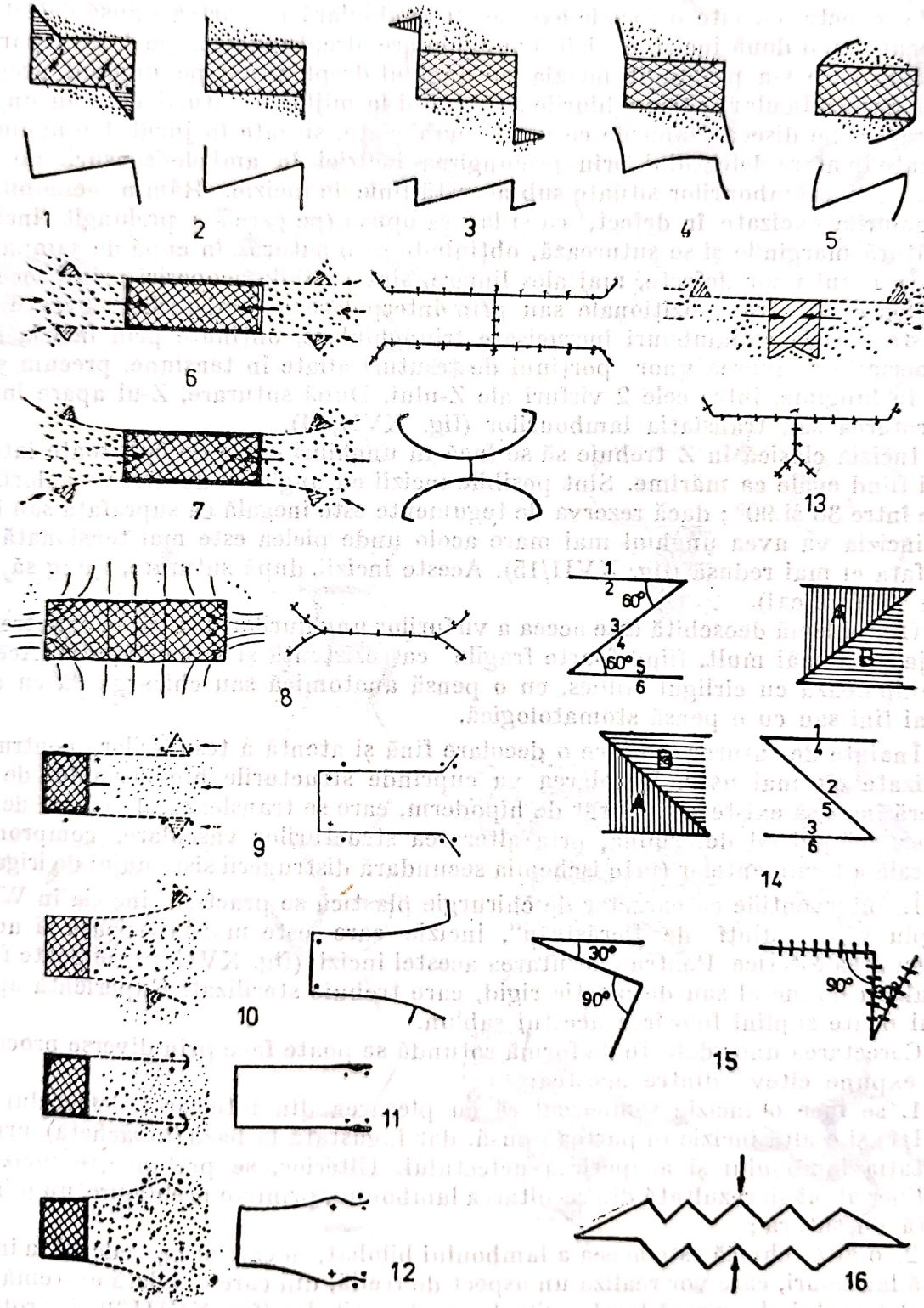

Fig. XVII

marginilor incizate, ca și a lamboului pediculat care va fi translat pentru acoperirea defectului, urmat de mobilizare și sutură ;

5. un procedeu puțin mai deosebit, pentru același gen de defecte necesar a fi acoperite, este următorul (fig. XVII/13) : se efectuează două incizii în parte opusă, prelungind o latură a pătratului sau latura mică a dreptunghiului, terminate la ambele capete cu cîte o incizie-excizie triunghiulară în partea opusă defectului; se execută apoi două incizii-excizii triunghiulare dreptunghice, pe latura paralelă cu cea la care s-a prelungit incizia, cu unghiul drept situat pe unghiul drept al laturii perpendiculare ; triunghiurile se vor uni la mijlocul laturii care au unghiurile drepte. Se disecă planurile ce vor fi mobilizate, situate în jurul triunghiurilor efectuate în afara defectului, prin prelungirea inciziei în ambele sensuri ale unei laturi, ca și a lambourilor situate sub această linie de incizie. Rămîn nemobilizate triunghiurile excizate în defect, ca și latura opusă (pe care s-a prelungit incizia). Se alătură marginile și se suturează, obținîndu-se o sutură „în cupă de șampanie".

În cazul unor defecte, mai ales liniare, sînt posibile acoperiri prin procedeul plastiilor în Z, transpoziționale sau prin interpolare a lambourilor. Frecvent, se folosește plastia cu lambouri încrucișate triunghiulare, obținute prin incizia în Z, care permite relaxarea unor porțiuni de țesuturi aflate în tensiune, precum și un cîștig în lungime, între cele 2 vîrfuri ale Z-ului. După suturare, Z-ul apare întors, prin rotarea sau translația lambourilor (fig. XVII/14).

Incizia clasică în Z trebuie să se facă în unghiuri egale de 60°, toate laturile Z-ului fiind egale ca mărime. Sînt posibile incizii cu unghiuri de diverse valori, cuprinse între 30 și 90° ; dacă rezerva de tegumente este inegală ca suprafață sau laxitate, incizia va avea unghiul mai mare acolo unde pielea este mai tensionată sau suprafața ei mai redusă (fig. XVII/15). Aceste incizii, după suturare, ajung să aibă forma $\sqrt{}$ (radical).

O problemă deosebită este aceea a vîrfurilor unghiurilor de incizie, care trebuie menajate cît mai mult, fiind foarte fragile ca rezistență și vascularizație. Acestea se manipulează cu cîrligul Gillies, cu o pensă anatomică sau chirurgicală cu dinți cît mai fini sau cu o pensă stomatologică.

Înainte de suturare se face o decolare fină și atentă a țesuturilor, pentru a fi mobilizate cît mai ușor. Decolarea va cuprinde structurile hipodermului de așa manieră încît să existe și un strat de hipoderm, care se translează, decolarea dermohipodermică putînd determina, prin alterarea structurilor vasculare, compromiterea totală a tegumentelor (prin ischemia secundară distrugerii sistemului de irigație).

În intervențiile cu caracter de chirurgie plastică se practică incizia în W sau multiplu W, în „dinți de fierăstrău", incizie care este mai laborioasă și nu dă cicatrici prea estetice. Pentru executarea acestei incizii (fig. XVII/16) se poate folosi un șablon de metal sau de plastic rigid, care trebuie sterilizat. Experiența operatorului poate suplini folosirea acestui șablon.

Corectarea unor defecte de formă rotundă se poate face prin diverse procedee. Vom expune cîteva dintre acestea:

1. se face o incizie semicirculară cu plecarea din interiorul defectului (fig. XVIII/1) și o altă incizie în partea opusă, dar îngustată la bază (în rachetă), urmată de rotația lamboului și acoperirea defectului. Ulterior, se prelungește incizia la polul liber al plăgii rezultată din recoltarea lamboului, printr-o prelungire unghiulară urmată de sutură ;

2. o altă tehnică este aceea a lamboului bilobat, în care se procedează la incizia a două lambouri, care vor realiza un aspect de treflă, din care o paletă extremă este cea a defectului. Se disecă lambourile de pe planurile lor (fig. XVIII/2) și se rotează,

lamboul mijlociu acoperind defectul, iar lamboul din extremitatea opusă defectului trece în locul celui mijlociu. Plaga restantă în urma rotării acestui ultim lambou se suturează după principiile enunțate anterior ;

3. o tehnică de acoperire a defectului circular constă în rotarea unor lambouri— 3 sau 4—. În cazul utilizării a 3 lambouri rotate, incizia acestora se face la 120°, pe cercul reprezentat de defect, urmate de incizie suplimentară în unghi de 60° la capătul

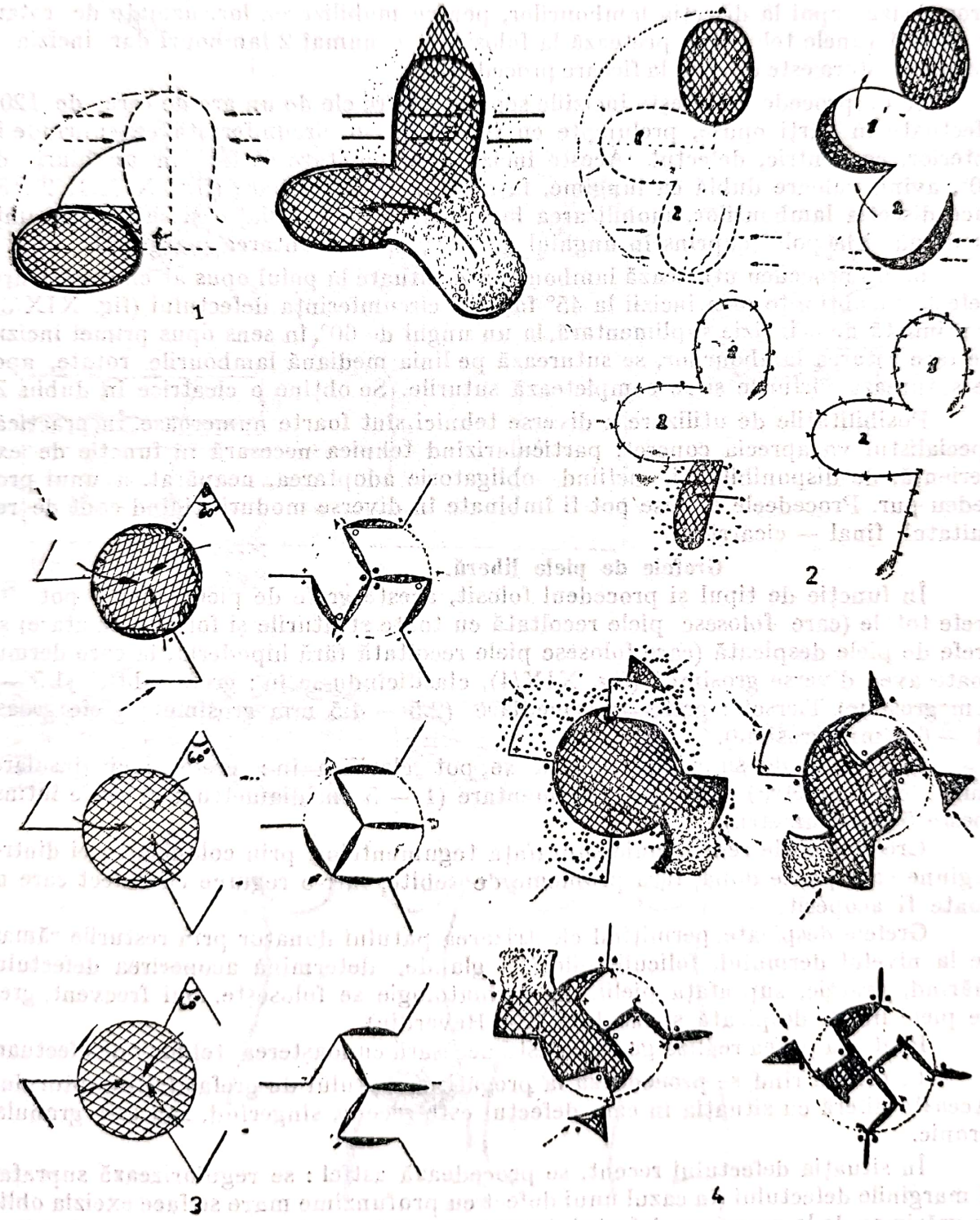

Fig. XVIII

inciziei ce pleacă din plaga defectului (fig. XVIII/3). Se pot aplica diferite orientări ale unghiurilor, în funcție de posibilitățile de mobilizare a lambourilor care vor fi rotate, așa cum se observă în figură. Se disecă lambourile, se rotează și se suturează;

4. în cazul folosirii a 4 lambouri, inciziile se fac la 90° în plaga defectuoasă circulară, continuate la capătul liber cu cîte o incizie la 90°, pe o traiectorie circulară, într-un cerc cu raza egală defectului + lungimea inciziei (fig. XVIII/4); se procedează apoi la disecția lambourilor, pentru mobilizarea lor, urmate de rotare și sutură (unele tehnici se pretează la folosirea a numai 2 lambouri dar incizia și forma acestora este diferită la fiecare procedeu);

5. un procedeu folosește inciziile separate între ele de un arc de cerc de 120°, efectuate în părți opuse, prelungite cu incizii într-o circumferință ce cuprinde în interior, concentric, defectul. Aceste incizii suplimentare se fac în unghiuri de 90°, avînd valoare dublă ca lungime, față de inciziile radiare (fig. XIX/1, 2). Se face disecția lambourilor, mobilizarea lor, urmată de translație și sutură pe linia mediană și la polul cuprins în unghiul de 120°, apoi afrontarea marginală;

6. un procedeu utilizează lambouri în Z, situate la polul opus al circumferinței defectului, obținute prin incizii la 45° față de circumferința defectului (fig. XIX/3), continuată de o incizie suplimentară, la un unghi de 60°, în sens opus primei incizii. Se face rotarea lambourilor, se suturează pe linia mediană lambourile rotate, apoi se suturează vîrfurile și se completează suturile. Se obține o cicatrice în dublu Z.

Posibilitățile de utilizare a diverse tehnici sînt foarte numeroase. În practică, specialistul va aprecia concret, particularizînd tehnica necesară în funcție de experiență, de disponibilități, nefiind obligatorie adoptarea, neapărat, a unui procedeu pur. Procedeele expuse pot fi îmbinate în diverse moduri, ținînd cont de rezultatul final — cicatricea.

Grefele de piele liberă.

În funcție de tipul și procedeul folosit, aceste grefe de piele liberă pot fi: grefe totale (care folosesc piele recoltată cu toate straturile și folosită ca atare) și grefe de piele despicată (care folosesc piele recoltată fără hipoderm, la care dermul poate avea diverse grosimi) (fig. XIX/4), clasificîndu-se în: grefe subțiri (1,5 — 2 mm grosime) Tiersch; grefe intermediare (2,5 — 4,5 mm grosime); grefe groase (4 — 6,5 mm grosime).

În funcție de suprafață, grefele se pot clasifica în: grefe mici (insulare) (sub 1 cm diametru); b) grefe fragmentare (1 — 5 cm diametru); c) grefe întinse (peste 5 cm diametru).

Grefele totale redistribuie suprafața tegumentelor, prin colonizarea ei dintr-o regiune care poate dona, fără probleme deosebite, într-o regiune cu defect care nu poate fi acoperit.

Grefele despicate, permițînd cicatrizarea patului donator prin resturile rămase de la nivelul dermului, foliculii piloși și glande, determină acoperirea defectului, mărind, practic, suprafața pielii. În dermatologie se folosește, mai frecvent, grefa de piele liberă despicată și insulară (tip Reverdin).

Pentru a putea realiza grefarea este necesară cunoașterea tehnicii de efectuare.

În primul rînd, se procedează la pregătirea patului de grefat (al receptorului). Aceasta diferă cu situația în care defectul este recent, sîngerînd, sau este granulat, cronic.

În situația defectului recent, se procedează astfel: se regularizează suprafața și marginile defectului (în cazul unui defect cu profunzime mare se face excizia oblică în grăsimea de la marginea defectului); se asigură hemostaza cu tampoane îmbibate

Scanned with OKEN Scanner

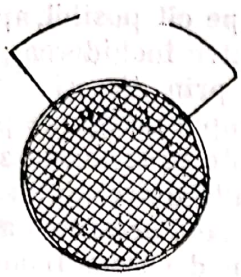

1

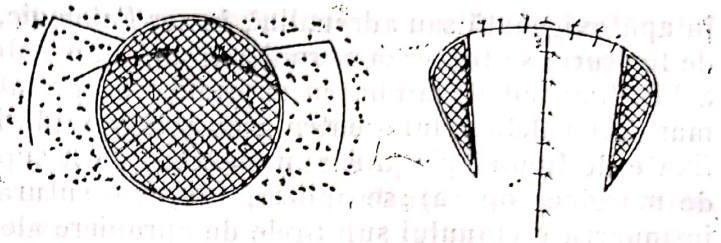

2

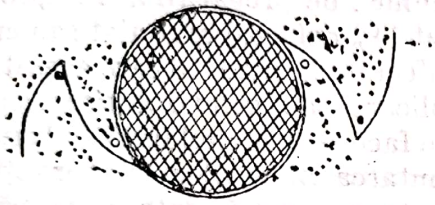

3



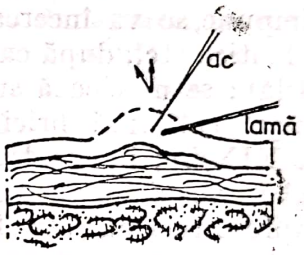

6

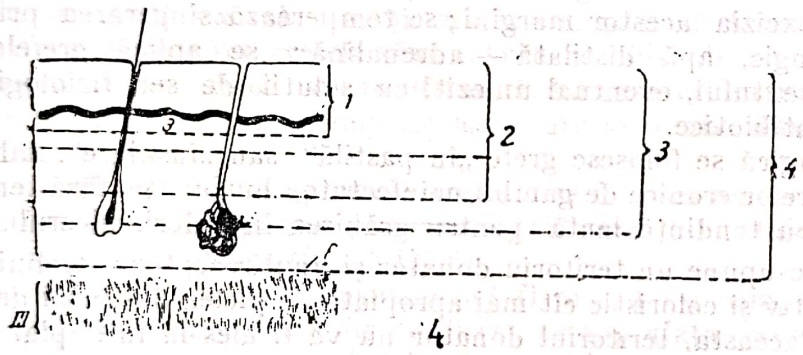

4

5



7

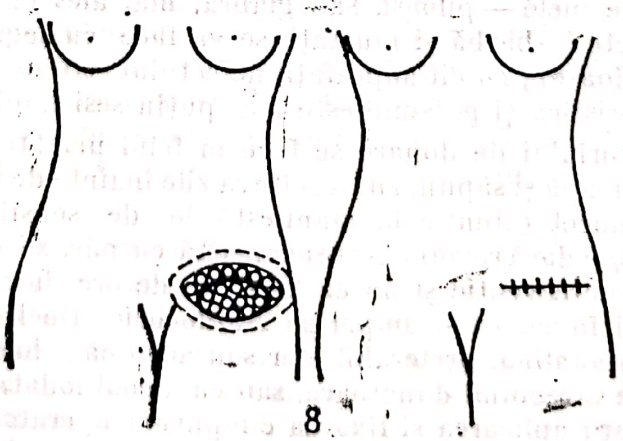

8

Fig. XIX

în apă oxigenată sau adrenalină în ser fiziologic, evitîndu-se, pe cît posibil, aplicarea de ligaturi ; se tentează apropierea marginilor defectului, pentru închiderea parțială a lui, limitînd la minimum suprafața de grefat receptoare, prin disecția atentă a marginilor defectului, pentru a nu leza vascularizația (se apropie marginile prin fire fixate de fundul plăgii sau, preferabil, dacă suprafața nu este prea mare, se leagă de marginea opusă) ; se aplică grefa, prin suturare la marginile defectului, sau prin insinuarea grefonului sub firele de apropiere ale marginilor, dacă acestea s-au pus ; se aplică un pansament, necesar adesea a fi pansament umed cu ser fiziologic + antibiotic, alternant cu ser fiziologic + vitamina C soluție ; soluțiile trebuie să fie încălzite la temperatura corpului înainte de aplicare.

În cazul grefării unui defect cronic, granulat, tehnica de pregătire a receptorului este următoarea : se dezinfectează cu alcool iodat 1% defectul granulat sau cu clorură de etil (kelen) (se va evita grefarea pe un pat infectat ; în cazul în care aceasta se impune, se va încerca înlăturarea infecției prin aplicarea de soluții antiseptice, antibiotice etc., după care se va proceda la grefare) ; se face anestezia locală (adesea inutilă) ; se nivelează suprafața receptoare, prin amputarea mugurilor exuberanți, cu ajutorul unui brici, bisturiu, chiuretă, lamă de ras (prinsă într-o pensă) (fig. XIX/5) ; în cazul existenței unor margini caloase, fibroase, ca la ulcerele de gambă, vechi, se va face excizia acestor margini ; se temperează sîngerarea prin comprese reci cu ser fiziologic, apă distilată + adrenalină ; se aplică grefele, urmate de aplicarea pansamentului, eventual umezit, cu soluții de ser fiziologic călduț, asociat sau nu cu antibiotice.

În chirurgia dermatologică se folosesc grefe „în pastilă" sau „insulare", subțiri (Reverdin), în cazul ulcerelor cronice de gambă, neinfectate, burjonate, fără tendința la epidermizare, sau cu tendință lentă, pentru grăbirea închiderii ulcerului.

În general, grefarea presupune un teritoriu donator și unul receptor ; trebuie ca pielea donată să fie calitativ și coloristic cît mai apropiată de pielea din jurul defectului de reparat. Pentru aceasta, teritoriul donator nu va fi ales la întîmplare, ci după anumite criterii, necesar a fi cunoscute : teritoriul donator va fi situat, pe cît posibil, în regiuni topografice acoperite de îmbrăcăminte (mai ales de regiunea acoperită de chiloți) ; culoarea pielii regiunii donatoare să fie cît mai apropiată de cea a regiunii din jurul receptorului. Astfel, pentru pleoape, tegumentele retroauriculare sînt foarte apropiate ; pentru față, la femei, donatorul va putea fi din regiunea claviculară, sau fața internă a brațului etc. ; grosimea tegumentelor să fie asemănătoare în regiunea donatoare ca și în cea receptoare (pielea de pe membre este mai subțire decît cea de pe abdomen și aceasta mai subțire decît cea de pe toracele posterior) ; respectarea tipului de piele — piloasă sau glabră, mai ales la bărbați (caz în care acoperirea unor defecte la barbă și mustață se va face cu tegumente recoltate din teritorii donatoare piloase) ; cu cît suprafața defectului este mai mare, cu atît diferența de nuanță coloristică și grosime este mai puțin sesizabilă.

Pregătirea teritoriului de donare se face în felul următor : regiunea respectivă fi spălată riguros cu apă și săpun, zilnic, cîteva zile înainte de intervenție, eventual dezinfectată cu bromocet (atenție la manifestările de sensibilizare alergică) sau cu fenosept soluție 1‰ ; dacă regiunea este acoperită cu păr, se va face raderea ei cu 1 — 2 ore înainte de intervenție și nu cu 24 — 48 de ore, întrucît există pericolul apariției unei infecții foliculare — impetigo stafilococic Bockardt ; degresarea regiunii donatoare cu neofalină, preferabil eter sau acetonă ; badijonarea cu tinctură de iod pe o arie largă a regiunii donatoare, sau cu alcool iodat, urmată de o badijonare cu alcool 70° pur ; aplicarea și fixarea cîmpurilor operatorii ; efectuarea anesteziei locale sau rahidiene, după caz ; recoltarea grefelor cu dermatomul, reglat la

Scanned with OKEN Scanner

grosimea dorită, ori cu briciul, bisturiul sau cu o lamă de ras ; aplicarea grefonului pe o compresă îmbibată în ser fiziologic călduț ; pansarea regiunii donatoare.

Efectuarea unor grefe întinse, cum este cazul în chirurgia plastică și reparatorie, necesită, uneori, două echipe operatorii : una care recoltează grefele și se ocupă de această regiune și alta care aplică grefele, pregătind, în prealabil, suportul receptor. În chirurgia dermatologică, unde grefele sînt de întindere mult mai mică, nu sînt necesare două echipe operatorii.

Un procedeu, pe care-l folosim curent în aplicarea acestor grefe „insulare" în ulcerele cronice de gambă, este acela în care pregătirea regiunii donatoare și receptoare se face după indicațiile mai sus menționate.

Recoltarea grefelor se face de pe abdomen, fața internă a coapselor (dacă regiunea receptoare este situată anterior) sau lateral și din regiunea lombo-fesieră (dacă receptorul se află posterior).

Pentru a evita o cicatrice inestetică la nivelul regiunii donatoare, ca și a infecției posibile, preferăm următorul procedeu : se delimitează printr-o incizie superficială elipsoidală teritoriul din care se vor recolta grefele insulare una lîngă alta ; dacă suprafața donatoare înscrisă în perimetrul inițial delimitat este insuficientă, se mai efectuează o delimitare cu o linie în afara primei delimitări, paralelă cu prima. După aplicarea și terminarea grefelor, se excizează dermul restant de pe care s-au recoltat grefele și se suturează obișnuit (fig. XIX/8). Dacă suprafața de recoltare a grefelor este insuficientă, lărgirea ei ducînd la imposibilitatea suturării, se renunță la această regiune donatoare și se abordează, după aceleași principii, o altă regiune.

Recoltarea și aplicarea grefelor se face cu un ac de seringă sau cu un cîrlig Gillies, prin înțeparea epidermului, ridicarea lui și tăierea insulei sub locul înțepăturii tegumentului (fig. XIX/6).

După recoltare, insulele pot fi puse pe o compresă sterilă, îmbibată cu ser fiziologic călduț, sau aplicate direct pe suprafața receptoare pregătită în prealabil.

După recoltarea și aplicarea grefelor se acoperă cu un tifon steril suprafața donatoare și se pansează suprafața receptoare, în felul următor: se badijonează cu Galifix (matisol) marginile tegumentare la perimetrul grefat, apoi se aplică în tensiune un pansament format din două straturi de tifon din bumbac. Peste acesta se aplică apoi un pansament din tifon care se lipește cu leucoplast. (pînă ce bolnavul ajunge la salon).

Se procedează apoi la scoaterea resturilor de derm din perimetrul donator și se controlează hemostaza, procedîndu-se la o sutură obișnuită ; se pune un pansament. În acest fel, se obține o cicatrice liniară, suplă, estetică, evitîndu-se apariția aspectului de „piele de crocodil" sau „carton cu nasturi".

În ulcerele de gambă este necesar ca grefele insulare să fie aplicate lăsîndu-se un spațiu între două insule egal cu suprafața insulei.

Se folosesc pansamente umede pe regiunea grefată, cu soluție de antibiotice sau în alternanță cu vitamina C ; se pot folosi, eventual, unguente cu antibiotice sau cu acid boric.

După 4 zile se ridică ușor pansamentul fără ca grefele să se desprindă.

Grefele insulare pot fi aplicate prin mai multe procedee (fig. XIX/7) : pe suprafața receptorului, curățat sau nu de mugurii burjonați (metodă folosită frecvent); în cuiburi (care se efectuează prin decuparea unor godeuri, cu ajutorul chiuretei, în masa de țesut burjonat, în care vor fi depuse insulele recoltate-procedeul Piasetski); prin sădirea sau implantarea insulelor recoltate, în cavități săpate în masa de țesut burjonat cu ajutorul unei pense sau chiar a bisturiului (procedeul Braun).

Scanned with OKEN Scanner

Pentru ca grefele insulare să adere cît mai bine la patul receptor, condiție esențială pentru viabilitatea lor, se folosește următorul procedeu : patul receptor este acoperit cu un strat subțire de trombină în soluție, iar insulele recoltate sînt trecute printr-o soluție de plasmă ; coagulul format rapid reține grefa.

Important este ca aplicarea insulei recoltate pe receptor să se facă cu fața profundă, dermică ; aplicarea insulei cu fața epidermică, superficială pe patul receptor duce la compromiterea viabilității grefei respective.

La salon, se scoate tifonul de protecție lipit, în cazul folosirii procedeului cu pansament umectat de mai multe ori pe zi, receptorul grefat fiind protejat numai de cele două straturi de tifon lipite cu mastisol; în timpul nopții se poate reface pansamentul de protecție cu tifon steril, care va fi scos dimineața, după prealabila îmbibare cu apă oxigenată, pentru a nu desface tifonul de deasupra grefelor o dată cu scoaterea pansamentului de protecție.

Controlul grefelor se va face după 7 zile (în procedeul nostru 4 zile), cînd va fi scos pansamentul lipit cu mastisol. Se toaletează foarte atent suprafața grefată, se scot eventualele insule compromise (uneori este util să fie lăsate pe loc), după care se reface pansamentul.

Grefele insulare la început se retractă, însă ulterior începe un proces intens de epitelizare, cu alunecarea epiteliului de la nivelul lor în vecinătate, determinînd acoperirea cu epiteliu și a spațiilor dintre insule.

Va fi evitată infectarea receptorului grefat, prin toate mijloacele posibile, deoarece în caz contrar grefarea este compromisă.

În primele 7 — 10 zile după grefare este obligatorie imobilizarea bolnavului, pentru a favoriza circulația corectă și a împiedica deplasarea insulelor grefate ; mișcarea patului receptor, prin mobilizarea oaselor, tendoanelor, aponevrozelor și mușchilor din planurile subjacente suprafeței grefate defavorizează prinderea grefelor.

Ca o achiziție recentă în domeniul chirurgiei plastice și reparatorii, cu influență în chirurgia dermatologică, este extensia cutanată (cuti-extensia, dermato-extensia). Procedeul se bazează pe proprietățile elastice ale țesuturilor, în general, și ale tegumentelor, capabile să-și extindă suprafața dacă se exercită o presiune constantă și permanentă asupra lor (ca în lipoame ale scalpului, hernii etc.).

Metoda constă în introducerea unei „pungi" siliconate sub tegumentele necesar a fi extinse ; se incizează tegumentele la nivelul convenabil, pe o cicatrice sau în apropierea teritoriului necesar a fi acoperit, se disecă, introducîndu-se dispozitivul (skin-expander, DET), care are forme diferite (cilindru, sferă, cub, paralelipiped) și volume diverse (30, 50, 100, 250, 400, 700 cmc). Dispozitivul va fi plasat neapărat pe un plan profund dur, osos, în caz contrar extensia nu se poate face (ca la peretele abdominal). Dispozitivul se racordează fix sau mobil (printr-un furtun de cauciuc), la un rezervor de umplere, folosindu-se pentru aceasta serul fiziologic. Umplerea se face treptat, în mai multe ședințe, spațiate de perioade de 10—14 zile, pînă la obținerea extensibilității dorite.

După ce se obține excedentul de suprafață dorit, printr-o nouă intervenție chirurgicală, se scoate skin-expanderul, procedîndu-se, în aceeași ședință, la excizia leziunii cu refacerea estetică a defectului rezultat, folosindu-se tegumentele excedentare obținute cu această metodă.

Metoda este relativ simplă, eficientă, necostisitoare, fiind posibile și complicații precum hematoamele, infecțiile, ischemia tisulară cu modificări de trofi-

Scanned with OKEN Scanner

citate, desfacerea implantului, golirea spontană a dermato-extensorului, dureri, retracția țesutului destins.

Procedeul se poate folosi în chirurgia dermatologică în leziunile cu tegumente puțin extensibile, precum cele ale scalpului, nasului, frunții, membrelor, regiunii sacrate. De obicei, excizia leziunii și reconstituirea suprafeței excizate cu ajutorul unui donator obținut prin această metodă dă rezultate dintre cele mai bune, în dermatologie putînd fi folosită în epitelioamele capului și feței, mai ales ale nasului, în nevii pigmentari sistematizați, inestetici, alopeciile scalpului, reduse ca suprafață, din lupusul eritematos, lichenul plan, post-radioterapice etc.

Scanned with OKEN Scanner

Scanned with OKEN Scanner

CAPITOLUL XIII

BIOPSIA

Dermatologia este o disciplină prin excelență vizuală. Stabilirea diagnosticului se poate face pe baza aspectului, mărimii leziunilor, topografiei, dispunerii și evoluției lor, asocierii cu alte manifestări subiective sau obiective. Simptomatologia bolilor cutaneo-mucoase este foarte limitată, luate ca leziuni elementare izolate, dar, prin asocierea și dispunerea lor, se poate stabili diagnosticul.

În cele mai multe cazuri, diagnosticul este ușor de stabilit dacă se ține cont de ceea ce afirmă, simbolic vorbind, 3 persoane, criterii valabile și în alte specialități : *pacientul*, care-și prezintă leziunile și evoluția lor însoțită de simptomatologie ; *medicul dermatolog*, care constată aspectul și dispunerea lor, vîrsta pacientului ; *medicul de laborator*, biolog, chimist, care aduce probe obiective în sprijinul sau împotriva supoziției efectuate de medicul dermatolog.

Laboratorul cu cea mai mare pondere în stabilirea diagnosticului dermatologic este cel histopatologic unde specialistului histopatolog i se solicită o deosebită competență și pregătire histopatologică dermatologică, aceasta fiind foarte variată și subtilă. Pregătirea completă a unui astfel de specialist în probleme de histopatologie dermatologică este laborioasă și plină de răspundere. Spre exemplu, aspectul histopatologic al cheratoacantomului este superpozabil aproape cu cel al spinaliomului afecțiuni, care au evoluție, prognostic și atitudine terapeutică diferite.

Pentru a realiza un diagnostic corect și complet este necesar stabilirea diagnosticului histopatologic. Pentru aceasta este nevoie să se preleveze un fragment din țesutul lezional și, după prelucrarea prealabilă, să se examineze la microscop. În unele cazuri, examenul histopatologic extemporaneu se poate face imediat, în timpul actului operator, prin refrigerare.

Oricît de competent ar fi specialistul histopatolog, dacă fragmentul sau piesa recoltată nu este prelevată corect din punct de vedere cantitativ și calitativ, rezultatul va fi nesemnificativ, uneori chiar eronat.

Colaborarea dintre specialistul histopatolog și clinicianul dermatolog se impune. Clinicianul dermatolog trebuie să cunoască problemele de histopatologie, ceea ce ajută la stabilirea diagnosticului.

Pentru a se recolta corect o biopsie, este necesar să se respecte unele reguli obligatorii : fragmentul sau piesa prelevată să fie suficient de mare (este contraindicată „scobirea" tegumentului pentru o prelevare bioptică, cum se procedează adesea). „Dopul" recoltat, de aspectul unui con sau trunchi de con, este adesea insuficient pentru un examen histopatologic corect. Teama de a nu se produce cicatrici inestetice, printr-o prelevare mai largă, este întreținută de o tehnică chirurgi-

cală incorectă. Biopsia trebuie să fie suficient de profundă pentru a interesa toate cele 3 straturi ale pielii; prelevarea fragmentului în vederea efectuării unui examen histopatologic va trebui să se facă în conformitate cu preceptele oricărui act chirurgical (situație ideală); topografic, el trebuie să se situeze astfel încît să nu cuprindă și tegument aparent indemn (pentru ca o secționare defectuoasă să nu cadă pe tegumentul sănătos), însă, uneori, este necesar să se recolteze și din țesut sănătos, dar orientarea piesei la secționare sau incizie să se facă astfel încît secțiunea să cuprindă și zona bolnavă și cea sănătoasă; în cazul prelevării leziunii în totalitate, prelevarea se va face în țesut aparent sănătos, situat la periferia acestuia, pentru ca secțiunile efectuate, după includerea la parafină a piesei, să poată cuprinde leziunea de la un capăt la celălalt; dacă leziunea este foarte întinsă și prezintă aspecte diferite la periferie și în centru, se vor efectua două sau mai multe prelevări de fragmente, din diverse regiuni ale leziunii (una neapărat de la periferie, în condițiile arătate mai sus, iar celelalte din regiunile care prezintă modificările cele mai semnificative); în cazul unor leziuni buloase, veziculoase, pustuloase este preferabil să se recolteze leziunea indemnă, fără spargerea lor. În cazurile care pun probleme dificile de diagnostic, se va recolta atît o leziune recentă, cît și o leziune mai veche; se poate recomanda pacientului să însemne pe tegument leziunea nou apărută și să evite ruperea ei prin grataj sau prin obiectele de vestimentație.

Prelevarea fragmentelor ca și a leziunii se face după aceleași reguli ca orice act chirurgical.

După terminarea actului operator, piesa prelevată va fi pusă într-un recipient curat și uscat.

Dacă piesa este prea mare și nu este nevoie să fie examinată în întregime sau prin diverse tehnici, se poate secționa, trimițîndu-se laboratorului numai unul sau mai multe fragmente.

După introducerea piesei în flacon, cu care va fi transportată la laborator, se toarnă lichidul fixativ (frecvent utilizat formol 10%). În unele situații, lichidul fixativ este diferit, în funcție de necesitățile examenului histopatologic. Astfel, formolul este contraindicat în cercetarea unor enzime precum dopaoxidaza sau tirozinaza, piesele fiind transportate rapid la laborator, pe comprese umidificate cu ser fiziologic, așezate în cutii Petri acoperite cu capac. În cazul examenelor extemporanee, efectuate la criostat, ca în amiloidoză sau sclerodermie, piesa va fi congelată cu azot lichid.

Pentru cercetări în imunofluorescență, piesele recoltate, proaspete, vor fi trimise rapid la laborator, vor fi înghețate în criostat, prin azot lichid sau zăpadă carbonică, și apoi secționate și tratate cu diverse seruri.

Este indicat să se colaboreze foarte strîns cu histopatologul, întocmindu-se, eventual, un tabel cu lichidele folosite pentru fixare în vederea unui examen histopatologic adecvat.

În cazul examenelor histopatologice la microscopul electronic, fixarea se va face în lichide speciale, în momentul prelevării.

După turnarea soluției fixatoare, se aplică dopul și o bandă de romplast, cu care dopul este fixat pe sticlă, ca o scoabă, sau un U întors; se trage apoi o tură de romplast în jurul dopului, pentru a evita scurgerea soluției în caz de răsturnare a flaconului. Se trage și o tură de romplast pe corpul sticluței, pe care se scrie numele bolnavului și prenumele.

În cazul mai multor leziuni prelevate sau a mai multor fragmente biopsiate, pe banda ce acoperă dopul se va scrie numărul de ordine al biopsiei sau fragmentului, menționate corespunzător și pe buletinul de însoțire al pieselor.

Scanned with OKEN Scanner

Biopsia va fi trimisă la laboratorul histopatologic însoţită de un buletin de analiză, care va trebui să cuprindă, obligatoriu, următoarele puncte: unitatea la care s-a efectuat biopsia (spitalul sau policlinica); secţia sau cabinetul; numele şi prenumele bolnavului (de preferat cu majuscule); vîrsta; sexul; domiciliul; diagnosticul sau diagnosticele clinice prezumptive; localizarea leziunii biopsiate (în cazul mai multor leziuni, corespunzător numărului de pe sticluţe se va indica, tot pe numere, specificul şi topografia leziunilor); cîteva date de anamneză; o scurtă descriere clinică; numele medicului care a efectuat biopsia (semnătura şi parafa).

Scanned with OKEN Scanner

PARTEA a-II a

PROCEDEE CHIRURGICALE DUPĂ REGIUNI TOPOGRAFICE

CAPITOLUL XIV

CHIRURGIA LEZIUNILOR LOCALIZATE LA FAȚĂ

Fața, ca noțiune anatomică, cuprinde tegumentele care acoperă oasele feței, însă ca noțiune topografică dermatologică cuprinde teritoriul cutanat delimitat superior de joncțiunea lamei orizontale a frontalului cu lama verticală a sa, lateral linia de joncțiune a pielii păroase a capului cu pielea glabră, incluzînd și urechile, iar inferior marginea constituită de ramurile oizontale ale mandibulei, ceea ce este cunoscut ca față fizionomică.

Teritoriul feței se subîmparte în 3 etaje : inferior, mijlociu și superior, corespunzînd aproximativ celor 3 tipuri constituționale ale lui Pavlov — digestiv (inferior), respirator (mijlociu) și cerebral (superior).

În intervențiile ce se pot efectua asupra tegumentelor feței, este deosebit de important să se țină seama de liniile de tensiune ale lui Langer, respectiv ale lui Borges (fig. XX/1).

În cazul unor excizii întinse, urmate de tehnici de acoperire prin translație, rotație sau grefă liberă, lamboul de acoperire trebuie să fie croit cît mai economicos, urmărindu-se și caracteristicile tipului de tegument, mai ales la bărbați sau băieți, ținînd cont de pielea păroasă și nepăroasă. Atunci cînd respectarea acestui deziderat, al delimitării lambourilor în funcție de pilozitate, nu se poate realiza, se poate interveni ulterior printr-un procedeu suplimentar de electrocauterizare bulbară pilară, ca în cazul hirsutismului feminin.

În cazul grefelor libere, recoltarea acestora se va face din teritorii cu un caracter coloristic și de grosime similar cu cel al tegumentelor care acopereau regiunea grefată.

În situația exciziilor leziunilor situate la față este foarte important să se respecte sensul pliurilor, fapt care conduce la păstrarea mimicii individului. Se vor evita inciziile și suturile perpendiculare pe pliuri, căutîndu-se, pe cît posibil, diverse procedee de intervenție care să se adapteze situației locale și naturii intervenției chirurgicale.

Întrucît marea majoritate a epitelioamelor cutanate, care reprezintă un procent important în chirurgia dermatologică, se situează la față, ca și alte afecțiuni de natură diversă, nevică, cicatriceală etc., vom insista asupra diverselor procedee ce se pot aplica; practicianul va adapta situației pe cel mai potrivit, ținînd cont de cele mai sus menționate : păstrarea mimicii și funcționalității, cu cicatrice cît mai redusă.

Pentru aceasta vom împărți această regiune a feței în mai multe secțiuni : fruntea și regiunea temporală, regiunea periorbitară, regiunea nazală și parana-

zală, regiunea orală, regiunea mentonieră, regiunea obrajilor, regiunea preauriculară, regiunea pavilionului auricular. Această împărțire este artificială, didactică, motiv pentru care, în expunere, după cum se va vedea, unele procedee interesează și alte regiuni, prin natura procedeului, față de regiunea pentru care este încadrat în expunere. Însă specialistul va trebui să facă abstracție de acest lucru, fiindu-i utilă cunoașterea a cît mai multe procedee, în vederea lărgirii paletei tehnicilor abordate, pentru o adaptare cît mai nuanțată și utilă.

Pentru intervenția asupra tumorilor maligne și a altora cu caracter invaziv (cum este cheratoacantomul), excizia se va face în țesut sănătos, păstrîndu-se o margine de siguranță cît mai mare, adaptîndu-se, în acest fel, tehnica, chiar în timpul actului operator.

Înainte de intervenție, specialistul trebuie să studieze cît mai bine cazul, avînd următoarele repere : *să aprecieze mărimea leziunii*, la care să adauge marginea de siguranță formată din țesut aparent sănătos, pe care să o excizeze împreună cu leziunea ; *să studieze mai multe procedee* care s-ar putea aplica, la nevoie, în timpul actului operator ; *să observe bine pliurile și să palpeze mobilitatea tegumentelor* din perimetrul leziunii și din afara ei ; *să aprecieze cît mai just suprafața* pe care se va interveni, pentru a proceda de la început la o anestezie corectă.

Regiunea frunții și temporală

În regiunea frunții și temporală, liniile de tensiune ale pielii, după Langer și Borges, sînt orizontale și perpendiculare la nivelul glabelei (spațiul intersprîncenos). În consecință, inciziile vor fi, pe cît posibil, axate pe aceste linii care coincid cu pliurile frunții ; dacă liniile de incizie vor fi axate pe pliuri, confundîndu-se cu ele, cicatricea obținută va fi mai puțin vizibilă, mai estetică.

Existența unei leziuni într-un perimetru al unui pliu, fără ca leziunea să fie prea întinsă, impune abordarea unei incizii elipsoidale pe pliu, urmată de o sutură liniară (fig. XX/2).

Cînd leziunea se află dispusă transversal pe frunte, perpendicular pe pliuri, trebuie să se adapteze o tehnică studiată, care să favorizeze bolnavul prin cicatrice cît mai estetică. Astfel, dacă leziunea este situată în plan mediofrontal se poate adopta procedeul de excizie urmat de incizii paralele în planul superior și inferior pe pliuri, cu translația lambourilor incizate (fig. XX/3). Pentru a se putea mobiliza aceste lambouri, se vor face incizii triunghiulare, cu vîrful opus liniei de incizie, pe care se află baza sa. Practicarea acestor incizii-excizii triunghiulare este preferabil să se facă în regiunea păroasă sau în apropierea ei, pentru a fi cît mai bine mascate.

Un alt procedeu constă în rotația lambourilor printr-o incizie arcuată în sens opus, una superioară și alta inferioară, completate, la partea terminală, cu cîte un triunghi excizat, care permite mobilitatea lamboului rotat. Inciziile pentru rotarea lamboului se vor face, pe cît posibil, în partea păroasă a tegumentelor, pentru a fi mascate mai ușor (fig. XX/4,5). Incizia arcului inferior, dacă nu este necesară o deplasare-rotare prea mare, poate să se limiteze, urmînd linia sprîncenei (deci orientat în jos), ca și lamboul superior. Sutura, ca și cicatricea, vor avea forma unui S (fig. XX/6).

Situarea unei leziuni supraspîncenos, la nivelul bosei frontale, necesită o tehnică de incizie triunghiulară, cu baza triunghiului în sus, cu vîrful spre sprîncene, urmînd a fi completată cu o incizie arcuată, care se poate opri fie supraauricular, fie subauricular (fig. XX/7, 8), terminîndu-se cu un triunghi de incizie-excizie, care să favorizeze rotarea lamboului de acoperire.

Scanned with OKEN Scanner

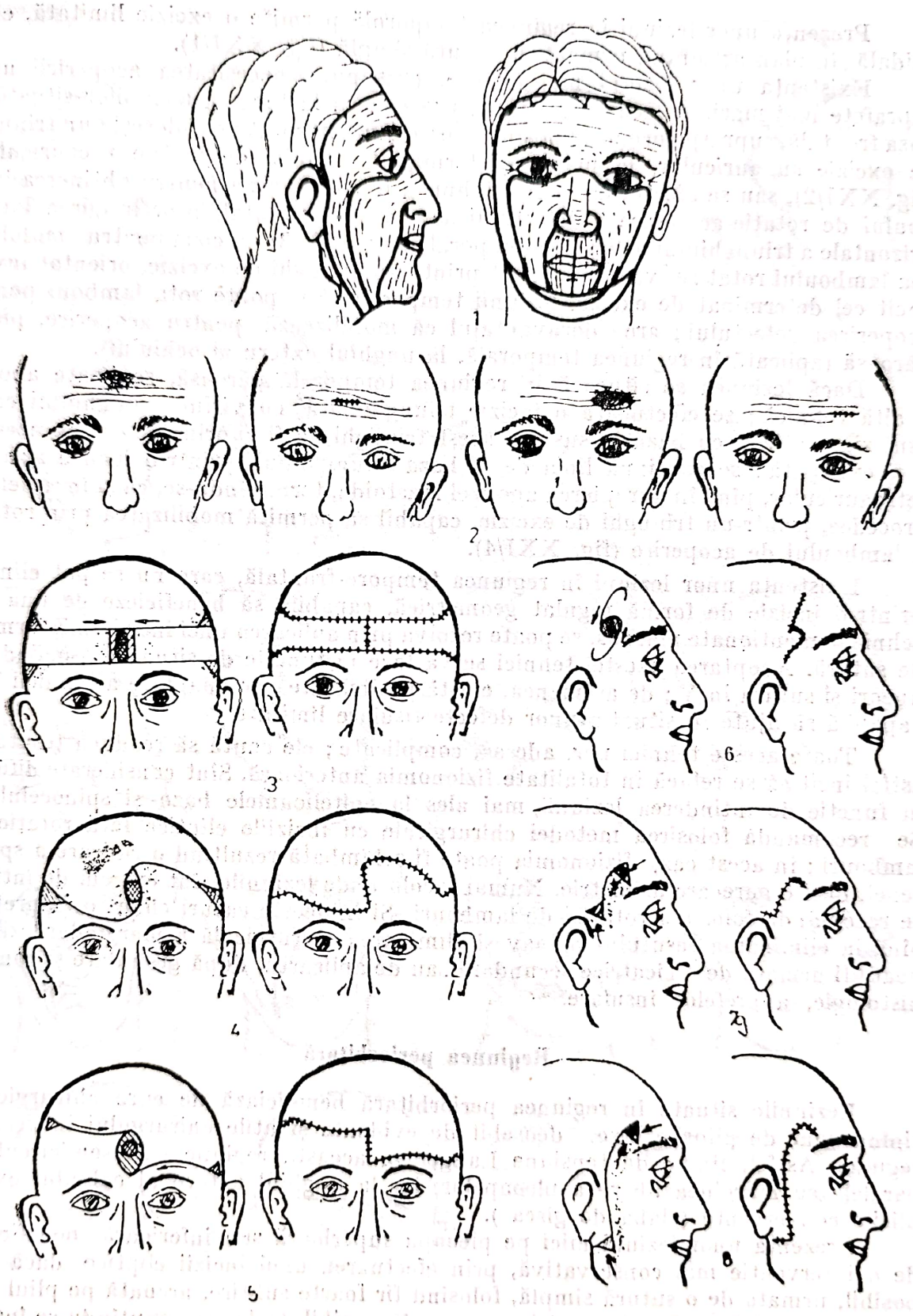

Fig. XX

Prezența unor leziuni în regiunea temporală permite o excizie limitată, elipsoidală, în plan orizontal, urmată de sutură simplă (fig. XXI/1).

Existența unor leziuni mai întinse, presupune necesitatea acoperirii unor suprafețe mai mari. În acest caz, se va proceda ca la tehnica leziunilor situate la bosa frontală, suprasprîncenos, folosindu-se un lambou rotat ; se folosește un triunghi de excizie subauricular, la marginea terminală a liniei de incizie preauriculară (fig. XXI/2), sau se efectuează o altă tehnică, în care incizia pentru obținerea lamboului de rotație-acoperire a defectului se situează orizontal, în prelungirea laturii orizontale a triunghiului de excizie temporală (fig. XXI/3) ; incizia pentru mobilizarea lamboului rotat se va termina tot printr-un triunghi de excizie, orientat invers decît cel determinat de excizia leziunii temporale. Se poate rota lamboul pentru acoperirea defectului ; are dezavantajul că mobilizează, pentru acoperire, pielea păroasă (aplicată în regiunea temporală, la unghiul extern al ochiului).

Dacă leziunea se situează în regiunea temporală păroasă, se poate aborda o altă tehnică ; se efectuează o incizie triunghiulară, cu vîrful triunghiului către osul zigomatic și cu baza în sus ; în acest triunghi va fi cuprinsă leziunea necesar a fi extirpată ; se continuă linia de la baza triunghiului, printr-o incizie arcuată retroauricular, pînă în apropierea apofizei mastoide, terminîndu-se, ca și în celelalte procedee, printr-un triunghi de excizie, capabil să permită mobilizarea prin rotație a lamboului de acoperire (fig. XXI/4).

Existența unor leziuni în regiunea temporo-frontală, care nu se pot elimina printr-o incizie de formă regulat geometrică, capabilă să beneficieze de una din tehnicile menționate mai sus, se poate rezolva prin aplicarea unei incizii în Z, urmată de sutură. Adoptarea acestei tehnici se va face în funcție de situație, asociindu-se uneori și sutura în Y ; de asemenea, există posibilitatea de adaptare a tehnicii VY, capabilă să ajute în situația unor defecte tisulare limitate.

Toate aceste tehnici par, adesea, complicate ; ele caută să readucă țesuturile astfel încît să se refacă în totalitate fizionomia anterioară. Sînt considerate dificile, în funcție de întinderea leziunii, mai ales la epitelioamele bazo- și spinocelulare. Se recomandă folosirea metodei chirurgicale cu inciziile eliptice fără rotație de lambouri ; în acest caz, fizionomia poate fi schimbată rezultînd o ridicare a sprîncenei, deci o oarecare asimetrie. Numai acolo unde leziunile sînt extrem de întinse se recomandă folosirea rotației de lambouri. Și în aceste cazuri chiar, o chiuretare pînă la eliminarea țesutului bolnav și eliminarea chirurgicală a marginilor leziunii poate fi urmată de o cicatrice secundară sau de aplicarea, după granulare și control histologic, a grefelor insulare.

Regiunea periorbitară

Leziunile situate în regiunea periorbitară beneficiază de cura chirurgicală, ținînd cont de pliurile laxe, deosebit de evidente și utile chirurgului în această regiune. Astfel, liniile de tensiune Langer în această regiune sînt semicirculare, paralele cu marginea liberă a pleoapelor, iar la unghiul extern al ochiului există plicile convergente („laba de gîscă").

Prezența unor leziuni mici pe pleoapa superioară sau inferioară beneficiază de o intervenție mai conservativă, prin efectuarea unei incizii eliptice, dacă este posibil, urmată de o sutură simplă, folosind fir foarte subțire, arcuată pe pliul palpebral (fig. XXI/5). Dacă acest lucru nu este posibil, leziunea neputîndu-se înscrie într-o elipsă cu axul mare situat paralel cu marginea liberă a pleoapei, se practică o incizie triunghiulară, cu baza triunghiului paralelă și orientată spre marginea liberă

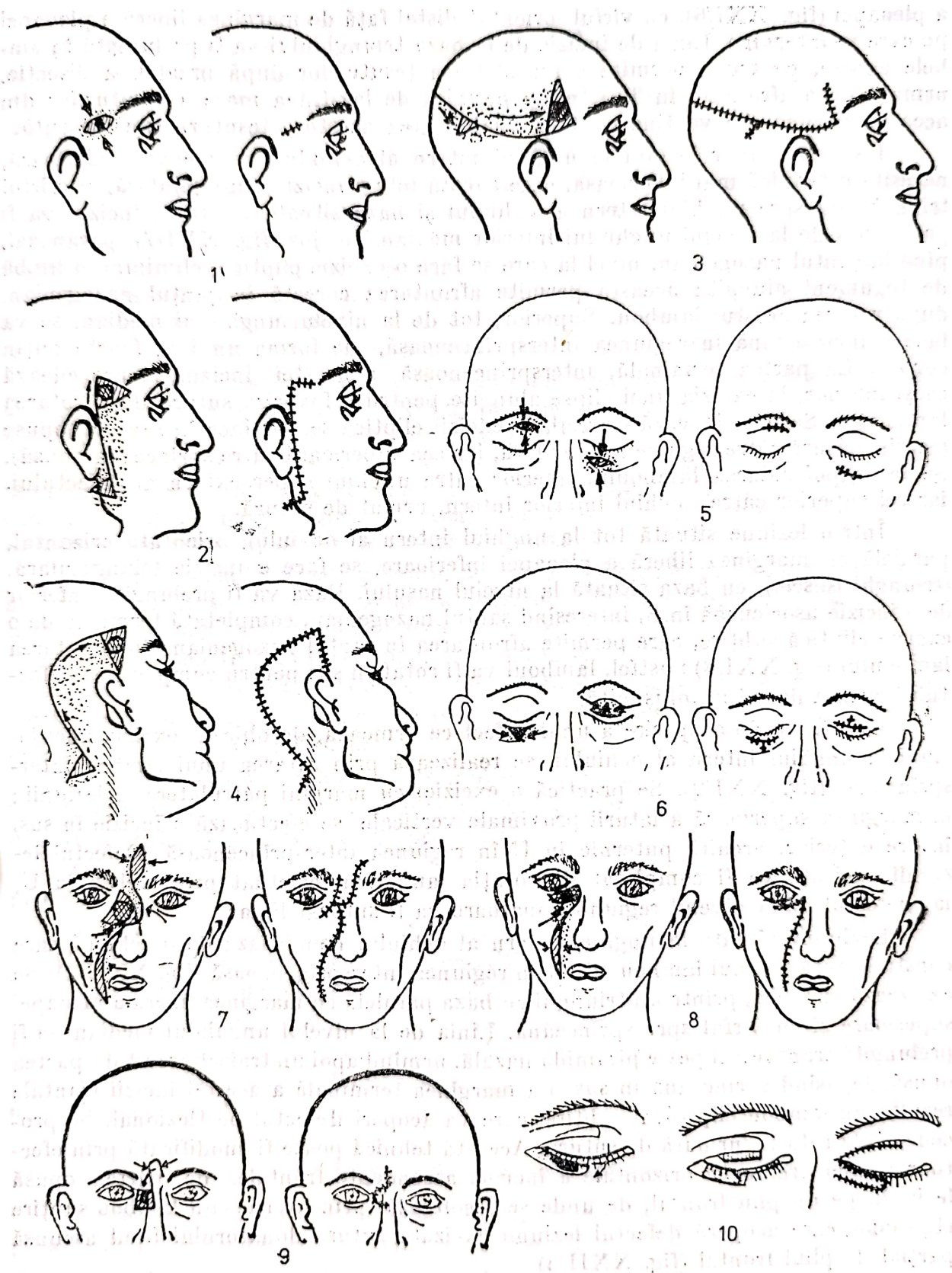

Fig. XXI

Scanned with OKEN Scanner

a pleoapei (fig. XXI/6), cu vîrful orientat distal față de marginea liberă a pleoapei pe care se intervine. Linia de incizie de la baza triunghiului va fi prelungită în ambele capete, pentru a permite o translație a țesuturilor după prealabila disecție, urmată de o afrontare în T, situație permisă de laxitatea mare a țesuturilor din această regiune. Se va ține cont că friabilitatea acestor țesuturi este crescută.

Existența unor leziuni la unghiul intern al ochiului, pe pleoapa inferioară, necesită o tehnică mai laborioasă, care constă într-o incizie triunghiulară, cu vîrful triunghiului spre unghiul intern al ochiului și baza situată inferior ; incizia va fi prelungită de la nivelul unghiului inferior median în jos (fig. XXI/7), paranazal, pînă la șanțul nazogenian, nivel la care se face o excizie eliptică, eliminînd o limbă de tegument alungit ; aceasta permite afrontarea corectă în șanțul nazogenian, după rotarea acestui lambou. Superior, tot de la nivelul unghiului median, se va face o incizie pînă în regiunea intersprîncenoasă, de forma unui S, foarte puțin curbat. La partea terminală, intersprîncenoasă, a acestei incizii, se procedează ca și inferior, la excizia unei elipse alungite, pentru a favoriza sutura, după rotarea lamboului. Se menționează că ambele excizii eliptice se vor face în sensuri opuse (cea inferioară către regiunea auriculară, iar cea superioară către sprînceana opusă). Se face apoi rotarea lamboului inferior către unghiul superoextern al defectului, iar cel superior către unghiul inferior intern, urmat de sutură.

Într-o leziune situată tot la unghiul intern al ochiului, orientată orizontal, paralelă cu marginea liberă a pleoapei inferioare, se face o incizie triunghiulară, (triunghi isoscel), cu baza situată la nivelul nasului. Baza va fi prelungită inferior de o incizie ușor curbă în S, interesînd șanțul nazogenian, completată terminal de o excizie eliptică subțire, care permite afrontarea în șanțul nazogenian, după rotarea lamboului (fig. XXI/8) ; astfel, lamboul va fi rotat în sus pentru completarea defectului, urmat de sutura obișnuită.

Un alt tip de acoperire a unui defect ce urmează, de obicei, excizia unei leziuni la unghiul intern al ochiului, se realizează prin rotarea unui lambou intersprîncenos (fig. XXI/9). Se practică o excizie, cu margini patrulatere, a leziunii ; la marginea superioară a laturii proximale verticale se efectuează o incizie în sus, înspre exterior, arcuită puternic în U în regiunea intersprîncenoasă. Defectul leziunii excizate va fi completat de rotația lamboului efectuat prin incizia în U, iar defectul de la nivelul regiunii donatoare va fi suturat liniar.

Leziunile situate la unghiul intern al ochiului beneficiază de o tehnică care constă în rotația unui lambou situat în regiunea intersprîncenoasă (fig. XXII/4). Se excizează leziunea, printr-un triunghi cu baza paralelă cu marginea liberă a pleoapei superioare și cu vîrful spre sprînceană. Linia de la nivelul unghiului median va fi prelungită transversal peste piramida nazală, urmînd apoi un traiect arcuit de partea opusă, depășind sprînceana în sus. La marginea terminală a acestei incizii frontale rezultă un lambou elipsoidal subțire, care va acoperi defectul postlezional. Se procedează la rotație, urmată de sutură. Această tehnică poate fi modificată prin efectuarea unei prelungiri orizontale a inciziei ascendente frontale, de partea opusă leziunii, pe un pliu frontal, de unde se recoltează, prin excizie, un lambou subțire elipsoidal, care acoperă defectul leziunii excizate, sutura donatorului fiind ascunsă parțial de pliul frontal (fig. XXII/5).

Leziunile situate la unghiul extern al pleoapei inferioare, în funcție de aspect și întindere, pot fi corectate, după excizare, prin diverse tehnici :

Scanned with OKEN Scanner

1) leziunea paralelă cu marginea liberă a pleoapei inferioare beneficiază de o excizie dreptunghiulară, care se acoperă cu un lambou rotat, recoltat de pe pleoapa superioară, de la nivelul tegumentelor, situate pe regiunea tarsului superior și pleoapei orbitare (fig. XXI/10). Lamboul recoltat va avea dimensiunile teritoriului defect ; regiunea donatoare va fi suturată simplu, iar în regiunea receptoare se vor sutura marginile lamboului la țesuturile restante ;

2) leziunea situată pe pleoapa inferioară, către unghiul extern al ochiului, beneficiază de o excizie triunghiulară, care are o latură paralelă cu marginea liberă a pleoapei, și vîrful în jos. Unghiul extern al laturii paralelă cu pleoapa va fi prelungit către regiunea temporală, printr-o incizie, terminată cu un triunghi de excizie, orientat în sens invers față de cel format de excizia leziunii, al cărui defect trebuie acoperit. Se procedează apoi la translarea acestui lambou (fig. XXII/1), care acoperă defectul, excizia triunghiulară fiind suturată printr-o sutură simplă ;

3) în leziunile întinse, care interesează pleoapa inferioară și regiunea paranazală, se practică excizia (fig. XXII/2) prin incizii care au aspectul triunghiular, baza triunghiului fiind paralelă cu pleoapa inferioară ; unghiul extern al bazei va fi continuat de o incizie arcuată, care pornește spre regiunea zigomatică, coboară preauricular pînă în regiunea subgonială, terminîndu-se printr-un triunghi de excizie, situat de partea opusă defectului creat de leziune. Se rotează lamboul, acoperindu-se defectul, urmat de sutură obișnuită ;

4) la pleoapele inferioare ptozate, pe care se află leziuni necesar a fi excizate, se procedează la o incizie paralelă cu marginea liberă a pleoapei (fig. XXII/3) urmînd, la unghiul extern, pliul inferior al „labei de gîscă". Sub incizia arcuată se face o incizie asemănătoare cu prima, ale cărei unghiuri se vor apropia lent, pentru o congruență firească în sutură a pliurilor, evitîndu-se formarea „urechii de cîine". Pentru a nu se produce o asimetrie inestetică, se procedează în același mod și la pleoapa inferioară a celuilalt ochi.

Leziunea situată la unghiul extern al ochiului după excizare, se poate acoperi prin rotația unui lambou recoltat de pe marginea supraspîncenoasă (fig. XXII/6) ; defectul donatorului va fi suturat prin sutură simplă, liniară.

O leziune aproximativ liniară, situată pe pleoapa superioară, se poate rezolva prin :

1) excizie elipsoidală, ușor arcuită, ca un S, orientată cu concavitatea în jos (fig. XXII /7), spre unghiul intern, și cu cealaltă concavitate în sens opus, spre coada sprîncenei, urmată de sutură ;

2) incizii aproximativ paralele cu marginea liberă a pleoapei superioare (fig. XXII/8), care la capete se unesc printr-o incizie în V, cu vîrful orientat spre regiunea excizată. Sutura se va face în Y la capetele defectului, picioarele Y-ului continuîndu-se cu o sutură simplă.

Regiunea nazală și paranazală

Leziunile de la nivelul piramidei nazale permit abordarea chirurgicală și repararea defectelor care apar ca urmare a exciziei unor porțiuni din tegumentele nasului, pe care se situează afecțiunile respective.

Leziunile situate în vîrful piramidei nazale se pretează, în funcție de întindere, la excizie cu plastie a defectului, folosindu-se mai multe tehnici :

Scanned with OKEN Scanner

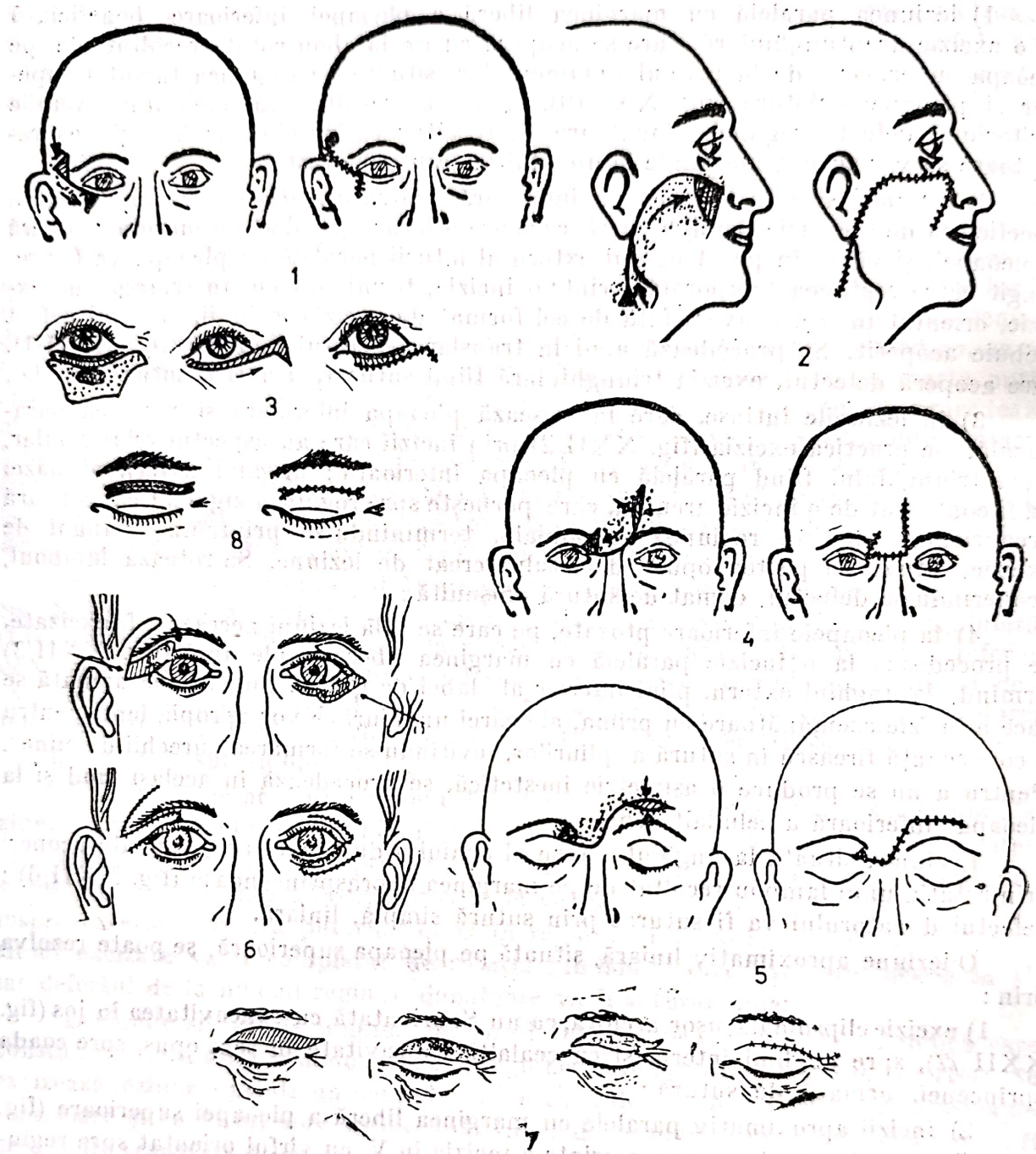

Fig. XXII

1) incizia „în lacrimă", cu capătul rotunjit spre vîrful piramidei nazale și coada (ascuțită) orientată oblic, de partea donatoare, pentru acoperirea defectului (fig. XXIII/1). Se face o incizie rotundă pe narină, recoltîndu-se pediculat un lambou, după decolarea căruia, prin rotație, se va acoperi defectul excizat ; în timpul următor se recoltează un alt lambou pediculat, din regiunea șanțului nazogenian, care va fi rotat și va acoperi defectul de pe narină (apărut prin donarea sa în regiunea excizată pentru îndepărtarea leziunii). Defectul creat în șanțul nazogenian va fi suturat liniar, după o ușoară disecție superficială, pentru a permite afrontarea netensionată a marginilor care vor fi suturate ;

2) leziunile situate pe mijlocul crestei și în vîrful piramidei nazale pot fi excizate printr-o incizie arcuită în jos (fig. XXIII/2), cu marginile ascendente ușor convexe ; se recoltează un lambou de pe versantul piramidei nazale și regiunea paranazală, care se rotează, acoperind defectul produs prin excizie. Din regiunea intersprîncenoasă și frontală, de partea la care s-a recoltat primul lambou donat, se recoltează un al doilea lambou, care se rotează, acoperind defectul primului lambou donat ; defectul celui de-al doilea donator va fi suturat liniar ;

3) se efectuează o incizie triunghiulară în care baza triunghiului isoscel se situează pe vîrful piramidei nazale, iar vîrful orientat spre regiunea glabelei (intersprîncenoasă). Incizia bazei se prelungește lateral, de o parte și de alta simetric, depășind șanțul nazogenian (fig. XXIII/3). La capetele prelungirilor se face cîte o incizie în șanțul nazogenian bilateral, constituind laturile unui nou triunghi de excizie, completat cu incizia efectuată de la punctul terminal al inciziei orizontale, care prelungește baza triunghiului nazal pînă la vîrful inferior al inciziei efectuate pe șanțul nazogenian ; după disecția lamboului situat pe fiecare parte a aripilor narinare, se suturează laturile triunghiului nazal, apoi laturile triunghiurilor de corecție, în șanțurile nazogeniene, apoi incizia de la șanțurile nazogeniene spre linia mediană ;

4) incizia triunghiulară pe vîrful nasului, cu laturile lungi situate în plan orizontal, iar latura mică în plan vertical de partea în care se va face rotația lamboului de acoperire a defectului excizat (fig. XXIII/4). La polul superior al acestei laturi verticale, se continuă arcuit incizia, pînă în regiunea glabelei, unde se face o nouă incizie, orientată în jos, simetrică cu cea ascendentă. Lamboul nazal va fi disecat pe planurile profunde și va fi rotat, acoperind defectul postlezional, iar defectul donator va fi suturat direct, aplicîndu-se procedeul de incizie și sutură în VY.

Leziunile situate pe mijlocul crestei piramidei nazale pot fi excizate prin următoarea tehnică : excizarea leziunii, încadrînd-o într-un dreptunghi sau pătrat ; laturile unghiurilor superioare paralele cu creasta piramidei nazale vor fi prelungite în sus, pînă în regiunea frunții (fig. XXIII/5) ; pe partea externă a porțiunii terminale a acestor incizii prelungite se vor face două excizii triunghiulare, cu una din laturi paralelă cu regiunea sprîncenoasă, cealaltă unind terminația inciziei sprîncenoase, cu incizia prelungită a laturii patrulaterului paralelă cu creasta piramidei nazale. Se disecă lamboul obținut pe creasta piramidei nazale și se face translația, suturîndu-se obișnuit, obținîndu-se superior o sutură acoperită de sprîncene.

Leziunile situate pe versanții piramidei nazale pot fi înlăturate prin diverse tehnici :

1) leziunile pe versantul piramidei nazale, în apropierea unghiului intern al ochiului, pot fi înlăturate prin excizia leziunii în triunghi, cu două laturi mai mari, aproximativ egale, care se întîlnesc pe regiunea palpebrală inferioară (fig. XXIII/6) ; baza (latura mai mică a acestui triunghi) va fi incizată ușor arcuit, prelungită în S, în jos, spre regiunea nazogeniană, unde se face o excizie a unui lambou, cu o curbură mai accentuată ca a șanțului nazogenian, pentru a acoperi, prin rotația și translația sa, defectul format de excizia triunghiulară în care s-a aflat leziunea ;

2) leziunile care cuprind o suprafață mai mare, lateral de linia mediană a piramidei nazale, orientate în sens vertical, se înlătură printr-o excizie triunghiulară (fig. XXIII/7), în care triunghiul are ca bază latura mai mică, orizontală, paralelă cu fanta bucală, iar celelalte laturi mai mari, orientate într-un unghi ce cuprinde leziunea, cu unghiul situat de partea leziunii, către glabelă. De la unghiul median al bazei se continuă o incizie la început orizontală, apoi rapid arcuită, ce va urca în sus, în S, situată aproape pe planul median de simetrie al regiunii glabelei; se

continuă cu o buclă cu concavitatea opusă celei de pe planul versantului opus leziunii, dar cu o rază mai mică. De la terminarea acestei ultime curburi se face o nouă incizie arcuită, cu aceeaşi rază, excizîndu-se un lambou elipsoidal. În şanţul narinar, de partea opusă leziunii excizate, se procedează la excizia unui triunghi, cu vîrful în şanţul nazogenian şi cu latura mai mică ca bază, situată pe linia arcuită efectuată pe versantul opus leziunii. Prin disecţia lamboului nazal şi al regiunilor din apropierea inciziilor se mobilizează şi se face rotaţia-translaţia acestui lambou, care va acoperi defectul ; se suturează liniar ;

3) dacă defectul de pe versantul opus leziunii excizate nu se acoperă, se poate completa tehnica de mai sus printr-o incizie suplimentară, arcuită, care pleacă de

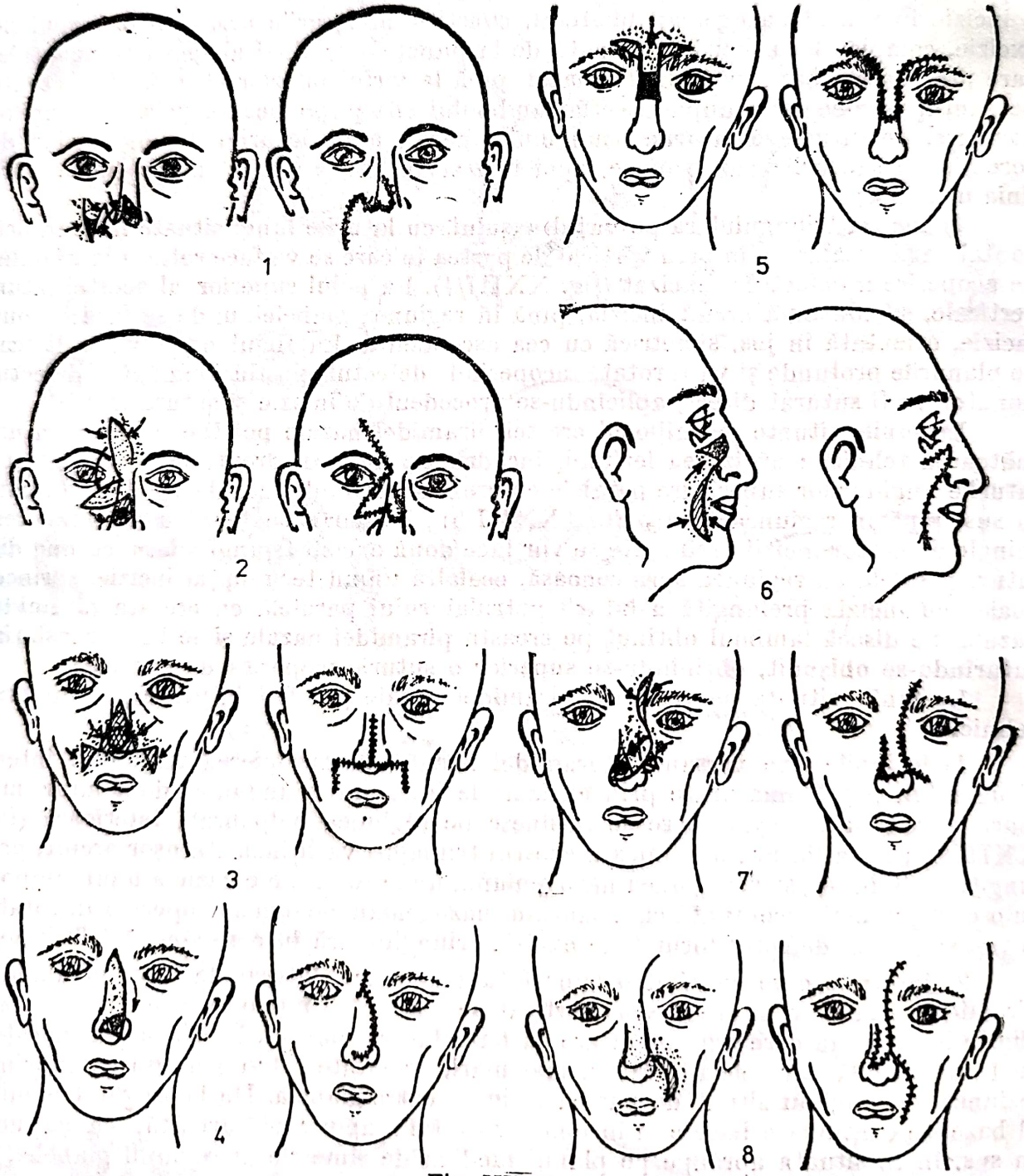

Fig. XXIII

la vîrful triunghiului excizat pe narina opusă leziunii (fig. XXIII/8); incizia va urmări șanțul nazogenian. Se face apoi o altă incizie, cu o rază mai mică, excizîndu-se o elipsă semilunară, astfel că lamboul, situat în afara șanțului nazogenian și regiunii paranazale, va putea fi mobilizat și translat, acoperind defectul triunghiular supranarinar contralateral, care nu poate fi acoperit prin procedeul anterior, acesta completîndu-l.

Leziunile de pe aripile narinare pot fi înlăturate prin: excizia leziunii în U, cu laturile libere situate în șanțul narinar. De la nivelul laturii inferioare, se procedează la o altă incizie în U, în regiunea situată în apropierea șanțului nazogenian și regiunea paranazală. Se excizează lamboul cu leziunea și, după disecția lamboului paranazal, acesta se rotează și se aplică, acoperind defectul de pe aripa narinară (fig. XXIV/1); sediul lamboului donator este acoperit, după disecția pe latura distală, printr-o sutură liniară.

Leziunile care intersectează marginea liberă a narinei și aripa narinară, necesitînd excizia tegumentelor și chiar a cartilajului subjacent, se înlătură prin:

1) incizie, ca și la tehnica precedentă, în U, cu porțiunea respectivă din tegumentele interesate, precum și a unei porțiuni din cartilajul narinar. Lamboul de acoperire al defectului va fi recoltat din regiunea șanțului nazogenian, mult mai lung, depășind comisura bucală (fig. XXIV/2). După disecția sa, va fi rotat și curbat endonarinar; se suturează lamboul de acoperire, urmat de sutura defectului donator. Pentru o translație mai ușoară se va face disecția laturii situată în afara șanțului nazogenian;

2) translația prin excizia a două triunghiuri, în care unul se excizează cu leziunea, avînd latura mai mică ca bază, pe marginea orificiului narinar (fig. XXIV/3), iar vîrful superior către linia mediană. Marginea bazei triunghiului, orientată spre narină, va fi prelungită pînă în afara șanțului nazogenian, efectuîndu-se o excizie triunghiulară de partea opusă triunghiului de excizie a leziunii. Latura proximală a triunghiului de excizie este situată în șanțul nazogenian, iar cea distală în regiunea obrazului. După efectuarea exciziei triunghiului inferior, se disecă lamboul și se face translația sa, acoperind defectul excizat cu leziunea printr-o sutură simplă, ca și defectul realizat pentru mobilizarea lamboului de acoperire a defectului prin înlăturarea leziunii;

3) se excizează regiunea tegumentară interesată, la nivelul narinei, acoperindu-se cu un lambou recoltat din regiunea învecinată, în afara șanțului nazogenian (fig. XXIV/4). Lamboul grefat, după incizie, va fi translat printr-un tunel subcutan, pediculat cu vasele subjacente păstrate. Tunelul rezultă prin disecția țesuturilor dintre teritoriul donator și cel receptor. Mobilizarea lamboului se va face cu prudență, pentru a nu se rupe conexiunea sa cu arterele infraorbitare, care irigă această regiune. Defectul donatorului se închide, după corectarea angulată a marginilor care vor fi suturate liniar, urmărind pe cît posibil șanțul nazogenian;

4) excizia în bloc a cartilajului narinar, datorită unei leziuni invaziv-distructive, se realizează printr-o incizie triunghiulară, completată prin grefarea unui fragment asemănător, recoltat de la nivelul pavilionului auricular, plantîndu-se cu suprafața anterioară în interiorul orificiului narinar, cu fața posterioară pe suprafața nasului; se deplasează tegumentele afrontate, prin suprapunerea lor peste cartilajul grefat, spre a favoriza reconstituirea rapidă a circulației (fig. XXIV/5). Defectul donator se va sutura în două planuri (atît pe fața anterioară, cît și pe cea posterioară);

5) se procedează la excizie triunghiulară (în bloc) a leziunii cutanate, cartilajului nazal și mucoasei, sutura cuprinzînd și marginile de excizie (în acest caz, narina va deveni mai mică).

Scanned with OKEN Scanner

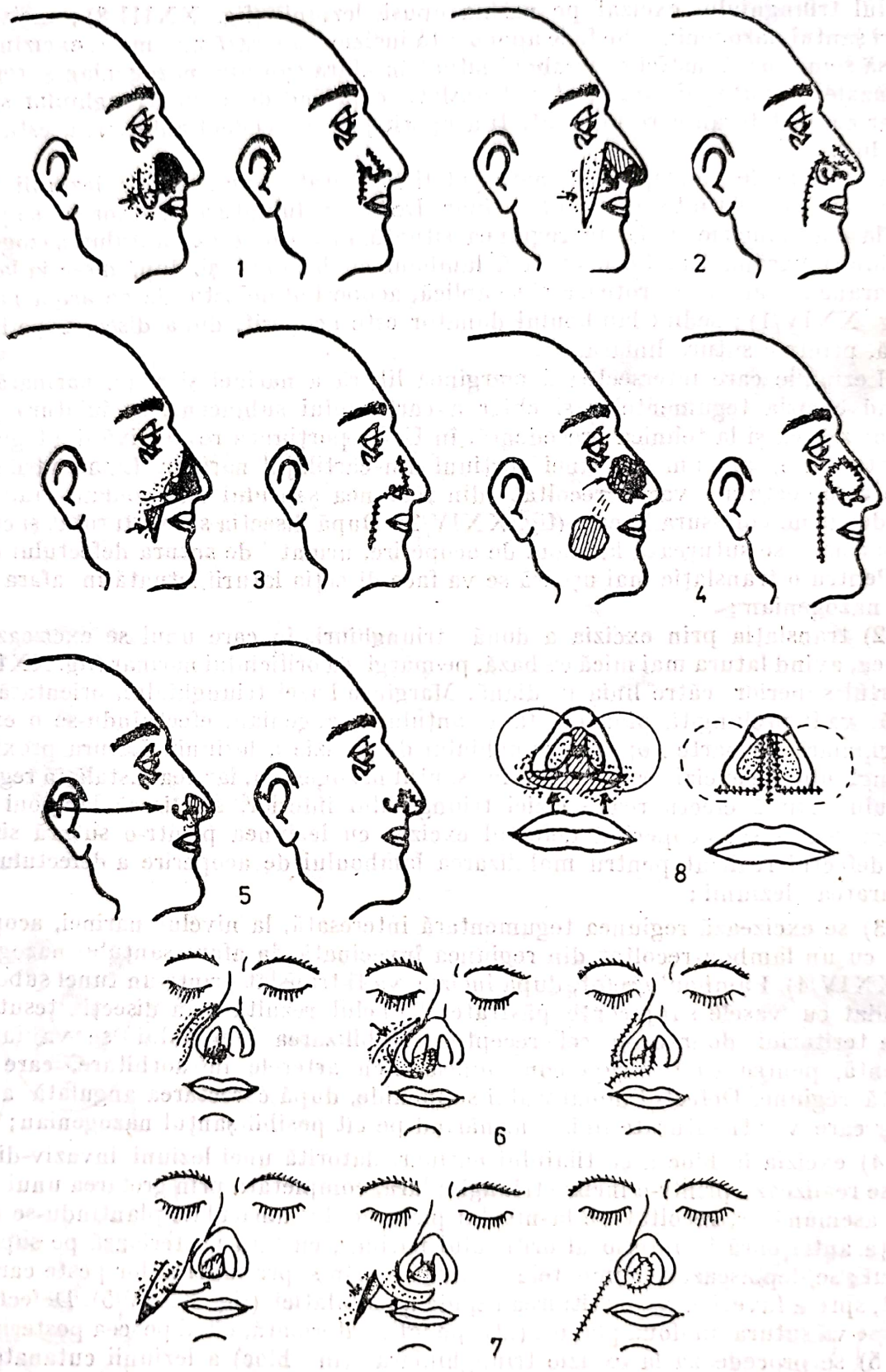

Fig. XXIV

Intervenția asupra unor leziuni, situate la nivelul tegumentelor orificiului narinar, inclusiv a septului internarinar, necesită aplicarea următoarelor tehnici:

1. leziunile de pe marginea inferioară a orificiului narinar sau de pe marginea liberă a narinei se excizează în țesut aparent sănătos (cu o margine de siguranță), defectul acoperindu-se cu un lambou pediculat, recoltat din partea superioară a șanțului nazogenian și rotat (fig. XXIV/6). Pentru recoltarea donatorului se face o incizie în șanțul nazogenian, în apropierea conturului narinei, și o incizie angulată, pe suprafața tegumentară, situată în afara șanțului nazogenian; se disecă lamboul, se rotează, suturîndu-se, cu acoperirea defectului. Defectul donatorului se suturează liniar;

2. dacă leziunea interesează partea inferioară a orificiului narinar și septul narinar la bază, sau o porțiune mai întinsă, repararea defectului realizat prin excizia leziunii se realizează printr-un lambou recoltat din regiunea șanțului nazogenian, orientat inferior, depășind comisura bucală (fig. XXIV/7). Recoltarea, rotarea și sutura lamboului pediculat, ca și reconstituirea defectului produs prin rotarea lamboului donat, se face ca la tehnica sus menționată;

3. leziunile care interesează tegumentele septului nazal, în exterior, necesitînd excizia lor, sînt reparate, la nivelul defectului, cu ajutorul a două lambouri recoltate de la nivelul regiunii inferioare a orificiului narinar (fig. XXIV/8), prin două incizii ce se angulează la nivelul regiunii șanțului nazogenian. Lambourile se rotează în sus, pe sept, suturîndu-se între ele median, după care se suturează marginile laterale ale defectului cutanat septal. Defectul donatorului se suturează printr-o sutură simplă, liniară.

Regiunea orală și perioralĂ

Regiunea orală, interesînd cu precădere buzele, mai ales buza inferioară, este sediul electiv al epitelioamelor spinocelulare; intervenția, în aceste cazuri, trebuie să fie largă, în țesut sănătos, la distanță de marginile clinice ale leziunii tumorale. Cunoscîndu-se laxitatea țesuturilor din această regiune (labială) se poate face, fără inconveniente estetice sau funcționale, excizia a 1/3 din buza inferioară și, respectiv, 1/4 din buza superioară.

Leziunile superficiale situate pe semimucoasa buzei inferioare sau superioare (cheilită actinică, cheilită glandulară, leucoplazie, polipoză, veruci, lichen plan, lupus eritematos etc.) se elimină prin procedeul vermilionectomiei (adică excizie în totalitate a semimucoasei labiale—roșul buzelor). Se incizează marginea cutanată a semimucoasei (arcul lui Cupidon), apoi marginea joncțiunii mucoasă-semimucoasă (linia Klein), unindu-se cele două incizii la nivelul comisurilor; se excizează prin disecție superficială sau semiprofundă, după caz; se controlează hemostaza, după care se procedează la sutura mucoasei la tegument, nefiind necesară o disecție pentru mobilizarea semimucoasei sau tegumentului (fig. XXV/1). Dacă linia de incizie a fost corect efectuată, fără onduleuri sau zig-zaguri, restituția estetică este perfectă, aproape imperceptibilă.

În carcinoamele spinocelulare, frecvent situate la buza inferioară, intervenția chirurgicală constă într-o excizie în „pană" sau „felie de portocală," realizată prin incizia în V a tuturor straturilor buzei, la distanță de marginile tumorii, pentru a extirpa, pe cît posibil, leziunea în țesut sănătos, urmată de sutura pe planul cutanat și mucos (fig. XXV/2). Dacă prin conformație, buza inferioară este răsfrîntă, proeminentă, incizia trebuie să aibă aspect de V „nehotărît", sau „de blazon", adică un V elipsoidal, cu cele două laturi de incizie care se unesc brusc. Astfel, nu mai apare „urechea de cîine" și sutura va fi estetică. Pentru ca sutura efectuată în acest tip de intervenții să fie corectă, primul fir se va aplica pe marginea anterioară a buzei,

Scanned with OKEN Scanner

la joncțiunea cutaneomucoasă a laturilor excizate, pentru ca afrontarea să fie egală. Ulterior, se aplică firele la nivelul semimucoasei, tegumentelor și mucoaselor. După fixarea celor două puncte de joncțiune cutaneo-semimucoasă, ordinea de sutură poate fi oricare. Firele înnodate se vor pune într-o „pensă tractor", care va servi la evazarea buzei, atunci cînd se pun firele pe mucoasă.

Referitor la detaliile de efectuare a acestui tip de incizie, se atenționează asupra următoarelor probleme : excizia leziunii se va face după prealabila desenare a liniilor de incizie cutanată ; se prinde, compresîndu-se între policele și indexul mîinii stîngi, la distanță, regiunea de excizat, după care, pe desenul inciziei, se execută excizia ; compresiunea se menține tot timpul exciziei, pînă după aplicarea primului fir la joncțiunea cutaneomucoasă. Firul aplicat rămîne netăiat, ca și cele ulterioare, pentru a fi prinse în „pensa tractor", în vederea evidențierii planului mucos endobucal, în momentul suturării ; pentru a evita invadarea cavității bucale cu sînge, se vor pune, înainte de incizie, comprese între planul dentar și planul labial; la nevoie, bolnavul, astfel pregătit, va fi sfătuit să-și înghită sîngele scurs ; (permisiunea de a scuipa sîngele din cavitatea bucală, înainte ca marginile plăgii să fie suturate, poate provoca o hemoragie mai intensă sau/și infecția plăgii).

Pansamentul pus la nivelul pielii va fi scos a doua zi și nu va fi înlocuit decît dacă apare o sîngerare mai abundentă. Zilnic va fi făcută toaleta plăgii, iar bolnavul se va clăti, cu soluții dezinfectante, în gură, de mai multe ori pe zi.

Dacă leziunea interesează buza inferioară în proporție de aproximativ 1/2, se practică o excizie efectuîndu-se tehnica expusă mai sus, combinată cu o excizie triunghiulară la nivelul șanțului nazogenian de aceeași parte a exciziei (fig. XXV/3), dar în planul buzei superioare, urmată de translație și sutură.

Un alt procedeu se realizează prin excizia „în felie de portocală" a leziunii de pe buza inferioară și de la buza superioară de aceeași parte (fig. XXV/3); „felia de portocală" din buza superioară va fi transplantată pe buza inferioară, pentru acoperirea defectului. Se suturează buza inferioară cu donatorul recoltat de pe buza superioară, apoi marginile donatorului.

O leziune mare, mediană, la buza inferioară, se pretează la o excizie largă, care va fi suturată ; în același timp, operatorul va face o incizie la nivelul unei comisuri, ușor oblică în jos, către linia mediană, pentru a relaxa țesuturile „adunate" prin sutura mediană (fig. XXV/5). În acest caz, apare un defect în V la nivelul comisurii, care va fi astupat cu „o felie de portocală" recoltată de pe buza superioară, tehnica fiind ca și la procedeul de mai sus.

Existența leziunii care interesează o hemibuză inferioară se pretează la excizia sa; defectul apărut se poate corecta prin recoltarea unor lambouri din șanțul nazolabial, care se vor rota (fig. XXV/6). La nivelul donatorului, defectul va fi suturat obișnuit, fiind mascat de șanțul nazogenian.

Un alt tip de intervenție, privind excizia unei leziuni situate median pe buza inferioară, se rezolvă prin aplicarea plastiei în VY. Se procedează la două incizii în V simetrice, care pornesc la aproximativ 1 cm sub comisuri, cu punct de unire pe linia mediană. Prin prelungirea acestor incizii, care se intersectează median, se obține excizia leziunii labiale. Dacă leziunea este mai extinsă, atunci V-urile vor trebui să fie mai deschise, ușor oblice, ori să plece de la o distanță mai mare de 1 cm sub comisură (fig. XXV/7). Dacă se procedează la efectuarea unor V-uri mai deschise, se ajută translația prin efectuarea unor incizii triunghiulare, cu vîrful la capătul extern al V-ului, cu baza în jos ; se face sutura mediană a semimucoasei, potrivindu-se limitele cutaneo-mucoase, pentru a obține un rezultat estetic, și sutura tuturor marginilor interesate, în Y.

Scanned with OKEN Scanner

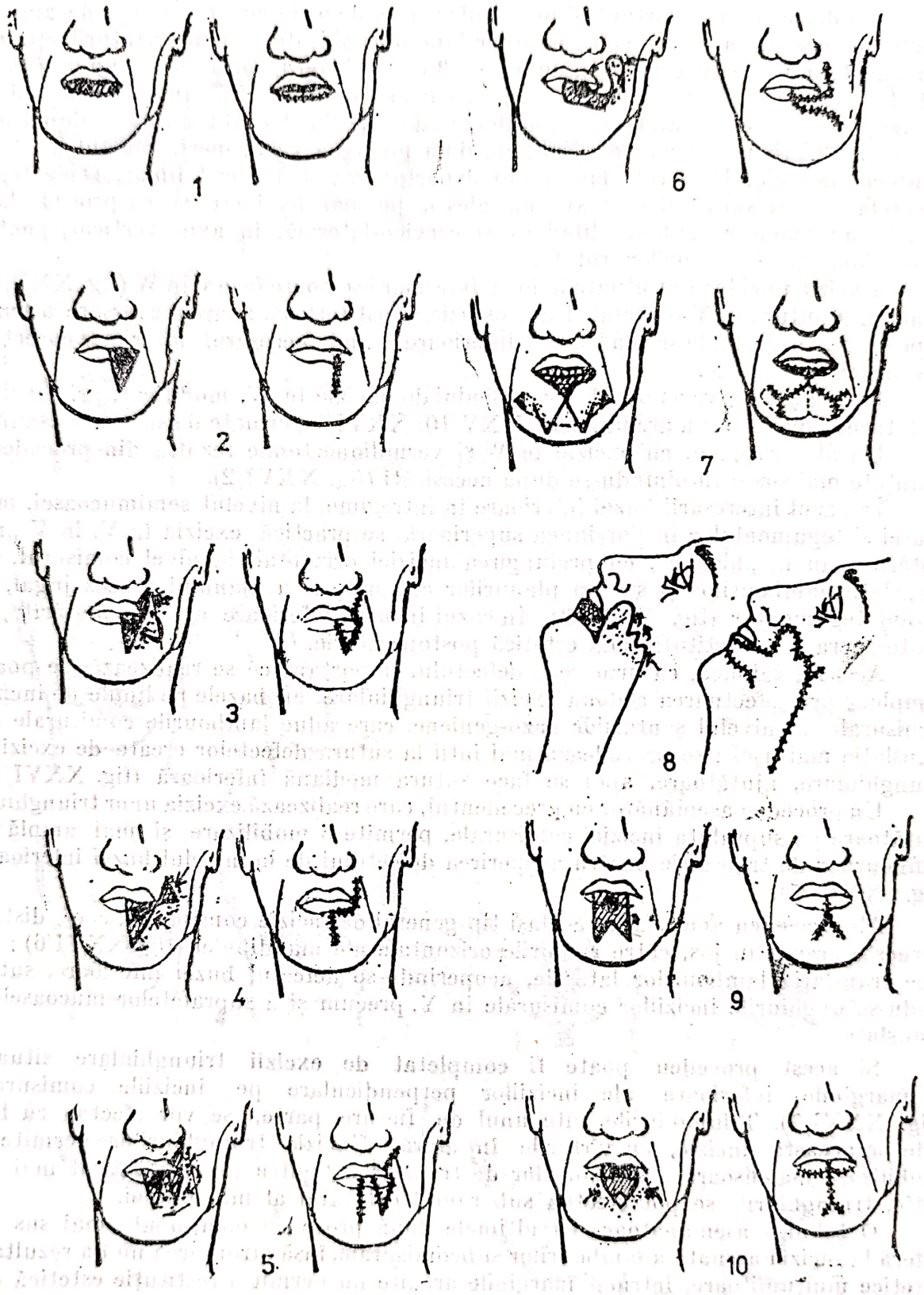

Fig. XXV

Scanned with OKEN Scanner

Un defect mai important al buzei inferioare, de o singură parte, sau de ambele părți, se corectează prin recoltarea unor lambouri situate în afara șanțurilor nazogeniene. Lambourile mai mici, în număr de 3 (fig. XXV/8), vor fi rotate, unul în locul celuilalt. Lamboul cel mai apropiat de linia mediană, la nivelul șanțului nazogenian, va acoperi defectul labial, lamboul mijlociu va acoperi defectul realizat de donatorul labial, iar lamboul cel mai depărtat de linia mediană va acoperi defectul lăsat de lamboul mijlociu. Defectul lamboului depărtat va fi suturat liniar. Dacă tegumentele nu sînt suficient de laxe, mai ales la persoanele tinere, se va proceda la o incizie suplimentară submandibulară și cervico-laterală, în axul vertical, pentru detensionarea lambourilor rotate.

Excizia unei leziuni situată la buza inferioară se poate face și în W (fig. XXV/9), urmată de sutură în Y inversat. Dacă excizia a fost întinsă, apare o eversare a buzei superioare, prin „înghesuirea" buzei inferioare, fiind necesare, ulterior, corectări ale buzei superioare.

Există și alte variante ale procedeului de excizie în W, modificat, prin incizie cu laturile angulate sau arcuate (fig. XXV/10, XXVI/1), urmate de sutură obișnuită.

Un alt procedeu, cu excizie în W și vermilionectomie rezultă din procedeele enunțate mai sus, combinîndu-se după necesități (fig. XXVI/2).

În cazul interesării buzei inferioare în întregime, la nivelul semimucoasei, mucoasei și tegumentelor în porțiunea superioară, se practică excizia în V, în V „nehotărît" sau în „blazon", cu prelungirea inciziei orizontal, la nivel comisural, cu translația lambourilor și sutura planurilor cutanate și a planului mucos jugal, la planul tegumentar (fig. XXVI/3). În cazul inciziei inferioare în V „nehotărît", se poate spera la o restituție mai estetică postoperatorie.

Această tehnică, ca urmare a defectului important ce se realizează, se poate completa prin efectuarea a două excizii triunghiulare, cu bazele pe liniile de incizie comisurale, la nivelul șanțurilor nazo-geniene, care aduc lambourile comisurale de translație mai ușor ; se procedează mai întîi la sutura defectelor create de exciziile triunghiulare, ajutătoare, apoi se face sutura mediană inferioară (fig. XXVI/4).

Un procedeu asemănător cu precedentul, care realizează excizia unor triunghiuri ajutătoare pe suprafața inciziei comisurale, permite o mobilizare și mai amplă a lambourilor de translație pentru acoperirea defectului de la nivelul buzei inferioare (fig. XXVI/5).

Alt procedeu apelează la același tip general de incizie comisurală, care, distal, pornește arcuat în jos, către ramurile orizontale ale mandibulei (fig. XXVI/6) ; se face translația lambourilor laterale, acoperindu-se defectul buzei inferioare, suturîndu-se unghiurile inciziilor comisurale în Y, precum și a suprafețelor mucoaselor translate.

Și acest procedeu poate fi completat de excizii triunghiulare situate la marginile inferioare ale inciziilor perpendiculare pe inciziile comisurale (fig. XXVI/7). Triunghiurile, cîte unul de fiecare parte, se vor efectua cu bazele pe această incizie, cu vîrfurile în afară. Excizia triunghiurilor permite o mobilizare mai ușoară a lambourilor de translație. Pentru un rezultat cît mai estetic, triunghiurile se pot efectua sub ramul orizontal al mandibulei.

O tehnică asemănătoare cu ultimele două procedee menționate mai sus se referă la incizia arcuată a lambourilor subcomisurale, însă afrontarea nu dă rezultate estetice mulțumitoare, întrucît marginile arcuite nu permit o restituție estetică corectă (fig. XXVI/8).

Inciziile în V la buza inferioară permit acoperirea defectului prin două incizii suplimentare, una care merge de la o margine a V-ului, paralelă cu latura opusă,

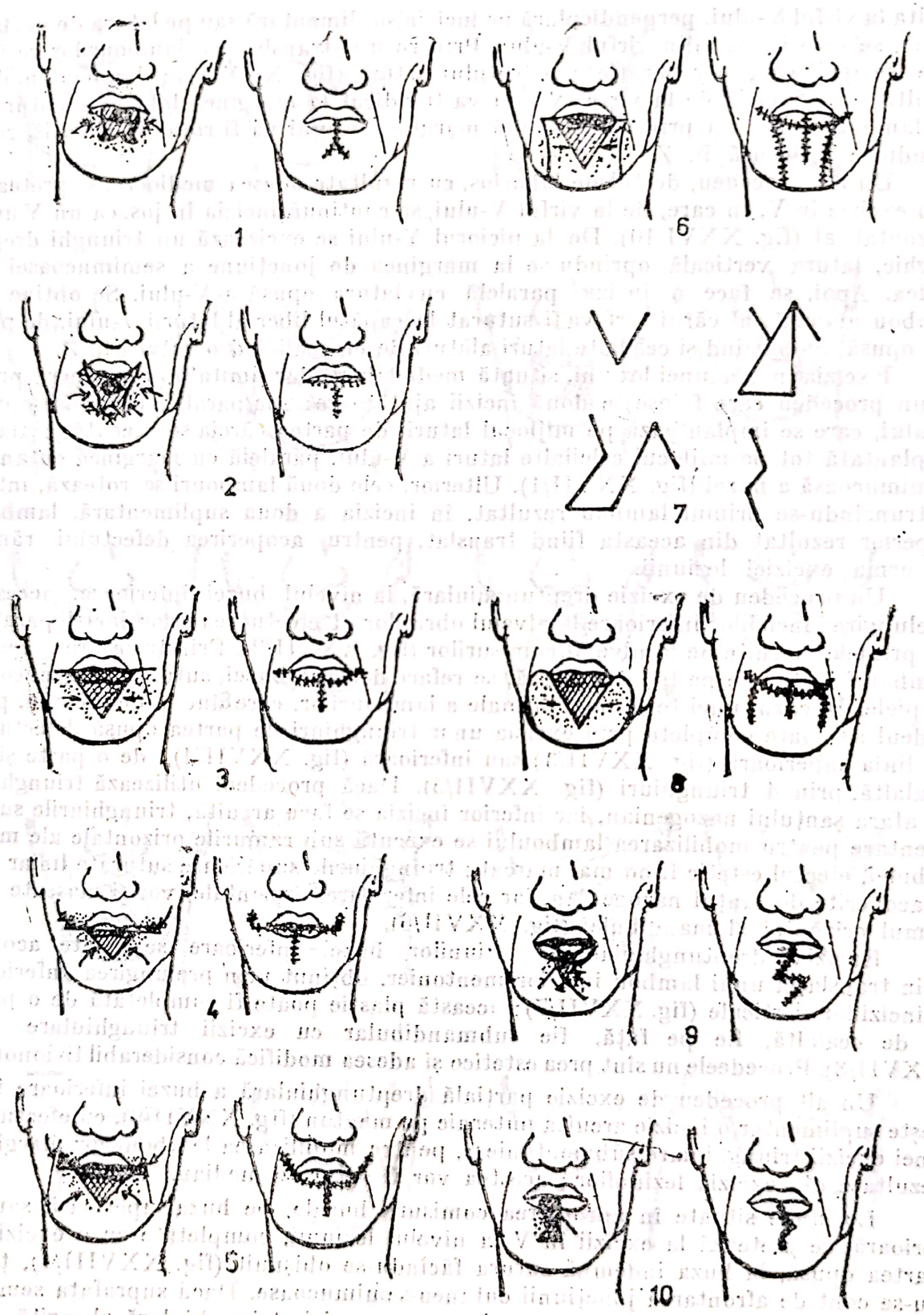

Fig. XXVI

Scanned with OKEN Scanner

și alta la vîrful V-ului, perpendiculară pe incizia suplimentară sau pe latura de partea căreia se face incizia din vîrful V-ului. Prin rotirea-translație a lambourilor rezultate, se realizează o reparație a defectului astfel (fig. XXVI/9) : lamboul mobil rezultat prin incizia de la vîrful V-ului va fi ridicat la marginea labială și suturat, iar lamboul mobilizat prin incizia de la marginea V-ului va fi rotat și coborît, realizîndu-se o sutură în Z.

Un alt procedeu, destul de laborios, cu rezultate adesea mediocre, se pretează la o excizie în V, în care, de la vîrful V-ului, se continuă incizia în jos, ca un Y ușor orizontalizat (fig. XXVI/10). De la piciorul Y-ului se excizează un triunghi dreptunghic, latura verticală oprindu-se la marginea de joncțiune a semimucoasei cu pielea. Apoi, se face o incizie paralelă cu latura opusă a V-ului. Se obține un lambou angulat, al cărui vîrf va fi suturat la capătul liber al laturii V-ului, de partea opusă, mobilizînd și celelalte laturi alături de el, realizînd o sutură în Z.

Excizia în V a unei leziuni, situată mediolabial, dar limitată, se acoperă printr-un procedeu care folosește două incizii ajutătoare; una paralelă cu latura opusă V-ului, care se implantează pe mijlocul laturii de partea căreia se execută, cealaltă implantată tot pe mijlocul celeilalte laturi a V-ului, paralelă cu marginea cutaneo-semimucoasă a buzei (fig. XXVII/1). Ulterior, cele două lambouri se rotează, interpătrunzîndu-se primul lambou rezultat, în incizia a doua suplimentară, lamboul superior rezultat din aceasta fiind translat, pentru acoperirea defectului rămas în urma exciziei leziunii.

Un procedeu de excizie dreptunghiulară, la nivelul buzei inferioare, necesită prelungirea inciziilor inferioare la nivelul obrajilor și efectuarea unor incizii paralele cu primele, pornite de la nivelul comisurilor (fig. XXVII/2). Prin translarea acestor lambouri, suturate pe linia mediană, se reface defectul buzei, suturîndu-se mucoasa la piele. În cazul unei tensiuni anormale a lambourilor, care duc la dehiscență, procedeul se poate completa prin excizia unor triunghiuri de partea opusă defectului, pe linia superioară (fig. XXVII/3) sau inferioară (fig. XXVII/4), de o parte și de cealaltă, prin 4 triunghiuri (fig. XXVII/5). Dacă procedeul utilizează triunghiuri în afara șanțului nazogenian, iar inferior incizia se face arcuită, triunghiurile suplimentare pentru mobilizarea lamboului se execută sub ramurile orizontale ale mandibulei, efectul estetic fiind mai marcat ; triunghiurile superioare suturate liniar vor fi acoperite de șanțul nazogenian, iar cele inferioare, orizontale, vor fi mascate sub ramul orizontal al mandibulei (fig. XXVII/6).

Excizia dreptunghiulară a leziunilor buzei inferioare se poate acoperi prin translația unui lambou inferior mentonier, obținut prin prelungirea inferioară a inciziilor verticale (fig. XXVII/7); această plastie poate fi completată de o parte și de cealaltă, fie pe față, fie submandibular cu excizii triunghiulare (fig. XXVII/8). Procedeele nu sînt prea estetice și adesea modifică considerabil fizionomia.

Un alt procedeu de excizie parțială dreptunghiulară a buzei inferioare folosește suplimentar o incizie arcuită puternic pe menton (fig. XXVII/9), cu efectuarea unei excizii triunghiulare submentoniere, pentru mobilizarea lambourilor marginale rezultate din excizia leziunilor ; acestea vor fi suturate median.

Leziunile situate în apropierea comisurii bucale, pe buza superioară sau inferioară, se pretează la excizii în V la nivelul leziunii, completate cu o excizie de partea opusă, la buza indemnă sutura făcîndu-se obișnuit (fig. XXVIII/1), ținîndu-se cont de afrontarea joncțiunii cutaneo-semimucoase. Dacă suprafața semimucoasei este prea mare, se poate completa cu o excizie triunghiulară alungită, efectuată în semimucoasă, cu sutură pe linia de joncțiune cutaneo-semimucoasă (fig. XXVIII/2) ; are dezavantajul că determină o microstomie dacă excizia „în felie

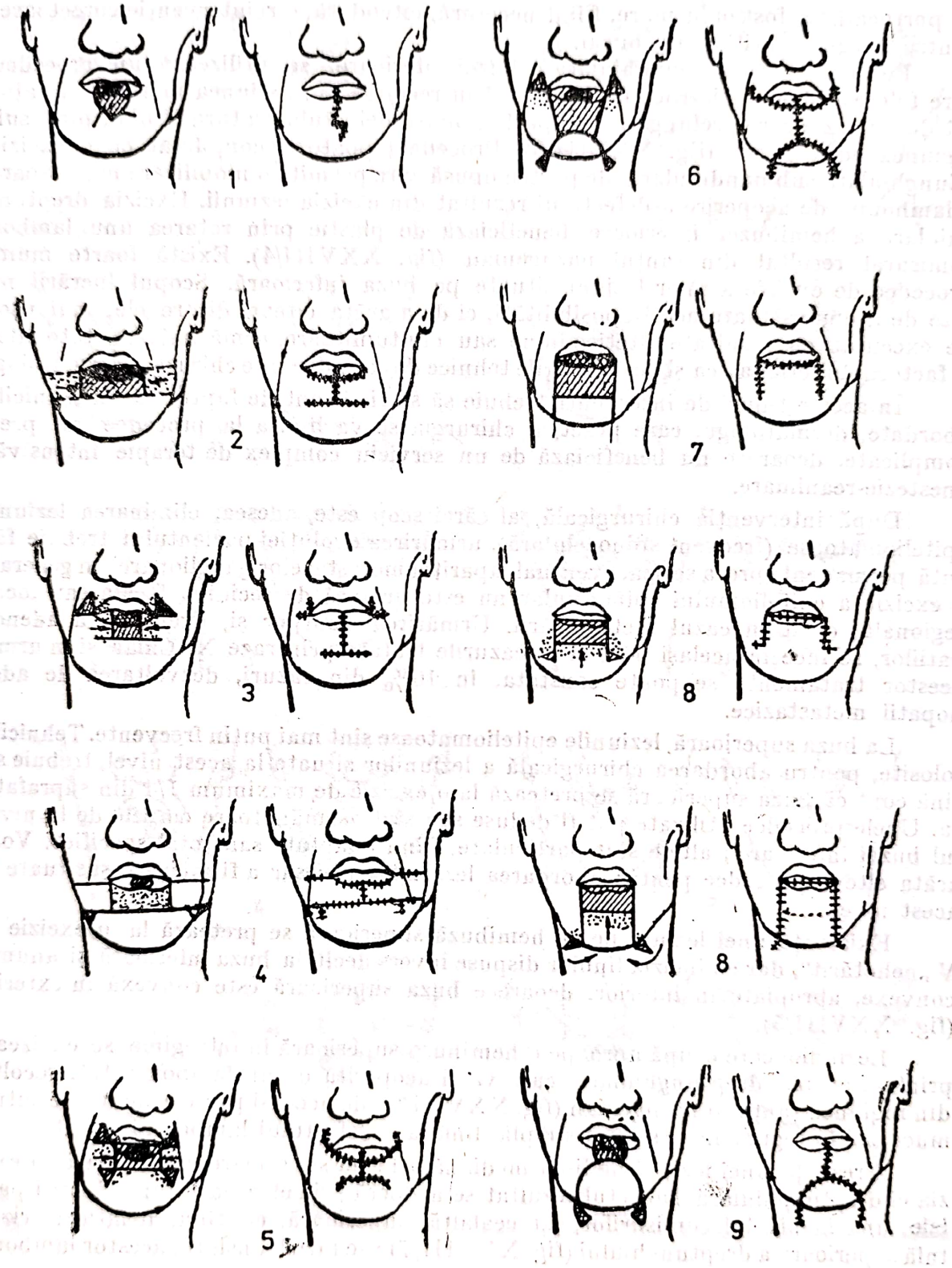

Fig. XXVII

Scanned with OKEN Scanner

de portocală" a fost prea mare, fiind necesară, cîteodată, o reintervenție corectoare, pentru lărgirea orificiului bucal.

Pentru o excizie triunghiulară a buzei inferioare, se utilizează un procedeu care folosește translația-rotația unui lambou recoltat din regiunea mentonieră, ajutat de o incizie care prelungește, de partea opusă defectului, latura V-ului, pînă sub regiunea mentonieră (fig. XXVIII/3). Procedeul poate fi completat cu o excizie triunghiulară submandibulară, de partea opusă care permite o mobilizare mai ușoară a lamboului de acoperire a defectului rezultat din excizia leziunii. Excizia dreptunghiulară a hemibuzei inferioare beneficiază de plastie prin rotarea unui lambou comisural, recoltat din șanțul nazogenian (fig. XXVIII/4). Există foarte multe procedee de excizie a unor leziuni situate pe buza inferioară. Scopul lucrării nu este de a epuiza toate aceste posibilități, ci de a arăta cîteva dintre ele, mai ușor de executat, cu rezultate estetice bune sau mulțumitoare, urmărindu-se, totodată, și factorul funcțional, ca și posibilitățile tehnice de care dispune chirurgul dermatolog.

În aceste tipuri de intervenții trebuie să se țină cont de faptul că, în tehnicile abordate, dermatologul care practică chirurgia se va limita la procedee nu prea complicate, deoarece nu beneficiază de un serviciu complex de terapie intensivă-anestezie-reanimare.

După intervenția chirurgicală, al cărei scop este, adesea, eliminarea leziunii epiteliomatoase (frecvent spinocelulară), urmărirea evoluției pacientului trebuie făcută permanent spre a sesiza, eventual, apariția metastazelor ganglionare. În general, o excizie a epiteliomului spinocelular nu este urmată de recidivă locală sau loco-regională, decît în cazul metastazării. Urmărirea cazurilor și, eventual, a adenopatiilor, se face în același mod și în cazurile tratate prin raze X. Chiar și în urma acestor tratamente se poate constata, în 10% din cazuri, dezvoltarea de adenopatii metastazice.

La buza superioară, leziunile epiteliomatoase sînt mai puțin frecvente. Tehnicile folosite, pentru abordarea chirurgicală a leziunilor situate la acest nivel, trebuie să țină cont că buza superioară se pretează la o excizie de maximum 1/4 din suprafața sa. Unele procedee utilizate pot fi deduse sau sînt asemănătoare cu cele de la nivelul buzei inferioare; altele sînt particulare, fiind adaptate sau total specifice. Vom arăta cîteva procedee pentru abordarea leziunilor necesar a fi excizate și situate la acest nivel.

Existența unei leziuni pe o hemibuză superioară se pretează la o excizie în V „nehotărît", dar cu incizia liniilor dispuse invers decît la buza inferioară și anume, convexe, apropiate în interior, deoarece buza superioară este convexă în exterior (fig. XXVIII/5).

Leziunile care ocupă aproape o hemibuză superioară în întregime se excizează printr-o excizie dreptunghiulară, care va fi acoperită de un lambou rotat, recoltat din regiunea șanțului nazogenian (fig. XXVIII/6), de aceeași parte, urmată de sutura mucoasei la tegument și sutura simplă, liniară a defectului lamboului donat.

Prezența unei leziuni pe linia mediană a buzei superioare se pretează la excizia ei dreptunghiulară. Defectul rezultat se acoperă prin efectuarea unor incizii paralele, una la nivelul comisurilor, iar cealaltă, superioară, continuînd latura orizontală superioară a dreptunghiului (fig. XXVIII/7); se face translația acestor lambouri, suturîndu-se pe linia mediană.

Dacă defectul este mare, pentru ca lambourile translate să nu fie în tensiune exagerată, se procedează la excizii triunghiulare situate de partea opusă defectului, la terminarea inciziilor liniare paralele, efectuate în vederea mobilizării lambourilor

Scanned with OKEN Scanner

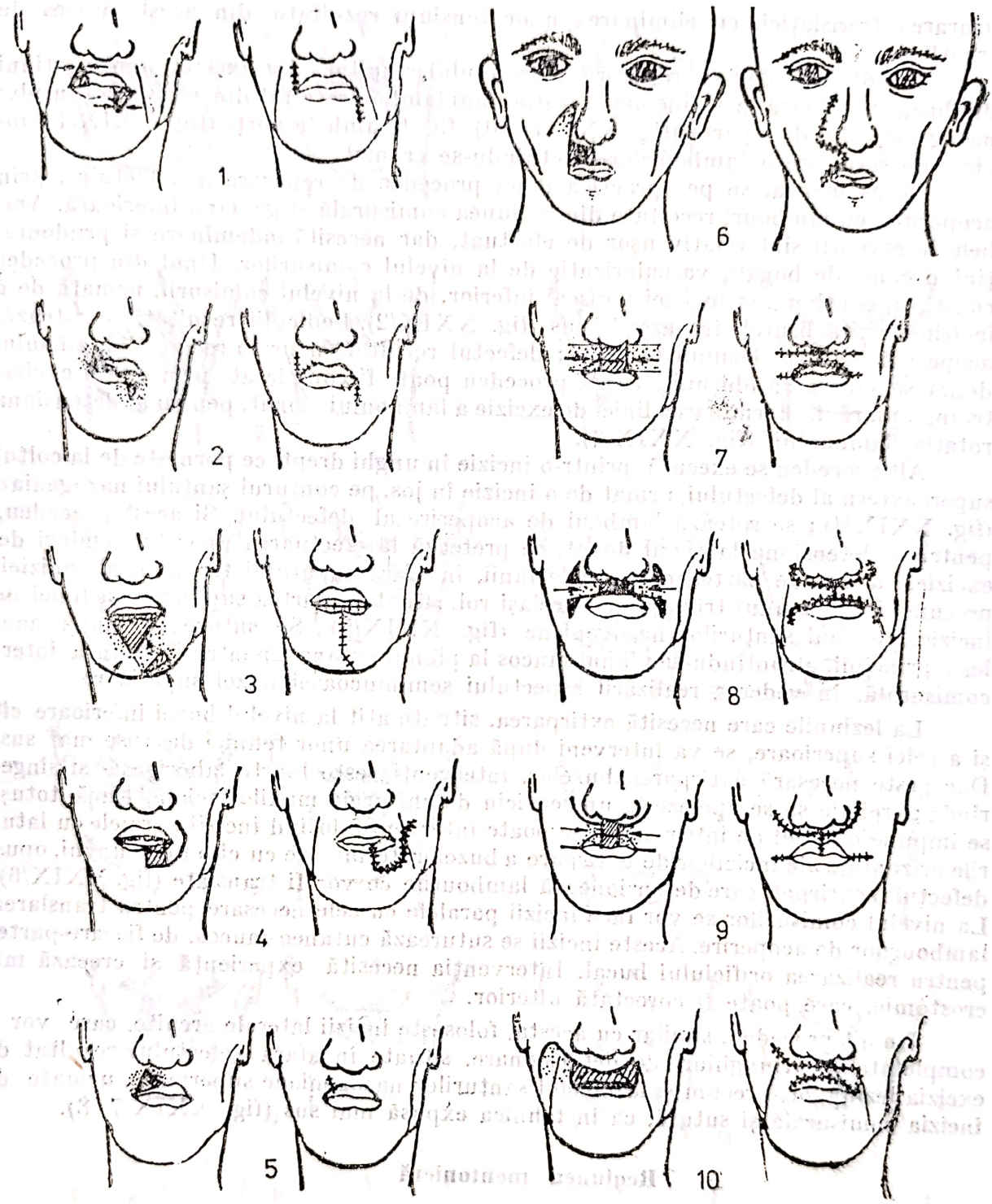

Fig. XXVIII

(fig. XXVIII/8), urmate de sutura mediană și a inciziilor suplimentare a triunghiurilor de mobilizare.

Cu efecte estetice mai bune, incizia descrisă mai sus se poate modifica prin efectuarea inciziilor superioare în vederea mobilizării lambourilor pentru afrontarea mediană, arcuite în sens cranial (fig. XXVIII/9). Pe linia arcuită de incizie, care urmărește inserția narinelor, se face cîte o excizie elipsoidală tot arcuită, pentru

ușurarea translației, cu eliminarea unor tensiuni rezultate din acest proces de translație.

Un alt procedeu de reparare a defectului rezultat din excizia unei porțiuni din buza superioară se obține prin rotația unui lambou recoltat din regiunea șanțului nazogenian, fie de o parte (fig. XXVIII/10), fie de ambele părți (fig. XXIX/1), incizia de recoltare a lambourilor efectuîndu-se cranial.

De asemenea, se pot practica două procedee de reparare a defectului, prin acoperirea cu lambouri recoltate din regiunea comisurală și geniană inferioară. Ambele intervenții sînt relativ ușor de efectuat, dar necesită îndemînare și prudență, ținînd cont de bogata vascularizație de la nivelul comisurilor. Unul din procedee constă în continuarea inciziei vertical inferior, de la nivelul comisurii, urmată de o incizie arcuită brutal, întoarsă în sus (fig. XXIX/2). Pediculii rezultați se rotează, acoperind defectul leziunii excizate; defectul rezultat în urma recoltării lamboului donat se suturează obișnuit. Acest procedeu poate fi completat prin cîte o excizie triunghiulară la terminarea liniei de excizie a lamboului donat, pentru a detensiona rotația lamboului (fig. XXIX/3).

Alt procedeu se execută printr-o incizie în unghi drept, ce pornește de la colțul superoextern al defectului, urmat de o incizie în jos, pe conturul șanțului nazogenian (fig. XXIX/4); se rotează lamboul de acoperire al defectului. Și acest procedeu, pentru a detensiona lamboul donat, se pretează la efectuarea unor triunghiuri de excizie, situate de partea opusă a leziunii, în afara capătului terminal al inciziei, precum și a cîte unui triunghi, cu același rol, situat în partea superioară a liniei de incizie, pe pliul șanțurilor nazogeniene (fig. XXIX/5). Se suturează, după aceleași principii, afrontîndu-se planul mucos la planul cutanat, pentru porțiunea intercomisurală, în vederea realizării aspectului semimucoasei buzei superioare.

La leziunile care necesită extirparea, situate atît la nivelul buzei inferioare cît și a celei superioare, se va interveni după adaptarea unor tehnici descrise mai sus. Dacă este necesară extirparea buzelor, intervenția este foarte laborioasă și sîngerîndă; trebuie să se apeleze la un serviciu de chirurgie maxilo-facială. Dacă totuși se impune o astfel de intervenție, se poate interveni folosind incizii paralele cu laturile orizontale ale inciziilor de extirpare a buzelor, terminate cu cîte un triunghi, opus defectului extirpat, care detensionează lambourile ce vor fi translate (fig. XXIX/6). La nivelul comisurilor se vor face incizii paralele cu cele necesare pentru translarea lambourilor de acoperire. Aceste incizii se suturează cutaneo-mucos, de fiecare parte, pentru realizarea orificiului bucal. Intervenția necesită experiență și creează microstomie, care poate fi corectată ulterior.

Un alt procedeu, similar cu acesta, folosește incizii laterale arcuite, care vor fi completate cu triunghiuri de detensionare, situate în afara defectului rezultat de excizia leziunilor, precum și la nivelul șanțurilor nazogeniene superioare, urmate de incizia comisurală și sutură, ca în tehnica expusă mai sus (fig. XXIX/7, 8).

Regiunea mentonieră

Situarea unor leziuni, mai ales tumorale, în regiunea mentonieră se pretează la excizii, urmate de acoperirea cu pielea din jur sau cu lambouri translate, în funcție de mărimea leziunii și orientarea sa.

Se utilizează o tehnică de incizie semilunară, care folosește pentru acoperirea defectului un lambou translat din regiunea submentonieră (fig. XXIX/9), obținut prin efectuarea a două incizii paralele în capetele semilunii. Pentru mobilizarea lamboului, se procedează la disecția sa, urmată de afrontare. Dacă lamboul este

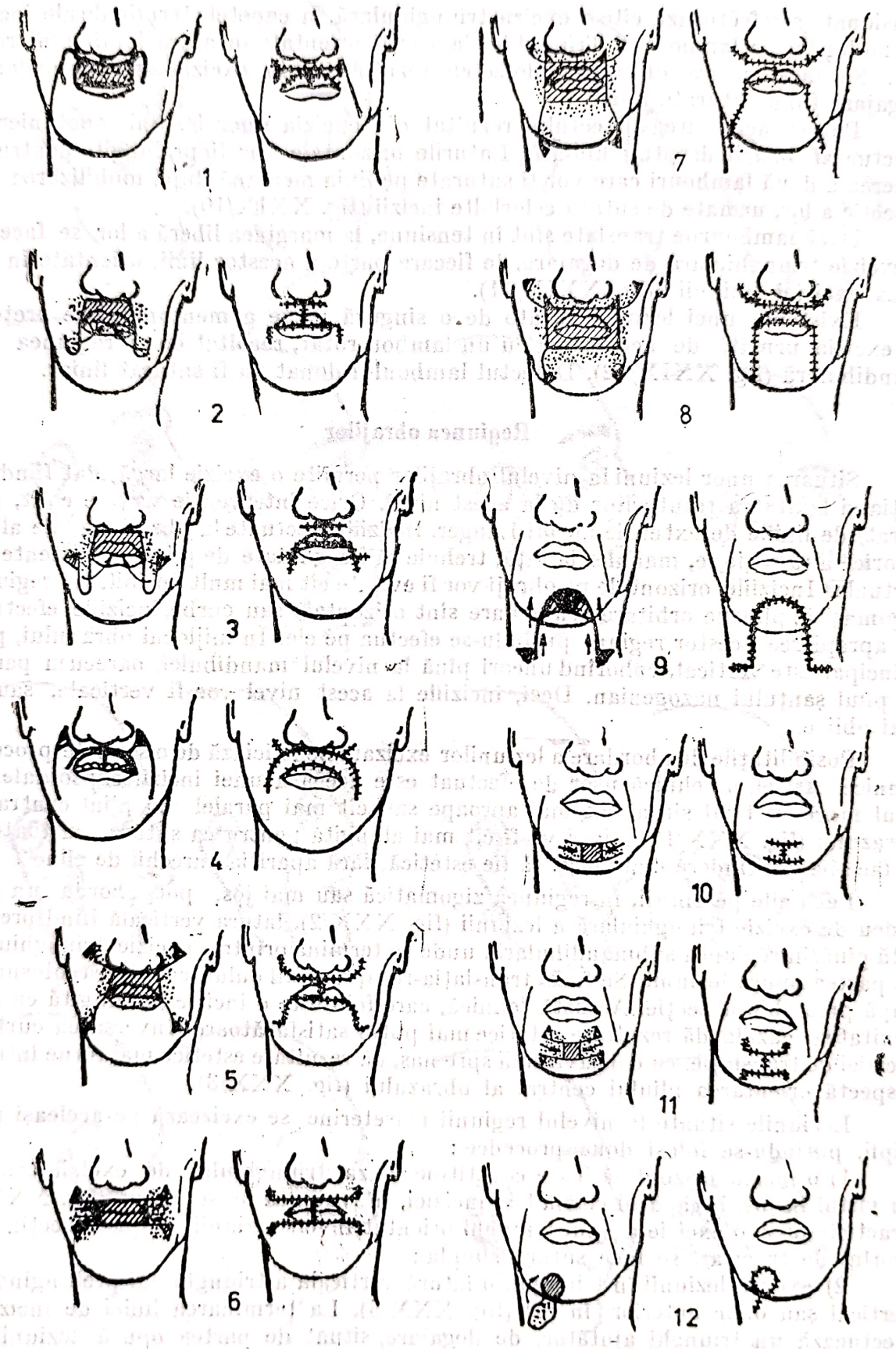

Fig. XXIX

Scanned with OKEN Scanner

tensionat, se efectuează cîte o excizie triunghiulară, la capetele terminale ale inciziei de mobilizare a lamboului. Triunghiurile vor fi orientate în afara lamboului recoltat. Se face sutura obișnuită, defectele rezultate prin excizia triunghiurilor de degajare fiind suturate liniar.

Pentru acoperirea defectului rezultat din excizia unor leziuni mentoniere se efectuează incizii dreptunghiulare. Laturile orizontale vor fi prelungite pentru obținerea a două lambouri care vor fi suturate pe linia mediană după mobilizarea prin disecție a lor, urmate de sutura celorlalte incizii (fig. XXIX/10).

Dacă lambourile translate sînt în tensiune, la marginea liberă a lor se face cîte o excizie triunghiulară de degajare, de fiecare parte a acestor linii, orientate în sens opus exciziei leziunii (fig. XXIX/11).

Existența unei leziuni situate de o singură parte a mentonului se pretează la excizie, urmată de acoperirea cu un lambou rotat, recoltat de pe regiunea submandibulară (fig. XXIX/12). Defectul lamboului donat va fi suturat liniar.

Regiunea obrajilor

Situarea unor leziuni la nivelul obrajilor permite o excizie largă, dat fiind bogăția și laxitatea țesuturilor de la acest nivel. Orice intervenție va ține cont, neapărat, de liniile de extensie ale lui Langer. Inciziile efectuate la obraji, ca, de altfel, în orice altă regiune, mai ales la față, trebuie să fie ghidate de pliurile existente sau virtuale. Inciziile orizontale pe obraji vor fi evitate cît mai mult posibil. În regiunea zigomatică, pliurile orbitare și angulare sînt orizontale sau curbe, inciziile efectuate în apropierea acestor regiuni putîndu-se efectua pe ele. În mijlocul obrazului, pliul principal este vertical, coborînd uneori pînă la nivelul mandibulei, oarecum paralel cu pliul șanțului nazogenian. Deci, inciziile la acest nivel vor fi verticale, sau cît mai oblice.

Posibilitățile de abordare a leziunilor excizate beneficiază de o serie de procedee tehnice. Astfel, o tehnică ușor de efectuat este aceea a unei incizii elipsoidale, cu axul mare vertical situat cît mai aproape sau cît mai paralel cu pliul central al obrazului (fig. XXX/1). Elipsa va fi cît mai alungită pentru ca sutura, cu toate că se face pe o întindere mai mare, să fie estetică, fără apariția „urechii de cîine".

Leziunile pe obraji, în regiunea zigomatică sau mai jos, pot aborda un procedeu de excizie triunghiulară a leziunii (fig. XXX/2), latura verticală fiind prelungită pînă în regiunea submandibulară, unde se termină printr-o excizie triunghiulară de partea opusă leziunii. Se face translația-rotația lamboului cu sutură obișnuită, după prealabila disecție. Această tehnică, care folosește o incizie prelungită cu convexitatea nazală, dă rezultate estetice mai puțin satisfăcătoare. Inversarea curburii inciziei de translație, cu concavitatea spre nas, dă rezultate estetice mai bune întrucît respectă orientarea pliului central al obrazului (fig. XXX/3).

Leziunile situate la nivelul regiunii maseterine se excizează pe aceleași principii, putîndu-se folosi două procedee:

1) o incizie orizontală, care constituie baza triunghiului de excizie orientat cu vîrful în jos, la capătul celălalt al inciziei, în regiunea mastoidiană (fig. XXX/4), practicîndu-se o excizie a unui triunghi orientat invers leziunii; după disecția lamboului de translat, se face sutura simplă;

2) excizia leziunii în triunghi, o latură verticală a triunghiului prelungindu-se vertical sau oblic anterior, în jos (fig. XXX/5). La terminarea liniei de incizie se efectuează un triunghi ajutător, de degajare, situat de partea opusă leziunii; se disecă lamboul translat și se sutureză.

Scanned with OKEN Scanner

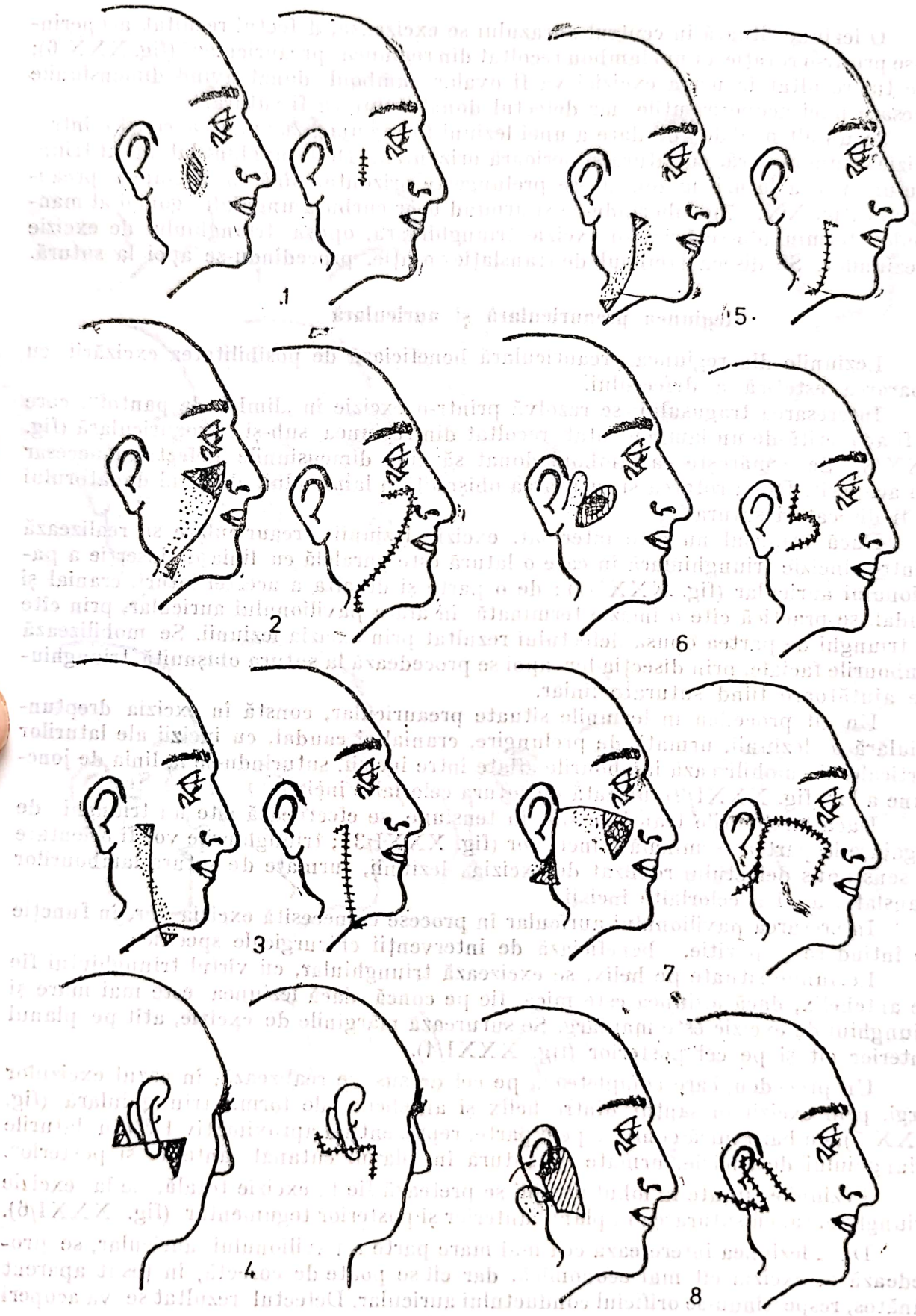

Fig. XXX

Scanned with OKEN Scanner

O leziune situată în centrul obrazului se excizează, defectul rezultat acoperindu-se printr-o rotaţie a unui lambou recoltat din regiunea preauriculară (fig. XXX/6); defectul rezultat în urma exciziei va fi ovalar, lamboul donat avînd dimensiunile necesare unei acoperiri utile, iar defectul donatorului va fi suturat;

3) un alt mod de abordare a unei leziuni în regiunea zigomatică constă într-o excizie triunghiulară, cu latura superioară orizontală. De la unghiul lateral al triunghiului, incizia laturii orizontale se prelungeşte orizontal pînă în regiunea preauriculară (fig. XXX/7), coborîndu-se şi urmînd uşor curbura unghiului gonial al mandibulei, terminîndu-se printr-o excizie triunghiulară, opusă triunghiului de excizie a leziunilor. Se disecă lamboul de translaţie-rotaţie, procedîndu-se apoi la sutură.

Regiunea preauriculară şi auriculară

Leziunile din regiunea preauriculară beneficiază de posibilitatea excizării cu repararea estetică a defectului.

Interesarea tragusului se rezolvă printr-o excizie în „limbă de pantof", care va fi acoperită de un lambou rotat, recoltat din regiunea sub-şi retroauriculară (fig. XXX/8). Se urmăreşte ca lamboul donat să aibă dimensiunile defectului necesar a fi acoperit. După rotarea şi suturarea obişnuită a lamboului, defectul donatorului va fi disecat şi suturat.

Dacă tragusul nu este interesat, excizia leziunii preauriculare se realizează printr-o incizie triunghiulară în care o latură este paralelă cu linia de inserţie a pavilionului auricular (fig. XXXI/1); de o parte şi de alta a acestei laturi, cranial şi caudal, se practică cîte o incizie terminată în afara pavilionului auricular, prin cîte un triunghi de partea opusă defectului rezultat prin excizia leziunii. Se mobilizează lambourile faciale, prin disecţia lor, apoi se procedează la sutura obişnuită, triunghiurile ajutătoare fiind suturate liniar.

Un alt procedeu în leziunile situate preauricular, constă în excizia dreptunghiulară a leziunii, urmată de prelungire, cranial şi caudal, cu incizii ale laturilor verticale. Se mobilizează lambourile aflate între incizii, suturîndu-se la linia de joncţiune a lor (fig. XXXI/2), urmată de sutura celorlalte incizii.

Dacă lambourile translate sînt în tensiune, se efectuează cîte un triunghi de degajare la partea terminală a inciziilor (fig. XXXI/3); triunghiurile vor fi orientate în sens opus defectului realizat de excizia leziunii, urmate de sutura lambourilor translate, apoi a celorlalte incizii.

Interesarea pavilionului auricular în procese ce necesită excizia lor, în funcţie de întindere şi poziţie, beneficiază de intervenţii chirurgicale specifice.

Leziunile situate pe helix, se excizează triunghiular, cu vîrful triunghiului fie pe antehelix, dacă leziunea este mică, fie pe concă, dacă leziunea este mai mare şi triunghiul de excizie este mai larg. Se suturează marginile de excizie, atît pe planul anterior cît şi pe cel posterior (fig. XXXI/4).

Un procedeu, care completează pe cel de sus, se realizează, în cazul exciziilor largi, prin excizii în şanţul dintre helix şi antehelix, de formă triunghiulară (fig. XXX/5), cu baza mică comună pe o parte, reprezentînd aproximativ 1/3 din laturile triunghiului de excizie, urmate de sutură în planul cutanat anterior şi posterior.

Leziunile situate la lobul urechii se pretează fie la excizie totală, fie la excizie triunghiulară, cu suturarea în planul anterior şi posterior tegumentar (fig. XXXI/6).

Dacă leziunea interesează cea mai mare parte a pavilionului auricular, se procedează la excizia cît mai economică, dar cît se poate de corectă, în ţesut aparent sănătos, respectîndu-se orificiul conductului auricular. Defectul rezultat se va acoperi

Scanned with OKEN Scanner

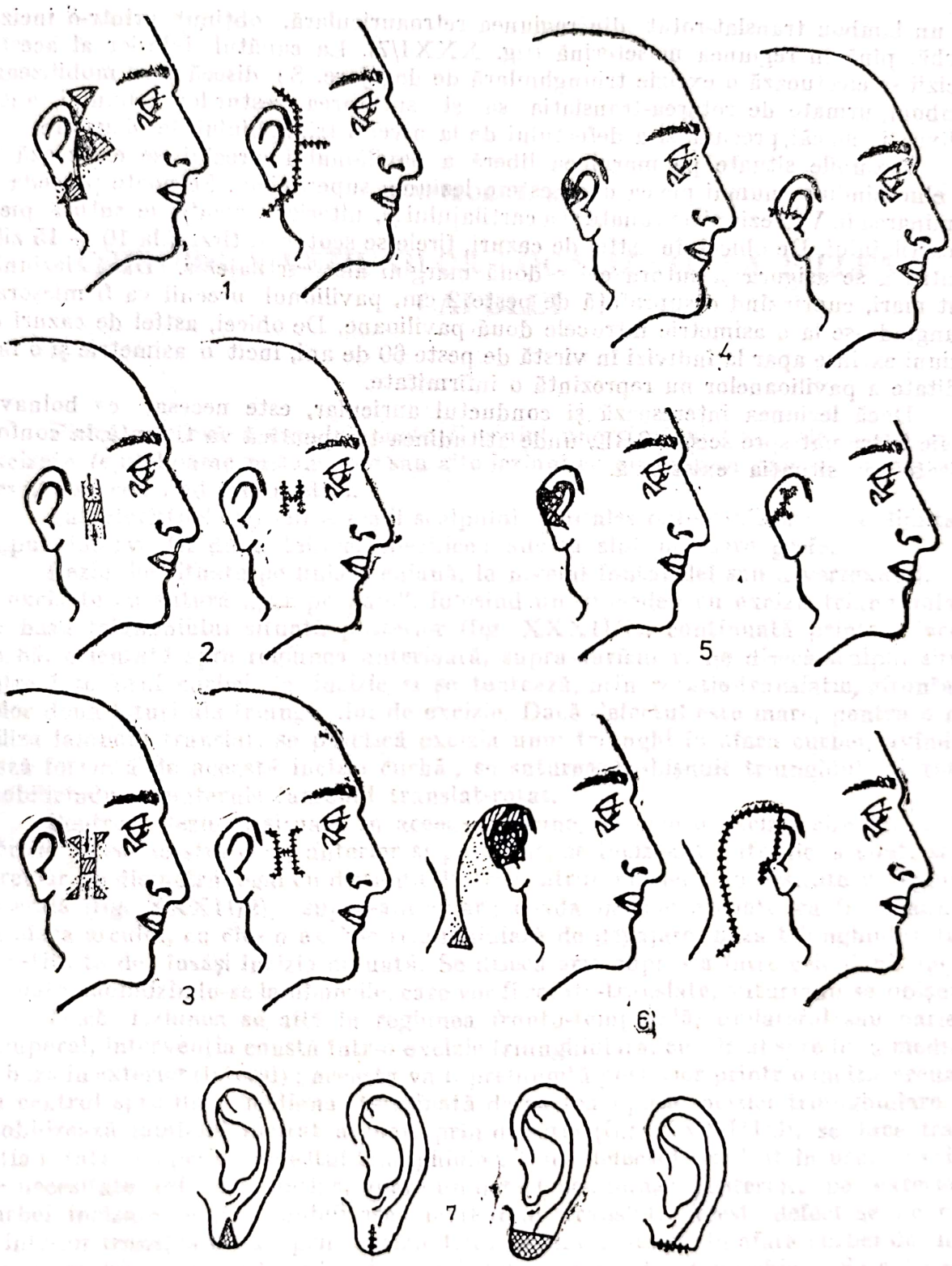

Fig. XXXI

Scanned with OKEN Scanner

cu un lambou translat-rotat din regiunea retroauriculară, obținut printr-o incizie curbă, pînă în regiunea maseterină (fig. XXXI/7). La capătul inferior al acestei incizii se efectuează o excizie triunghiulară de degajare. Se disecă și se mobilizează lamboul, urmate de rotarea-translația sa și suturarea resturilor helixului, antehelixului, concăi, precum și a defectului de la nivelul triunghiului de degajare.

Leziunile situate pe marginea liberă a pavilionului urechii se excizează în V, eliminîndu-se numai pielea dacă este o leziune superficială. Se poate proceda la eliminarea în V a leziunii cutanate și a cartilajului și, ulterior, urmate de sutura pielii și cartilajului. De obicei, în astfel de cazuri, firele se scot mai tîrziu, la 10 — 15 zile, pentru a se asigura și sutura celor două margini ale cartilajelor. Dacă leziunile sînt mari, cuprinzînd o suprafață de peste 2 cm, pavilionul urechii va fi micșorat, ajungîndu-se la o asimetrie între cele două pavilioane. De obicei, astfel de cazuri cu leziuni extinse apar la indivizi în vîrstă de peste 60 de ani, încît o asimetrie și o inegalitate a pavilioanelor nu reprezintă o infirmitate.

Dacă leziunea interesează și conductul auricular, este necesar ca bolnavul să fie îndrumat spre secția ORL, unde atitudinea terapeutică va fi luată în conformitate cu situația existentă.

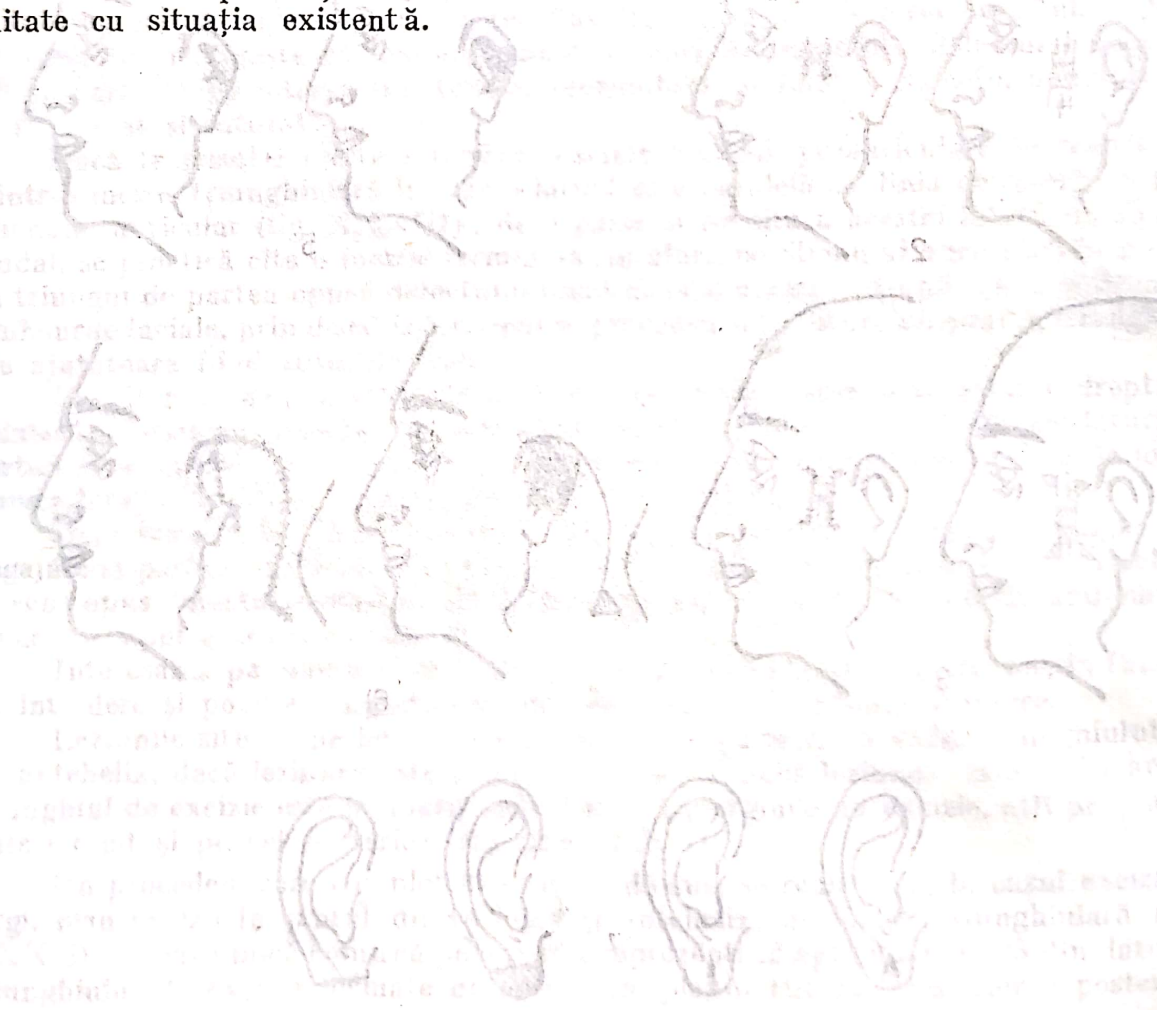

Scanned with OKEN Scanner

CAPITOLUL XV

CHIRURGIA LEZIUNILOR LOCALIZATE LA PIELEA CAPULUI

Pielea păroasă a capului poate fi sediul unor leziuni tumorale care trebuie excizate (epitelioame, melanoame sau alte leziuni cu evoluție în general benignă — nevul sebaceu Jadassohn etc.).

Caracteristicile specifice pielii scalpului, mai ales extensibilitatea sa limitată, impun intervenții după tehnici specifice; adesea sînt necesare grefe.

Leziunile situate pe linia mediană, la nivelul fontanelei sau a vertexului, pot fi excizate cu sutură „per primam", folosind un procedeu cu excizie triunghiulară, cu baza triunghiului situată posterior (fig. XXXII/1), continuată printr-o incizie curbă, orientată spre regiunea anterioară, supra-auricular. Se disecă scalpul situat către interiorul curbei de incizie și se tentează, prin rotație-translație, afrontarea celor două laturi ale triunghiului de excizie. Dacă defectul este mare, pentru a mobiliza lamboul translat, se practică excizia unui triunghi în afara curbei, avînd o bază formată de această incizie curbă; se suturează obișnuit triunghiul ajutător, mobilizîndu-se puternic lamboul translat-rotat.

Pentru o leziune situată în aceeași regiune, se face o excizie circulară; din părțile opuse acestui cerc, anterior și posterior, se incizează puternic arcuat, semicircular, cu diametrul egal cu distanța dintre centrul inciziei de necesitate și regiunea laterală (fig. XXXII/2), supra-auricular; coada inciziei arcuate va fi terminată în afara arcului, cu cîte o excizie triunghiulară de degajare, baza triunghiului fiind constituită de însăși incizia arcuată. Se disecă aria cuprinsă între cele două incizii arcuate, mobilizîndu-se lambourile, care vor fi rotate-translate, suturîndu-se obișnuit.

Dacă leziunea se află în regiunea fronto-temporală, unilateral sau parieto-temporal, intervenția constă într-o excizie triunghiulară, cu vîrful spre linia mediană și baza în exterior (lateral); aceasta va fi prelungită posterior printr-o incizie arcuată, cu centrul spre linia mediană terminată de partea opusă inciziei triunghiulare. Se mobilizează lamboul incizat arcuat, prin disecție (fig. XXXIII/3), se face translația rotată, acoperind defectul triunghiular. Dacă defectul rezultat în urma exciziei de necesitate este prea întins, apare un defect semilunar posterior, pe exteriorul curbei incizate pentru mobilizarea lamboului translat. Acest defect se acoperă printr-un transplant sau prin excizii triunghiulare, situate în afara curbei de incizie, cu mobilizarea lambourilor din jurul laturilor acestor triunghiuri. Se suturează inciziile, prin afrontarea triunghiurilor rezultate (fig. XXXII/4).

Dacă leziunile sînt puțin întinse, se practică incizia elipsoidală cu sutură directă, ca la orice biopsie.

Dacă defectul rezultat în urma exciziei unei leziuni nu poate fi acoperit în întregime, se procedează la o grefare cu lambou recoltat adecvat din regiunea pu-

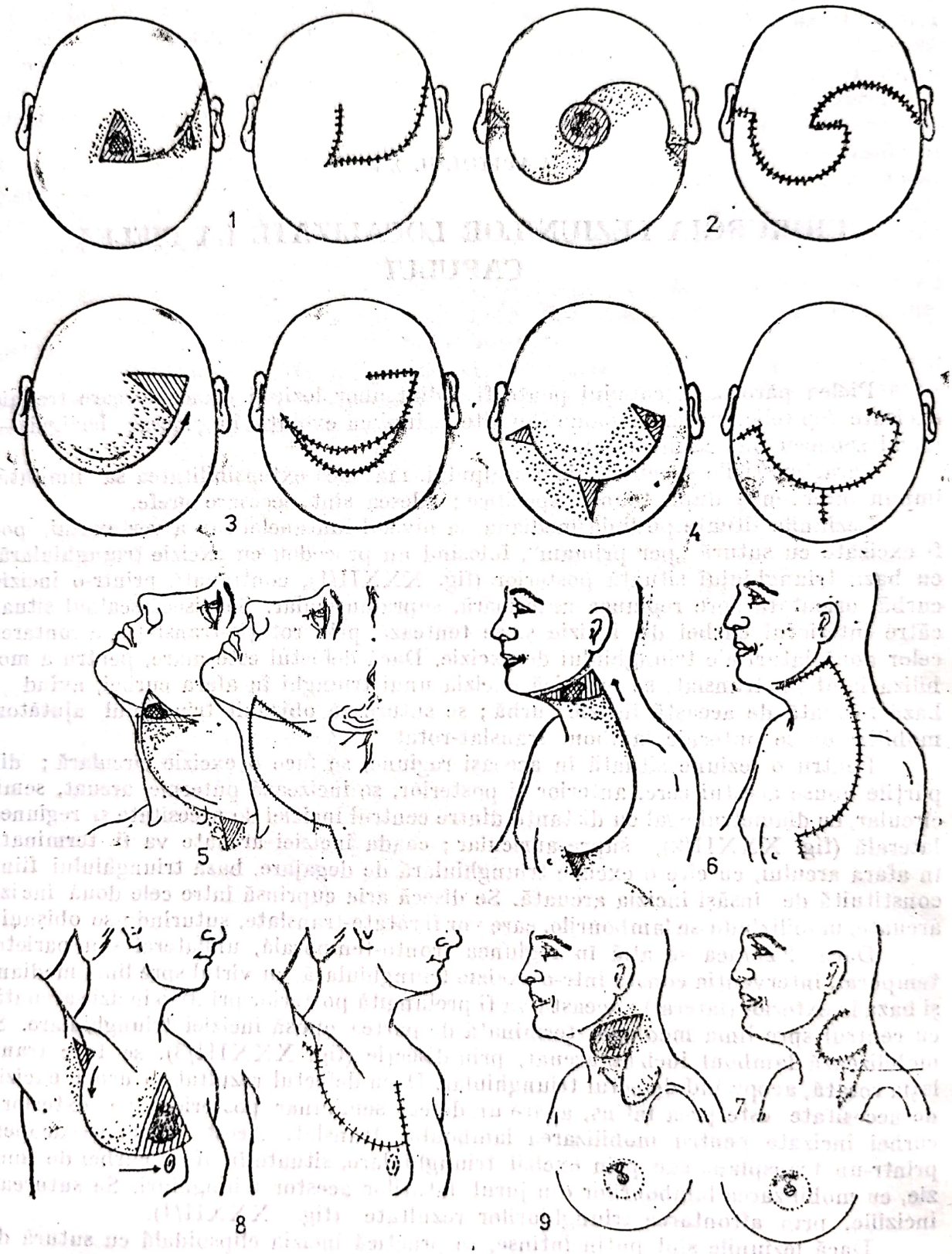

Fig. XXXII

Scanned with OKEN Scanner

biană. Dacă aceasta nu este posibilă, leziunea poate fi lăsată fără acoperire epidermică, defectul acoperindu-se treptat cu epiderm, prin burjonare, sau se aplică grefe „în pastilă", dacă suprafaţa neacoperită este suficient burjonată.

Leziunile tumorale invazive în periost nu vor fi abordate de chirurgul dermatolog, ci vor fi rezolvate într-un serviciu de neurochirurgie sau de chirurgie generală.

Abordarea mai facilă a leziunilor situate la acest nivel se realizează mai uşor, efectuînd o infiltraţie cu aer, după prealabila anestezie şi verificarea introducerii aerului subcutan şi nu într-un vas de sînge. Aerul introdus cu seringa între pielea scalpului şi apronevroza epicraniană va fi absorbit deasupra unei flăcări pentru a fi sterilizat.

Deoarece pielea scalpului este fragilă şi poate fi tăiată de firele puse pentru afrontare, mai ales dacă marginile plăgii sînt în tensiune, se recomandă ca afrontarea să se facă cu nylon mai gros, după tehnica „firului vertical al saltelarului", „firului orizontal al saltelarului" sau al „firului cu laţ". Astfel, afrontarea este mai sigură, iar pielea nu este tăiată prin tensiunea de la nivelul firelor de sutură.

Ţinînd cont de tensiunea lambourilor care au fost translate-rotate, este necesar ca scoaterea firelor să se facă la un interval de timp mai mare, de 8—10 zile, în funcţie de întinderea lamboului şi de tensiunea la marginile afrontate. Pielea capului, dacă s-au respectat toate principiile de asepsie, se infectează mai greu, pansamentele fiind necesare numai în primele zile.

CAPITOLUL XVI

CHIRURGIA LEZIUNILOR LOCALIZATE LA GÎT ŞI CEAFĂ

Leziunile situate la nivelul gîtului, dacă au o întindere mai mică, se excizează elipsoidal, ţinîndu-se cont de liniile de tensiune ale lui Langer ; între sternocleidomastoidieni inciziile vor fi verticale, iar în regiunile laterocervicale vor fi oblice, de sus în jos. Inciziile orizontale sînt adesea inestetice ; cînd sînt situate inferior, pot fi acceptate, dacă sînt acoperite de gulerul cămăşii. La persoanele în vîrstă, se poate profita de prezenţa pliurilor, inciziile făcîndu-se orizontal, pe pliurile respective.

Leziunile de la nivelul cefei pot fi oblice, de sus în jos, şi dinăuntru în afară, inciziile orizontale fiind scuzabile dacă sînt acoperite de gulerul cămăşii. Existenţa pliurilor elastice, în afecţiunea „cutis romboidalis", poate favoriza inciziile în aceste pliuri.

La nivelul gîtului, submandibular şi suprahiodian, se intervine pentru evidarea ganglionară a staţiilor suprahioidiene, mai ales în epitelioamele spinocelulare ale buzei inferioare sau comisurale. Se efectuează o incizie mediană pentru scoaterea ganglionilor submentonieri şi submandibulari anteriori sau posteriori. Deoarece staţiile ganglionare submandibulare anterioare şi posterioare urmăresc ramul orizontal al mandibulei, pot fi mai uşor abordate prin incizie paralelă cu marginea internă a ramului orizontal al mandibulei. Abordarea ganglionilor cervicali profunzi superiori sau a ganglionilor cervicali superficiali se face prin incizie oblică pe faţa anterioară a sternocleidomastoidianului.

Adesea, prinderea ganglionilor cervicali profunzi superiori prin legăturile pe care le au, poate interesa staţiile ganglionare cervicale profunde superolaterale, care pot fi abordate în regiunea cervicală submastoidian, pe marginea posterioară a sternocleidomastoidianului.

Abordarea acestor staţii ganglionare este foarte dificilă, încît este recomandabil să se apeleze la specialistul în chirurgie maxilo-facială.

Leziunile întinse din regiunea cervicală antero-laterală se extirpă prin excizii triunghiulare ; vîrful triunghiului, la leziunile submandibulare, va fi orientat spre regiunea gonionului iar baza triunghiului va fi continuată arcuat în jos (fig.XXXII/5), printr-o incizie care va merge pînă în fosa supraclaviculară. Opus defectului realizat prin excizia de necesitate, se excizează un triunghi de degajare cu translaţia-rotaţia lamboului arcuat, după prealabila disecţie şi suturarea leziunii.

La leziunile situate laterocervical, tehnica de abordare este aproximativ aceeaşi. Se excizează un triunghi cu vîrful spre linia mediană, cu baza orientată spre regiunea laterocervicală (fig. XXXII/6), care va fi continuată în jos, printr-o incizie arcuată, care se poate opri, în funcţie de întinderea leziunii, fie în regiunea subclaviculară, fie în regiunea pectorală, terminîndu-se printr-o excizie triunghiulară de degajare,

de partea convexă a inciziei arcuate. Se mobilizează prin disecţie lamboul situat în interiorul arcului, suturîndu-se.

Un alt procedeu care necesită o grefă liberă constă în excizia leziunii în „limbă de pantof", al cărei capăt rotund este situat anterior, capătul drept fiind situat posterior, pe marginea posterioară a sternocleidomastoidianului ; la capătul inferior se face o incizie orientată inferior, apoi puternic arcuată, recoltîndu-se un lambou (fig. XXXII/7), care va fi mobilizat şi rotat, acoperind defectul de necesitate. Defectul donator va fi acoperit de o grefă liberă, mai mică decît lamboul donat, suturată între marginile de incizie ale lamboului donat.

La nivelul cefei, în acneea cheloidiană, se poate exciza elipsoidal, sutura fiind acoperită de regiunea păroasă a occipitalului şi urmată de radioterapie imediat.

CAPITOLUL XVII

CHIRURGIA LEZIUNILOR LOCALIZATE LA TRUNCHI

Regiunea toracală

Leziunile situate la nivelul toracelui nu pun probleme deosebite. Se practică orice fel de intervenții, ținîndu-se cont de liniile de tensiune ale lui Langer, care vor fi intersectate, cît mai puțin posibil, de inciziile efectuate.

Pentru regiunea pectorală, se pot efectua excizii triunghiulare, cu vîrful orientat superior, cu baza inferior (fig. XXXII/8). De la nivelul capătului lateral al bazei se incizează arcuat pînă în spațiul deltopectoral, terminîndu-se printr-o excizie triunghiulară, de degajare, cu baza pe această incizie arcuată și vîrful spre exterior. Se disecă lamboul, care va fi rotat-translat, procedîndu-se apoi la sutura obișnuită.

Leziunile la nivelul areolei mamare sau a sînului necesită adesea o biopsie. Tehnica, la nivelul areolei constă într-o excizie triunghiulară, cu vîrful spre centrul mamelonului (fig. XXXII/9). De o parte și de alta a bazei triunghiului se prelungește incizia ușor arcuat, mobilizîndu-se lambourile și afrontîndu-se în plan median, și în planul de prelungire al inciziei.

Regiunea lombo-sacrată

Ca și în cazul leziunilor de pe torace, la nivelul lombelor intervenția se face respectînd liniile de tensiune ale lui Langer, știut fiind că la acest nivel mobilitatea și elasticitatea pielii sînt mai limitate decît la nivelul toracelui.

În cazul leziunilor situate presacrat, se efectuează procedeele de rotație-translație ca și la tehnicile de la pielea scalpului.

Se efectuează excizii circulare; din punctul median superior și inferior se incizează arcuat (fig. XXXIII/1), pînă în apropierea regiunii trohanteriene; se termină pe partea convexă, cu cîte un triunghi de excizie — degajare. Se mobilizează prin disecție lambourile fesiere, care sînt rotate-translate, acoperind defectul de necesitate, urmate de suturi obișnuite.

Un alt procedeu utilizează excizia triunghiulară presacrată, completată de efectuarea unei incizii arcuate la polul superior al triunghiului, care are baza inferior. Incizia este terminată cu un triunghi de excizie de partea opusă defectului, pentru degajarea lamboului, care va fi disecat; la unghiul de la bază, opus inciziei arcuate, se incizează liniar, pentru mobilizarea lamboului necesar la acoperirea defectului, prin rotație-translație și sutură (fig. XXXIII/2).

Altă tehnică utilizează excizia eliptică, ajutată de cîte o incizie angulată, cu unghiurile către crestele iliace; se procedează la disecția tegumentelor situate între defect și inciziile angulate, apoi se face translația acestor lambouri, cu sutură mediană și sutură în Y a inciziilor angulate (fig. XXXIII/3).

Scanned with OKEN Scanner

Utilizarea unor tehnici cu lambouri rotate se pretează la procedee diverse. Astfel, excizia în „limbă de pantof", cu marginea rotundă inferior, foloseşte un lambou rotat din vecinătate, urmat de sutura defectului donator, prin sutură liniară (fig. XXXIII/4).

Un alt procedeu foloseşte un lambou dublu, primul lambou acoperă defectul excizat, al doilea lambou defectul primului lambou; defectul celui de-al doilea lambou va fi suturat liniar (fig. XXXIII/5).

O altă tehnică foloseşte lambouri „indiene" (orientate în sens invers) în care, ca şi în tehnica anterioară, primul lambou iar acoperă defectul excizat, al doilea lambou defectul primului lambou donat, defectul celui de-al doilea lambou fiind suturat liniar (fig. XXXIII/6)

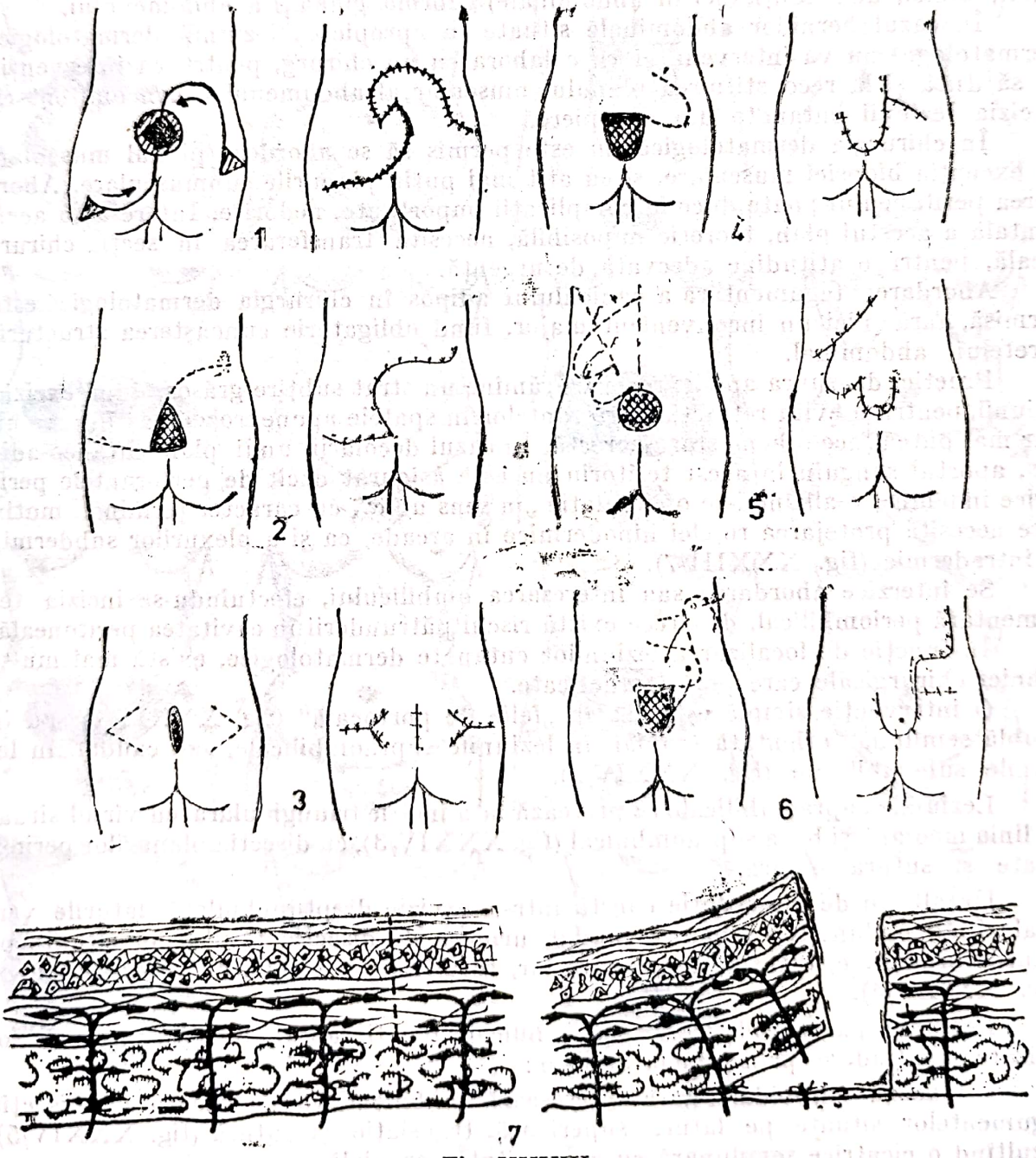

Fig. XXXIII

Regiunea abdominală

Abdomenul este o regiune întinsă, acoperită cu tegumente a căror elasticitate este destul de mare, fapt care permite excizii întinse ale tegumentelor, în funcție de necesități și localizarea leziunilor care trebuie excizate.

Intervenția chirurgicală la acest nivel trebuie să țină cont de o serie de factori foarte importanți, precum : întinderea leziunii dermatologice ; profunzimea leziunii ; localizarea sa ; caracteristicile tegumentului (piele normală în jurul leziunii, piele cu vergeturi, piele cu cicatrici al căror număr și orientare sînt diferite, vechimea lor, tipul de piele — fină sau groasă) ; starea țesutului adipos (normal, omogen, crescut, reprezentat inegal, atrofic, uniform sau inegal); starea mușchilor abdominali (intacți, tonici, dehiscenți, hernii abdominale) ; forma globală a abdomenului.

În cazul herniilor abdominale situate în apropierea leziunii dermatologice dermatologul nu va interveni, ci va colabora cu un chirurg, pentru ca intervenția sa să ducă și la reconstituirea planului muscular al abdomenului, concomitent cu excizia leziunii cutanate din apropiere.

În chirurgia dermatologică nu este permis să se abordeze planul muscular, cu excepția biopsiei musculare, și cu atît mai puțin planurile submusculare. Abordarea peritoneului poate duce la complicații importante, nedorite. Interesarea accidentală a acestui plan, teoretic imposibilă, necesită transferarea în secția chirurgicală, pentru o atitudine adecvată, de urgență.

Abordarea tegumentară a paniculului adipos în chirurgia dermatologică este permisă, fără nici un inconvenient major, fiind obligatorie cunoașterea structurii peretelui abdominal.

Practic, deasupra aponevrozei va rămîne un strat subțire grăsos, după excizia leziunii, pentru a evita retracția perforantelor în spatele aponevrozei, caz în care nu s-ar mai putea face o hemostază corectă. În cazul decolării unui plan cutaneo-adipos, aportul sanguin în acest teritoriu nu este asigurat decît de perforantele periferice indemne, realizîndu-se o circulație „în sens unic", cu caracter terminal, motiv care necesită protejarea rețelei hipodermice în arcade, ca și a plexurilor subdermic și intradermic (fig. XXXIII/7).

Se interzice abordarea sau interesarea ombilicului, efectuîndu-se incizia tegumentară periombilical, deoarece există riscul pătrunderii în cavitatea peritoneală.

În funcție de localizarea leziunilor cutanate dermatologice, există mai multe tehnici chirurgicale care pot fi practicate.

O intervenție simplă este cea în „felie de portocală" (fig. XXXIV/1) sau în „dublă semilună" orientată cranial, în leziunile supraombilicale, sau caudal, în leziunile subombilicale (fig. XXXIV/2).

Leziunile supraombilicale se pretează la o incizie triunghiulară, cu vîrful situat pe linia mediană și baza supraombilical (fig. XXXIV/3), cu disecția planurilor periexcizate și sutură liniară.

Un alt tip de intervenție constă într-o excizie dreptunghiulară, laturile verticale fiind prelungite cranial și caudal, urmată de disecția țesuturilor situate pe laturile orizontale, translația și sutura lor, rezultînd o cicatrice în formă de H (fig. XXXIV/4).

Leziunile paraombilicale și periombilicale pot fi abordate în funcție de localizare și întindere, prin tehnici diferite :

— excizia elipsoidală, care interesează ombilicul, va fi urmată de disecția tegumentelor situate pe latura superioară, translație și sutură (fig. XXXIV/5), rezultînd o cicatrice semilunară cu concavitatea cranială ;

Scanned with OKEN Scanner

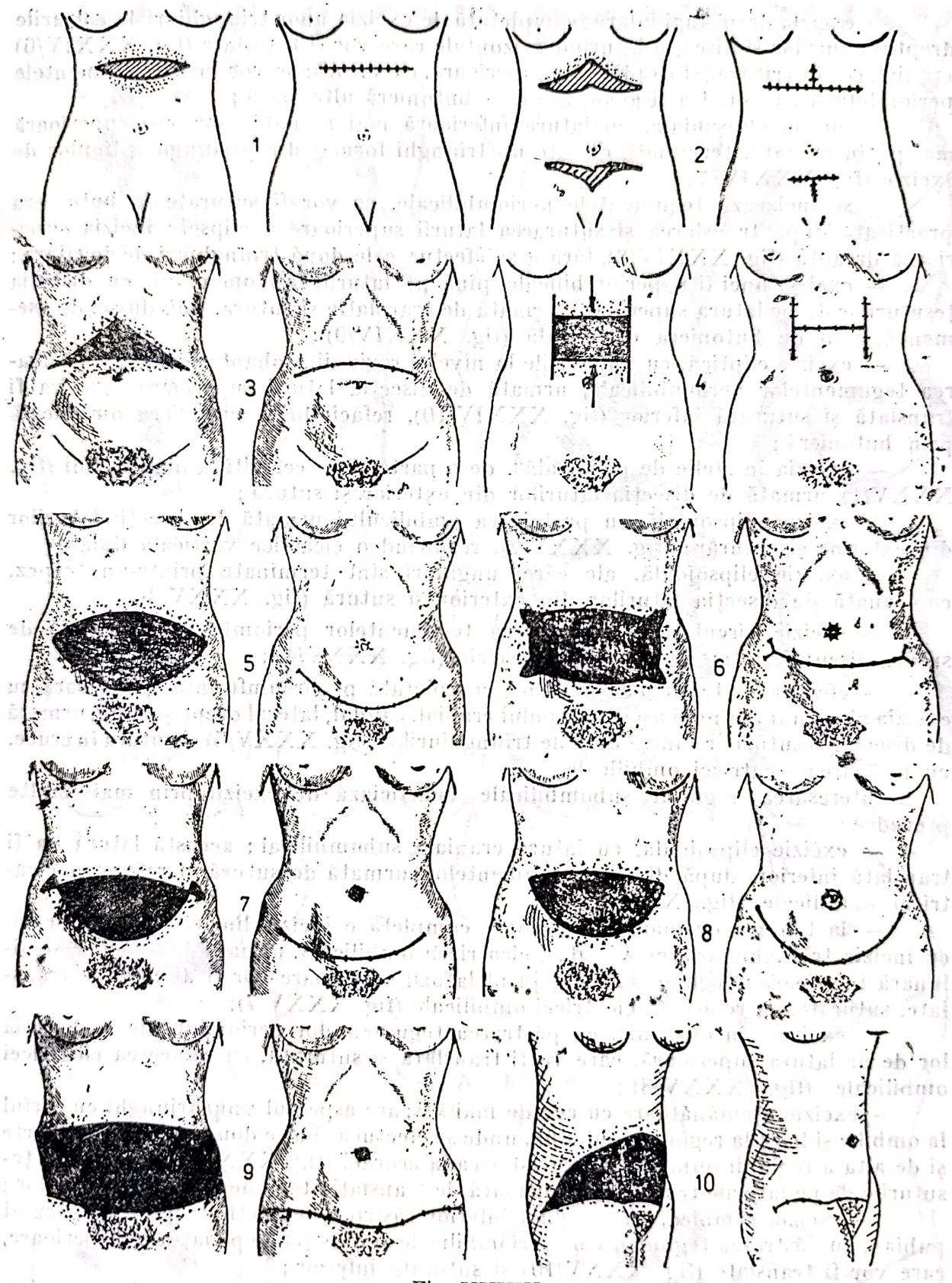

Fig. XXXIV

Scanned with OKEN Scanner

— excizia dreptunghiulară, completată de excizia unor triunghiuri la colțurile dreptunghiurilor și disecția laturilor orizontale care vor fi translate (fig. XXXIV/6) cranial, cea inferioară, și caudal, cea superioară, cu sutură; se vor inciza tegumentele periombilicale, urmînd a fi afrontate la o butonieră ulterioară ;

— incizia elipsoidală, cu latura inferioară mai arcuată, iar cea superioară mai puțin arcuată, terminată cu cîte un triunghi format din prelungirea liniilor de excizie (fig. XXXIV/7) ;

— se incizează tegumentele periombilicale, ce vor fi suturate la butoniera practicată după translarea și suturarea laturii superioare a elipsei ; incizia superioară dreaptă (fig. XXXIV/8), fără a se efectua cele două triunghiuri de degajare ;

— excizia unei fîșii periombilicale, pînă pe laturile abdomenului, cu disecția țesuturilor de pe latura superioară, urmată de translație și sutură, ținîndu-se, de asemenea, cont de butoniera ombilicală (fig. XXXIV/9) ;

— excizie eliptică, cu unghiurile la nivelul regiunii trohanteriene, cu păstrarea tegumentelor periombilicale, urmată de disecția laturii superioare care va fi translată și suturată inferior (fig. XXXIV/10), refăcîndu-se cicatricea ombilicală prin butonieră ;

— excizia în „felie de portocală", de o parte și de cealaltă a ombilicului (fig. XXXV/1), urmată de disecția laturilor din exterior și sutură ;

— excizie elipsoidală, cu protejarea ombilicului urmată de disecția laturilor din exterior și suturare (fig. XXXV/2), rezultînd o cicatrice verticală liniară;

— excizie elipsoidală, ale cărei unghiuri sînt terminate printr-un trapez, continuată de disecția laturilor din exterior și sutură (fig. XXXV/3) ;

— excizie circulară, cu păstrarea tegumentelor periombilicale, urmată de sutura circumferinței rămasă după excizie (fig. XXXV/4) ;

— efectuarea tehnicii de mai sus, completată pe circumferința exterioară cu excizia cîte unui triunghi ascuțit la polul cranial, caudal, lateral drept și stîng, urmată de disecția țesuturilor dintre laturile triunghiurilor (fig. XXXV/5) și sutura în cruce, cu păstrarea cicatricei ombilicale.

Interesarea regiunii subombilicale beneficiază de excizii prin mai multe procedee :

— excizie elipsoidală, cu latura cranială subombilical ; această latură va fi translată inferior, după disecția tegumentelor, urmată de sutură și refacerea cicatricei ombilicale (fig. XXXV/6) ;

— la tehnica de mai sus, se poate completa o incizie liniară subombilicală, cu incizia triunghiulară, cu vîrful la cicatricea ombilicală, urmată de o incizie semilunară inferioară ; tegumentele din jurul laturii superioare vor fi disecate și translate, suturate, cu refacerea cicatricei ombilicale (fig. XXXV/7);

— excizia „în evantai", cu păstrarea tegumentelor periombilicale și disecția lor de pe latura superioară, care va fi translată și suturată, cu refacerea cicatricei ombilicale (fig. XXXV/8) ;

— excizie asemănătoare cu cea de mai sus; are aspectul unui triunghi cu vîrful la ombilic și baza la regiunea pubiană, unde se efectuează alte două incizii, de o parte și de alta a regiunii pubiene, urmărind arcada crurală (fig. XXXV/9) ; se disecă țesuturile de pe laturile triunghiului, urmată de translația tegumentelor și sutura lor ;

— excizia rombică, cu unghiul inferior răsfrînt, respectînd inserția părului pubian, cu păstrarea tegumentelor periombilicale și disecția de pe laturile superioare, care vor fi translate (fig. XXXV/10) și suturate inferior ;

— excizia elipsoidală semilunară din concavitatea căreia pornește o excizie triunghiulară, cu baza pe semilună (fig. XXXVI/1), urmată de disecția tegumentelor

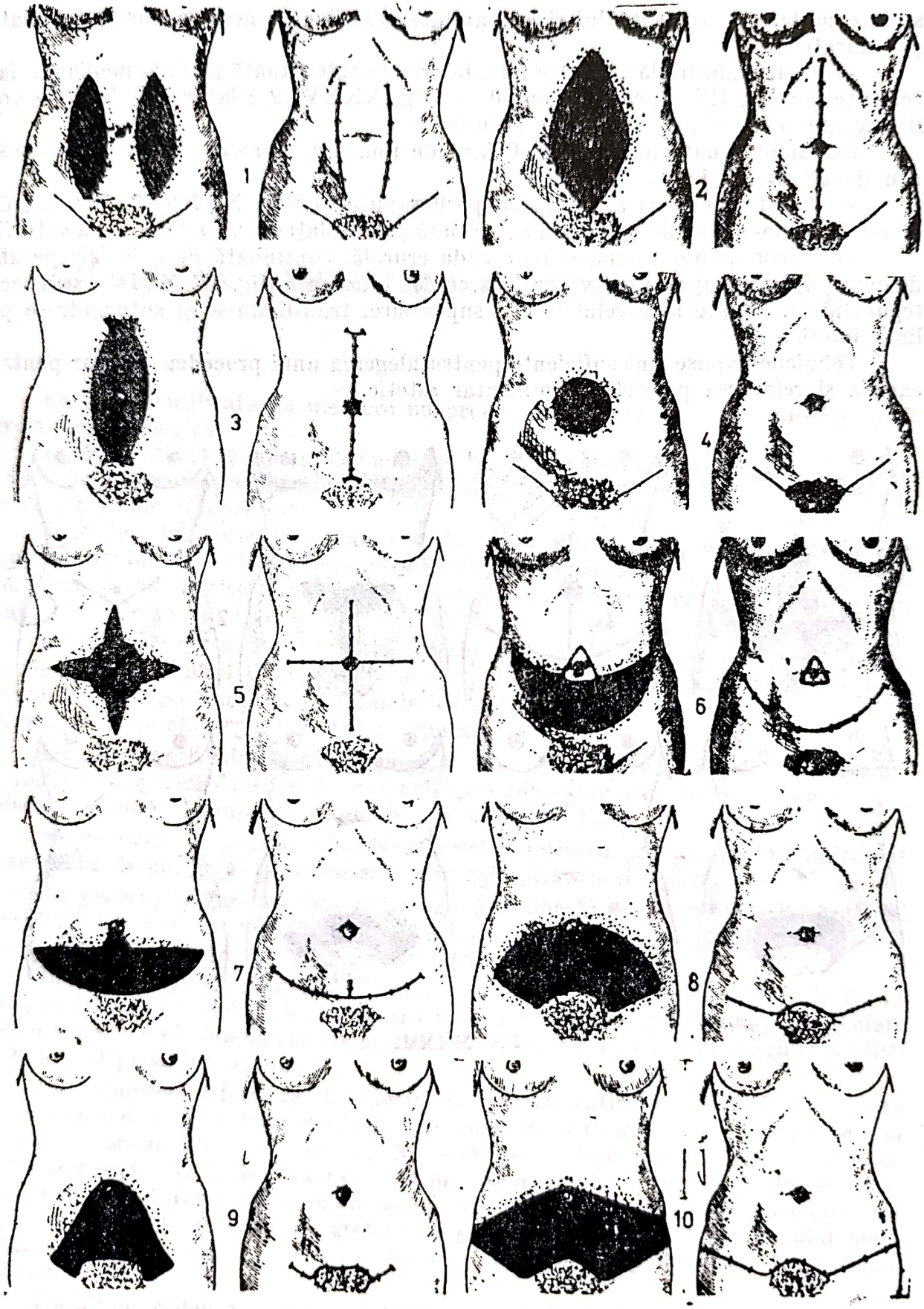

Fig. XXXV

Scanned with OKEN Scanner

situate pe laturile triunghiului şi concavitatea semilunei; acestea vor fi translate şi suturate;

— excizia „în treflă", în care folia inferioară este situată pe linia mediană, iar celelalte două la 120°, încadrînd ombilicul (fig. XXXVI/2); laturile inferioare vor fi disecate şi translate, urmate de sutură.

Leziunile situate pubian beneficiază de una din tehnicile expuse mai sus, sau de alte tehnici:

— excizie semilunară, deasupra perilor pubieni (fig. XXXVI/3), urmată de disecţia tegumentelor de pe latura superioară şi translaţia lor, cu efectuarea suturii;

— incizia suprapubiană şi pe arcada crurală, continuată de o incizie pe abdomenul inferior, aproximativ paralelă cu cea inferioară (fig. XXXVI/4); se disecă tegumentele, situate la nivelul laturii superioare, translîndu-se şi suturîndu-se pe linia inferioară.

Tehnicile expuse sînt suficiente pentru alegerea unui procedeu necesar pentru excizia şi refacerea peretelui tegumentar estetic.

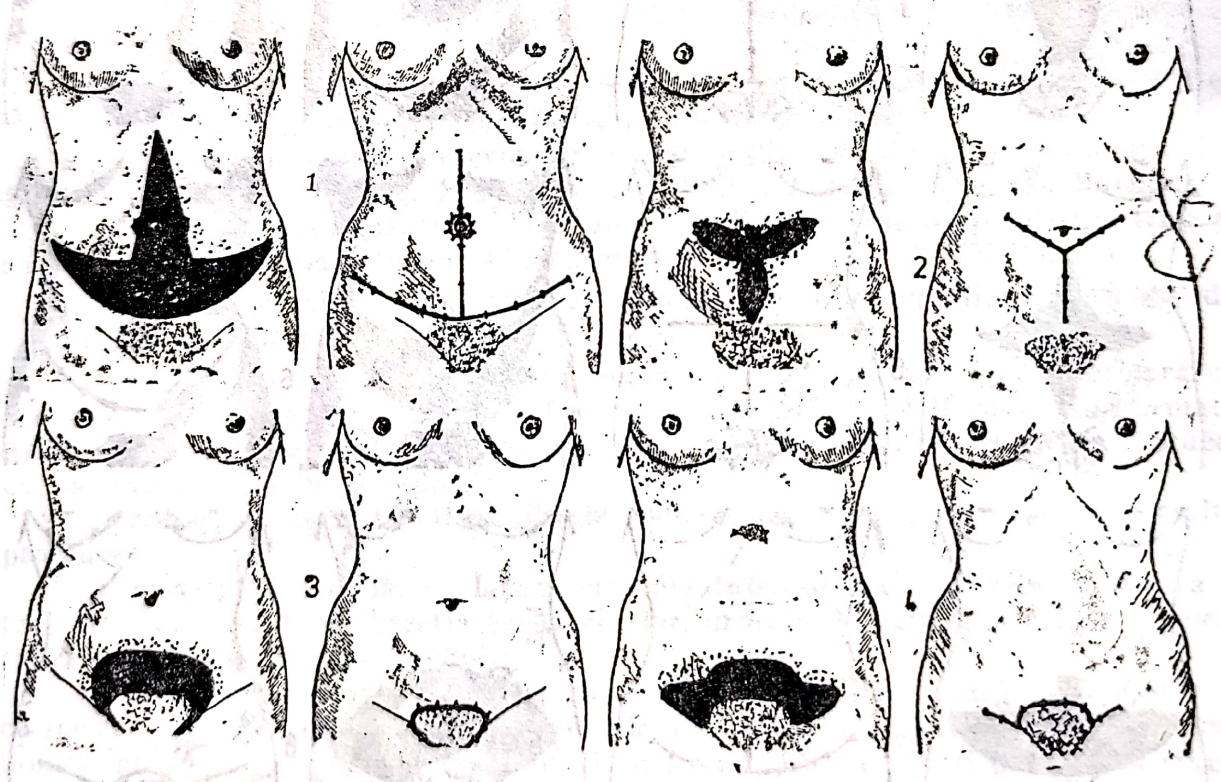

Fig. XXXVI

CAPITOLUL XVIII

CHIRURGIA LEZIUNILOR LOCALIZATE LA MEMBRE

Leziunile localizate la membre nu prezintă particularități deosebite în chirurgia dermatologică.

Caracteristicile tegumentelor constau, în principal, în extensibilitatea limitată a acestora ; intervenția chirurgicală va fi cît mai economicoasă, urmărindu-se inciziile pe liniile Langer.

Inciziile vor fi orientate cranio-caudal, ușor elipsoidal, cu excepția regiunilor pliurilor cotului, articulației pumnului, pliului subfesier, al genunchiului și gleznei, unde inciziile vor fi electiv orizontale, perpendicular pe axul cranio-caudal, pentru a nu crea defecte funcționale (fig. XXXVII, XXXVIII).

La nivelul degetelor de la membrele superioare, inciziile vor fi orizontale, perpendiculare pe axul degetului, la nivelul articulațiilor ; în regiunile falangiene, inciziile vor fi longitudinale, elipsoidale, cu excepția unor situații particulare, care țin mai mult de chirurgia plastică și reparatorie.

La nivelul articulațiilor falangiene se ține cont de proximitatea țesutului articular, inciziile și exciziile trebuind să evite posibila interesare a lor, pentru a preveni defecte capabile să compromită mobilitatea articulațiilor.

Se va evita, în general, abordarea acestor teritorii, pacientul fiind îndrumat la serviciile de chirurgie generală sau chirurgie plastică și reparatorie.

La palme și plante, pe fața anterioară (nepiloasă), leziunile, datorită grosimii straturilor epidermului, se repară mai dificil, necesitînd menținerea firelor o perioadă mai mare de timp ; țesuturile au o extensibilitate redusă.

În aceste regiuni, pentru acoperirea unor defecte mici, se folosește plastia în Z sau multiplu de Z, defectele mai mari necesitînd tehnici mai laborioase, de grefare pediculată sau grefe libere, care se efectuează, de obicei, de către chirurgii specialiști în domeniul plastiilor reparatorii.

La membrele inferioare, în special la coapsă, extirparea leziunilor folosește un procedeu de excizie triunghiulară, completat cu o incizie care prelungește una din laturi, terminîndu-se arcuat (fig. XXXIX/1) ; se face disecția tegumentelor situate între excizia leziunii și incizie, recoltîndu-se un lambou care va fi rotat și translat, urmat de sutură; rezultă, de obicei, un defect la nivelul rotării, în perimetrul inciziei arcuite, fapt ce necesită o grefare cu grefă liberă, recoltată de pe abdomen. Acest procedeu se aplică la coapsă pe fața anterioară, posterioară și pe fețele laterale.

Un alt procedeu constă în folosirea plastiilor în Z, dacă defectele sînt puțin întinse, iar excizia se face elipsoidal sau triunghiular (fig. XXXIX/2).

Scanned with OKEN Scanner

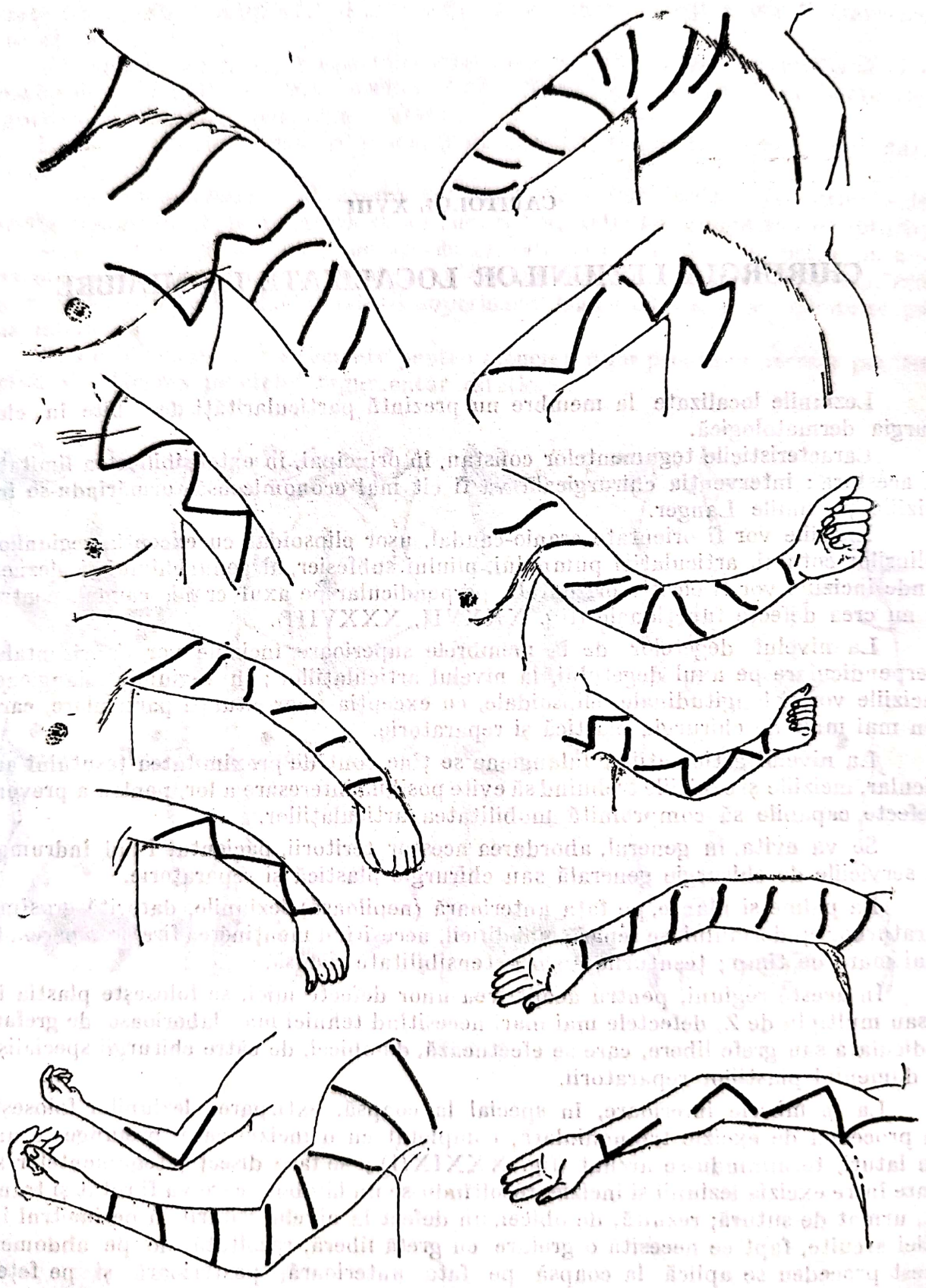

Fig. XXXVII

Scanned with OKEN Scanner

Fig. XXXVIII

Scanned with OKEN Scanner

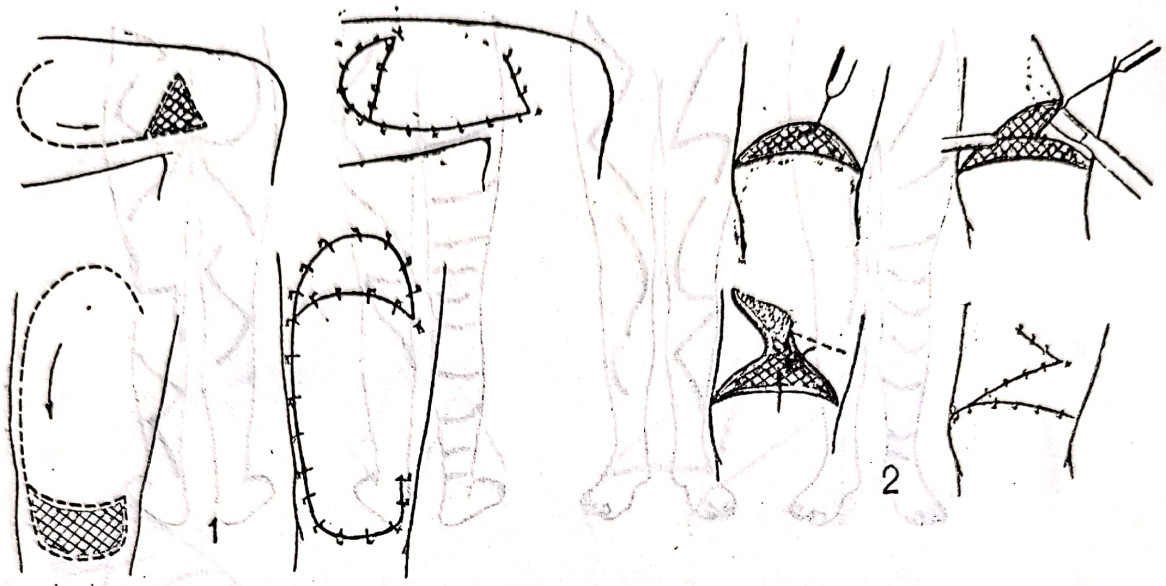

Fig. XXXIX

Cel mai adesea, intervenţiile chirurgicale dermatologice la nivelul membrelor inferioare se efectuează pentru ulcerele cronice de gambă, care nu necesită procedee ample de grefare ci grefe insulare, „în pastilă", tip Davis sau Reverdin, descrise anterior.

CAPITOLUL XIX

CHIRURGIA LEZIUNILOR LOCALIZATE LA AXILE, REGIUNEA INGHINALĂ ŞI FESIERĂ

Regiunile axilară şi inghinală au o serie de particularităţi, determinate de prezenţa staţiilor ganglionare ale membrelor; acestea sînt superficiale şi deci uşor accesibile pentru eventuale biopsii ganglionare.

Frecvent, aceste regiuni sînt sediul unor intervenţii chirurgicale, efectuate în scop investigativ — biopsie ganglionară.

Biopsia ganglionară în regiunea axilară se practică printr-o incizie verticală, perpendiculară pe axa dintre peretele anterior şi posterior al axilei. Mărimea inciziei este dictată de mărimea ganglionilor şi posibilitatea de a se face excizia unui ganglion. După incizie se evidenţiază ganglionul care va fi excizat, se disecă, se ligaturează capătul aferent şi eferent cu catgut şi se secţionează. Se controlează atent regiunea de recoltare, hemostaza, apoi se face sutura cu capitonaj al plăgii operatorii, urmată de pansament.

Biopsia ganglionilor din regiunea crurală (triunghiul lui Scarpa) se face printr-o incizie verticală, paralelă cu femurul; cea inghinală, se face prin incizie paralelă cu arcada crurală. În rest, tehnica este aceeaşi ca la biopsia ganglionară axilară menţionată mai sus.

Regiunea axilară este sediul frecvent al hidrosadenitelor, fapt care necesită incizia pentru drenarea colecţiilor. Se va folosi anestezia de contact, cu clorură de etil (kelen), evitîndu-se anestezia locală cu xilină, pentru a nu disemina infecţia stafilococică. Incizia se face liniar sau în cruce, în funcţie de importanţa colecţiei (colecţiile mai mici şi superficiale pot fi incizate liniar, în timp ce colecţiile mai mari necesită incizia în cruce). După incizie se toaletează plaga cu apă oxigenată, evacuîndu-se colecţia cît mai minuţios. Nu este cazul să se aplice meşe de drenaj; dacă colecţia este amplă şi profundă, pacientul va fi îndrumat spre un serviciu de chirurgie generală.

Cavitatea restantă se pansează, după o nouă dezinfecţie cu alcool iodat 1%, cu vitamina C soluţie sau cu pulberi de antibiotice; pansamentele vor fi schimbate zilnic sau ori de cîte ori este nevoie.

Incizia va fi făcută sub protecţia antibioticelor (asociate), după antibiogramă, sau prin administrarea unui antibiotic cu spectru larg de acţiune, dacă antibiograma nu a fost posibilă.

În hidrosadenitele recidivante, ca ultimă atitudine, radicală, se procedează la excizia rombului pilos axilar, prin trasarea liniilor de incizie, care vor cuprinde regiunea piloasă, urmată de disecţia prudentă a regiunii extirpate, cu ţesut hipodermal complet (sediul glandelor sudoripare), urmată de afrontarea marginilor în cruce (fig. XL/1).

Scanned with OKEN Scanner



Fig. XL

Scanned with OKEN Scanner

Țesutul necesar a fi afrontat este uneori insuficient sau foarte tensionat; se procedează la prelungirea unghiurilor rombului, prin cîte o incizie care, virtual, pleacă din centrul rombului. Acest timp operator folosește alte instrumente, nu cele utilizate pentru excizia rombului pilos axilar. Se disecă lambourile aflate între aceste incizii, pentru mobilizare, și se suturează (fig. XL/2).

Abordarea acestei regiuni conduce, uneori, la interesarea unor vase limfatice, fapt care determină o limforagie trenantă. Se recomandă, uneori, pentru scurt timp, punerea unui tub de dren. Scoaterea unor ganglioni prinși în blocul inflamator determină, ca un accident tardiv, un edem al membrului superior.

Excizia rombului pilos axilar poate folosi o tehnică obținută dintr-o incizie elipsoidală a acestuia, completată cu cîte o incizie ce pornește din vîrfurile elipsei (fig. XL/3); incizia de la vîrful anterior al axilei se orientează caudal, iar cea de la vîrful situat pe peretele laterotoracal, către peretele posterior al axilei, ascendent, urmată de plastie în Z și sutură.

O altă tehnică constă, după excizia rombului pilos axilar, într-o grefare liberă a defectului, cu piele recoltată din regiunea abdominală sau fesieră (fig. XL/4); această tehnică, aparent simplă, necesită o anumită experiență și îndemînare.

Leziunile din regiunea axilară, eventual în cazul exciziei rombului pilos axilar, produc defecte care pot fi corectate și prin procedee de rotație sau rotație-translație: 1. excizia leziunii în „limbă de pantof", cu extremitatea liniară situată posterior și extremitatea arcuată, anterior (fig. XL/5). Polul inferior al inciziei liniare se prelungește în jos, apoi puternic arcuat, ridicîndu-se pe peretele posterior al axilei; rezultă un lambou donator, care, prin rotație, acoperă defectul exciziei de necesitate. Lamboul se disecă, se rotează și se suturează. Defectul donator se acoperă printr-o sutură liniară; 2. excizie triunghiulară, cu vîrful triunghiului la peretele posterior al axilei, și baza la peretele anterior (fig. XL/6); polul inferior al bazei va fi prelungit inferior printr-o incizie arcuată, pînă la nivelul coastei 7—8, terminîndu-se la linia axilară posterioară. Această incizie se completează cu cîte o excizie triunghiulară, situată în convexitatea inciziei arcuate, încît, după disecție (obținut prin incizia arcuată), se mobilizează mai ușor, translîndu-se cu o ușoară rotație, pentru acoperirea defectului axilar de necesitate. Defectele triunghiurilor pentru mobilizare se suturează liniar.

Hidrosadenitele inghinoperineale sînt rare, intervenția la acest nivel limitîndu-se la incizie și drenaj, urmate de pansamente, pînă la închiderea leziunii.

În regiunea inghinală apar adenite colectate, care se drenează prin simplă incizie a colecției, eventual sub protecție de antibiotice. Dacă leziunea postincizională se închide greu, infecția fiind înlăturată, se tentează o sutură incompletă, lăsînd un capăt al plăgii nesuturat, prin care se introduce o meșă îmbibată cu vitamina C, albastru de metilen 1% sau alte soluții antiseptice.

Existența unor leziuni inghinale necesită incizia paralelă cu arcada crurală, folosindu-se incizia elipsoidală.

Excizia leziunilor situate în regiunea fesieră se face prin procedee simple (triunghiulare, dreptunghiulare, elipsoidale) urmate de sutură. Dacă defectul excizat nu se poate acoperi, se apelează la procedee de translație-rotație, după tehnicile cunoscute, sau la aplicarea de grefe. Se va evita abordarea planurilor profunde (musculare, aponevrotice), acestea ținînd de domeniul chirurgiei generale.

Scanned with OKEN Scanner

Scanned with OKEN Scanner

CAPITOLUL XX

CHIRURGIA LEZIUNILOR LOCALIZATE LA UNGHII

Unghiile sînt sediul unor procese inflamator-infecțioase sau tumorale, destul de frecvent. În patologia chirurgicală dermatologică, frecvente sînt leziunile infecțioase, panarițiile, mai ales, induse de soluțiile de continuitate — poartă de intrare pentru infecții strepto-stafilococice, micotice, apărute accidental, după manichiură, pedichiură sau la unghiile încarnate (criptonichie).

Panarițiile se incizează după anestezie de contact cu clorură de etil (kelen) sau anestezie locală prin infiltrație circulară la baza degetului. Incizia se face printr-o linie paralelă cu rebordul unghieal, la 3—5 mm distanță de acesta, urmată de drenaj, fără sutură (fig. XL/7).

Criptonichia, contrar opiniei unor specialiști, beneficiază de o cură chirurgicală conservatoare. După anestezia locală, efectuată la baza falangei sau a degetului, se incizează marginile unghieale, pînă la rădăcina unghiei, apoi și repliul. Se electrocauterizează patul unghieal și rădăcina de pe care s-a ridicat porțiunea marginală a unghiei, apoi și repliul unghieal, urmată de pansament. Distrugerea rădăcinii și a patului unghieal, pe marginea unghiei, conservă lama unghieală, fără implicații estetice (fig. XL/8).

Dacă este interesată unghia în totalitate (onixis stafilococic sau streptococic și onicomicozele, în acest caz cu rezerve) se procedează la scoaterea (avulsia) lamei unghieale în întregime, folosindu-se două procedee: 1. incizia mediană a lamei unghieale, urmată de prinderea fiecăreia din marginile incizate, cu o pensă, și decolarea ei de patul unghieal, prin răsucire (fig. XL/9). Se pansează, după controlul hemostazei. Acest procedeu traumatizează patul unghieal pe linia mediană, realizînd, adesea, după refacere, „unghia în cort" (inestetică); 2. se efectuează o decolare a unghiei de pe patul unghieal, cu sonda canelată, orientată cu șanțul spre unghie, printr-o mișcare de translație; se detașează lama unghieală de repliuri și se scoate (fig. XL/10). Se controlează hemostaza și se pansează.

Abordarea chirurgicală a unghiei se face în cazul leziunilor tumorale, osteocondroamele subunghieale, localizate mai ales la degetele plantare. Se excizează parțial sau total unghia, pentru a permite accesul în regiunea subunghieală, apoi se face o incizie, urmată de chiuretarea leziunii, sau excizia ei, după caz. În leziunile sîngerînde restante se suturează cele două margini de incizie, obligatoriu, în axul falangei, sau se aplică un burete cu fibrină (gelaspon), urmată de pansament. Înaintea intervenției este necesară o radiografie de față și profil a falangei, repetată după intervenție, pentru a se evita, în măsura posibilului, rămînerea unor resturi ale condromului, care are caracter recidivant.

Tumorile glomice, situate la nivelul falangelor terminale, subunghieal, comportă același tratament, asociat cu electrocauterizarea leziunii.

În verucile subunghieale, cura chirurgicală înlătură unghia, parțial sau total, pentru electrocauterizarea lor ; dacă este posibil, se evită scoaterea unghiei în întregime, făcîndu-se electrocauterizarea pe porțiunea decupată din lama unghieală, care acoperă suprafața afectată de veruci.

În epitelioamele spinocelulare, melanomul malign sau hemangioendoteliomul malign se impune amputarea falangei degetului într-un serviciu specializat de chirurgie generală sau ortopedică.

Scanned with OKEN Scanner

CAPITOLUL XXI

CHIRURGIA LEZIUNILOR LOCALIZATE LA ORGANELE GENITALE

Leziunile care beneficiază de atitudine chirurgicală, la nivelul organelor genitale, sînt de natură inflamator-infecțioasă sau tumorală. Intervențiile chirurgicale vor fi, relativ, limitate, apelîndu-se la metoda chirurgicală pură, asociată, eventual, cu electrocauterizarea sau chiuretarea.

Organele genitale masculine

Parafimozele, determinate cel mai adesea de infecția sifilitică, traumatisme, iritații chimice se constituie într-o urgență ; temporizarea ei poate determina, uneori, o necroză a glandului, cu complicațiile ce decurg de aici.

Reducerea parafimozei este relativ simplă, dar foarte dureroasă, de aceea necesită o anestezie locală prealabilă, prin infiltrarea penisului circular, la bază, cu xilină 1%, ca și la nivelul cordonului spermatic. Pentru diminuarea edemului prepuțial se administrează (cu 2—3 ore înainte de reducere) un diuretic intravenos (furosemid) sau per oral (furanthril, nefrix, ufrix), și se aplică o pungă cu gheață.

Manevra de reducere se face obligatoriu cu mănuși de cauciuc, pentru evitarea unei infecții sifilitice a medicului. Penisul se ține între index și policele stîng, cu palma aplicată pe corpul penian, în timp ce cu policele, indexul și mediusul drept se presează glandul, pentru evacuarea sîngelui din el, asociată cu o compresiune și o manevră de telescopare în prepuțul edemațiat (fig. XLI/1).

Dacă există un inel de fibroză (parafimoza fiind mai veche de 48 de ore), se procedează la înțeparea prepuțului edemațiat cu un ac, pentru eliminarea limfei din interstițiu, sau secționarea inelului de fibroză (fig. XLI/2) ; dacă se intenționează o secționare mai profundă, aceasta trebuie ghidată de canalul unei sonde canelate (fig. XLI/3), urmată de reducerea parafimozei. Se urmărește hemostaza ; într-o sîngerare mai abundentă, se suturează marginile secționate, planul cutanat cu cel semimucos de fiecare parte a secțiunii, acesta constituindu-se într-un alt procedeu de abordare a parafimozei.

Frecvent, apare și situația inversă : fimoza (mai ales în balanitele cronice, la diabetici, fimoze congenitale, craurozis penian).

Fimozele se rezolvă prin circumcizie (operație relativ simplă), care constă în excizia prepuțului, cu afrontarea tegumentelor peniene la semimucoasa prepuțului conservat în apropierea șanțului balanoprepuțial. După anestezia locală se trasează linia de incizie la nivelul tegumentelor și semimucoasei prepuțului, în 4 puncte, la 90°, pentru a avea reperele necesare în momentul suturii, evitîndu-se o suturare

Scanned with OKEN Scanner

elicoidală. Pe marginea liberă a prepuțului se aplică cîte o pensă Kocher, în cele patru puncte cu care se tracționează : o pensă clamp se aplică la vîrful glandului (fig. XLI/4), apoi se incizează la marginea proximală a pensei clamp, prin secționarea tegumentelor ; se scoate pensa clamp, se decalotează glandul și se incizează circular la 3—5 mm de marginea șanțului balanoprepuțial, pe semimucoasa prepuțului. Se controlează hemostaza, după care se suturează, aplicîndu-se, la început, cîte un fir pe cele patru repere (puse anterior la 90°) ; se suturează obișnuit, firele de reper fiind ancorate pe o pensă tractor. După suturare se aplică un pansament circular, evitîndu-se acoperirea meatului pentru ca pansamentul să nu se îmbibe cu urină. Se aplică o bandă de romplast, plecîndu-se de pe o latură a penisului, trecîndu-se oblic, de partea opusă, apoi circular în jurul pansamentului, revenind de partea opusă în același mod.

Pansamentul se schimbă la 1—2 zile, sau ori de cîte ori va fi nevoie, după o prealabilă îmbibare cu apă oxigenată, pentru a se putea desface, fără tracțiuni asupra firelor de sutură, prinse, adesea, de pansament. Firele se răresc sau se scot, după situație, la 3—6 zile.

Postoperator, apar erecții dureroase, cu sîngerări sau ruperea suturilor. Pentru prevenirea acestora, bolnavul va fi sedat cu bromoval sau bromuri în poțiuni.

Complicațiile care apar sînt : *sîngerarea* (printr-o hemostază neglijentă), *infecția* (datorată unui pansament incorect sau îmbibării acestuia cu urină) ; *tehnica incorectă* (care determină o tracțiune pe tegumentele peniene, cu jenă la erecție, datorită exciziei prea largi a prepuțului, fără păstrarea unei rezerve mai mari de tegument). Tegumentele peniene nu trebuie să apară tensionate după sutură, ci mult relaxate, căci, în momentul erecției, creșterea în dimensiuni a penisului necesită o rezervă de tegumente.

Alte variante ale acestei tehnici constau în păstrarea prepuțului și excizia largă a tegumentului penian (fig. XLI/5), ori efectuarea unor incizii oblice pe tegumente și prepuț, în sens invers (fig. XLI/6), urmate de sutură și pansament ca în tehnica expusă mai sus.

O tehnică de rezolvare, mai simplă, oarecum incompletă, a unei fimoze, constă într-o incizie longitudinală dorsală pe prepuț, ghidată de șanțul unei sonde canelate (fig. XLI/7), urmată de afrontarea planului cutanat cu cel semimucos.

Se poate folosi și o incizie oblică a tegumentului prepuțial, dorsal, de pe linia mediană spre lateral, și o contraincizie pe semimucoasa prepuțială, plecînd din același punct de pe marginea liberă a prepuțului, în sens invers (fig. XLI/8) ; se suturează planul cutanat cu cel semimucos.

Un fren scurt și gros, care împiedică decalotarea corectă, cu o igienă deficitară (sursă de infecții balanoprepuțiale), se rezolvă chirurgical relativ simplu, electrocauterizîndu-se frenul, sîngererarea fiind foarte redusă. Dacă sîngerarea este importantă, sau nu poate fi stăpînită, se pun fire de afrontare separat pe prepuț și separat pe gland.

Tumorile chistice situate pe scrot și teaca penisului se rezolvă relativ simplu, prin incizii liniare, urmate de enuclearea completă a tumorii chistice și sutură.

Tumorile proliferative benigne și maligne, situate pe prepuț, beneficiază, în general, de circumcizie ; în alte localizări, se efectuează tratamentul diferențiat chirurgical, electrocauterizarea sau chiuretarea, după caz.

Condilomatoza acuminată sau vegetațiile veneriene, situate la nivelul mucoaselor și semimucoaselor, se distrug prin procedeul chimioterapic cu podofilină (procedeu nesîngerînd, nesclerozant, necicatriceal). La tegumente, dacă procedeul

Scanned with OKEN Scanner

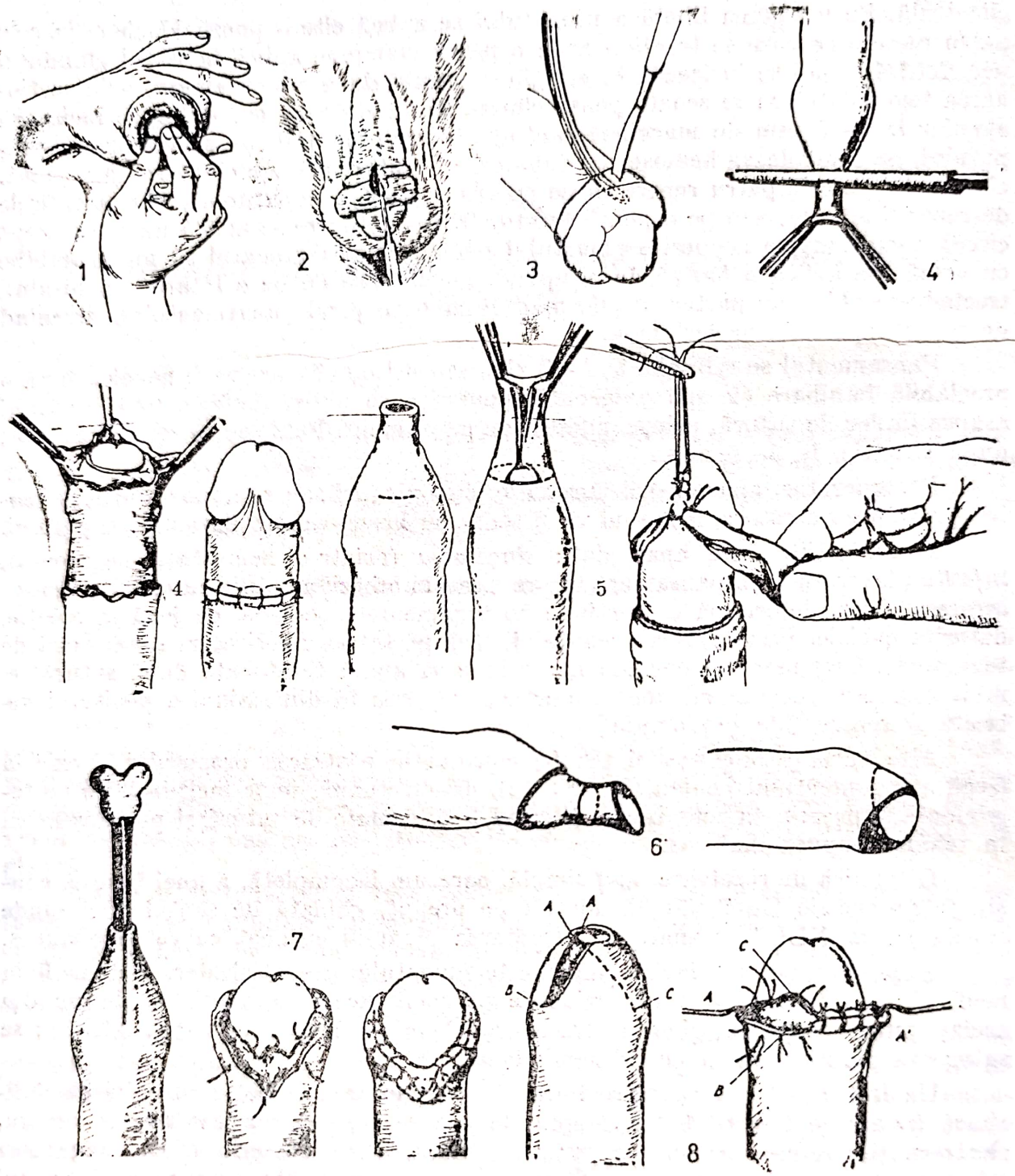

Fig. XLI

chimioterapiei locale de contact se dovedește a fi insuficient, se procedează la electrocauterizarea sau chiuretarea leziunilor.

Leziunele vegetante, situate la nivelul orificiului prepuțial, care duc la strîmtorarea sa, beneficiază de circumcizie, ca și în cazul condilomatozei acuminate gigante (Buschke-Löwenstein).

În afecțiunile molluscum pendulum, cornul cutanat etc. se aplică procedeul electrocauterizării.

Molluscum contagiosum se chiuretează, se aplică alcool iodat și se electrocauterizează.

Condilomatoza acuminată gigantă Buschke-Löwenstein necesită, adesea, electrocauterizarea largă, eventual cu plastie, mergînd pînă la amputație parțială sau chiar emasculare.

În epitelioamele glandulopreputiale neinvazive se adoptă metoda chirurgicală, electrocauterizarea sau metode combinate, în funcție de situație. Depistarea tendințelor invazive se face prin metoda penopneumografiei, comunicată de autor la Congresul Național de Dermatologie din București, în 1980. În melanomul malign și invazia epiteliomatoasă a penisului, care necesită amputația parțială sau emascularea, pacientul va fi îndrumat spre o secție de chirurgie generală, urologie, chirurgie oncologică.

Organele genitale feminine

Condilomatoza acuminată la nivelul organelor genitale feminine beneficiază de aplicarea de podofilină la nivelul mucoaselor și semimucoaselor. Răspunsul terapeutic la mucoase și semimucoase este favorabil. La tegumente se folosesc cristale de nitrat de argint, permanganat de potasiu (pulbere), acid fenic (carbolic), chiuretarea sau electrocauterizarea. Metoda chirurgicală, vulvectomia, nu este eficientă decît în condiloamele gigante, rebele la tratament; intervenția nu pune probleme deosebite de tehnică, dar este mutilantă și neindicată. Afecțiunile premaligne (boala Bowen — eritroplazia — boala Paget, craurozisul vulvar, leucoplazia vulvară și vaginală) sau afecțiunile maligne (carcinomul spinocelular, melanomul) necesită excizia chirurgicală sau electrocauterizarea, metode aplicate diferențiat, condiționate de întinderea leziunilor. Se excizează placardul lezional, aplicîndu-se diverse procedee de plastie, sau electrocauterizarea largă a leziunilor, urmate de o vindecare „per secundam".

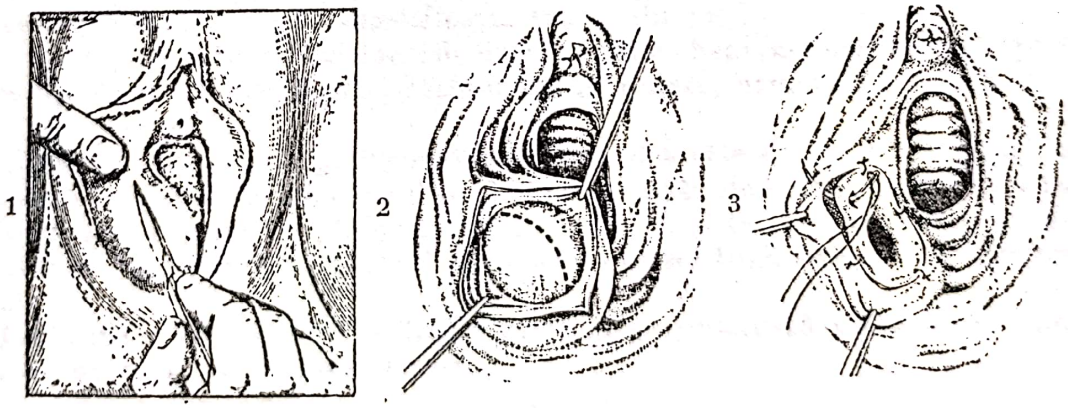

Fig. XLII

În procesele inflamator-infecțioase (bartolinita sau chistul glandei Bartholin) se efectuează incizia și drenajul colecției purulente (determinată de bacilul coli, gonococ sau alți germeni). Se incizează în lungul labiei, cuprinzîndu-se polii colecției, cu un drenaj eficient (fig. XLII/1). Dacă colecția nu este maturizată, se elimină leziunea printr-o incizie largă, urmată de enuclearea glandei și sutură. Aceeași tehnică se aplică și în cazul chisturilor, skenitelor sau abceselor periuretrale. Dacă

intervenția a fost făcută corect, fără deschiderea colecției sau chistului, se capitonează cavitatea, urmată de sutură la planurile superficiale de incizie (fig. XLII/2).

Dacă colecția a fost incizată și trenează, se suturează marginile planurilor de incizie, cu păstrarea cavității evacuate ca plan superficial (marsupializare) (fig. XLII/3).

Leziunile tumorale vegetante (molluscum pendulum etc.) necesită electrocauterizarea bazei pediculului de implantare. Ablația chirurgicală, mai puțin utilizată, se face printr-o excizie eliptică a bazei de implantare, urmată de sutură.

Melanomul malign situat la acest nivel va fi îndrumat la serviciul de chirurgie generală, ginecologie sau chirurgie oncologică.

Scanned with OKEN Scanner

Scanned with OKEN Scanner

CAPITOLUL XXII

CHIRURGIA LEZIUNILOR SITUATE LA MUCOASELE CAVITĂȚII BUCALE

Leziunile, care apar în diverse afecțiuni ce interesează mucoasa bucală, și pot fi operate, sînt de dimensiuni mici; chirurgul stomatolog (maxilo-facial) intervine dacă leziunile sînt de dimensiuni mari sau extinse în suprafață. Chirurgul dermatolog face biopsii în diferitele porțiuni ale mucoasei bucale și extirpă în întregime unele leziuni cu ajutorul electrocauterului; această metodă produce necroză; după eliminarea ei rămîne o ulcerație care se vindecă greu. Excizia chirurgicală, urmată de sutură, permite controlul hemostazei și vindecarea „per primam".

Ablația unei leziuni tumorale pe mucoasa jugală și a buzelor se face prin:

— excizie elipsoidală urmată de sutură dacă leziunea nu depășește 1—1,5 cm;

— excizie triunghiulară urmată de sutură în Y, pentru leziunile de 1,5 — 2,5 cm;

— deschiderea leziunilor chistice se face printr-o simplă incizie, eliminîndu-se, în același timp, glandele heterotope acinoase, pentru evitarea refacerii chistului și suturarea liniară.

Leziunile situate pe mucoasa limbii se extirpă astfel:

— leziunile situate pe fața dorsală și ventrală a limbii se excizează elipsoidal, urmate de sutură; dacă sînt mai voluminoase (angioame sau limfangioame) limba se micșorează fără a afecta mastificația sau vorbirea;

— leziunile situate pe laturile limbii (tumori benigne, leucoplazii, epitelioame spinocelulare) se excizează prin secțiuni triunghiulare, urmate de sutură, cu vindecarea „per primam".

Leziunile situate pe planșeul bucal (mai ales cele de tip leucoplazic) se excizează, dacă nu depășesc diametrul de 1,5 cm, urmate de sutură liniară sau în Y.

Leziunile situate pe plafonul bucal (palatul) și la nivelul mucoasei gingivale se excizează cu bisturiul, fără a fi suturate, excizia fiind urmată de electrocauterizare.

Leziunile de la nivelul stîlpilor palatini se excizează chirurgical, hemostaza obținîndu-se prin electrocauterizare.

PARTEA a III a

METODE COMPLEMENTARE ÎN CHIRURGIA DERMATOLOGICĂ

Specialiștii dermatologi au utilizat, înaintea bisturiului clasic, o serie de procedee pentru tratarea afecțiunilor dermatologice, considerate ca metode complementare ale chirurgiei (unele), sau ale dermatochirurgiei, precum : termocauterizarea, electrocauterizarea, diatermocauterizarea, electroliza, scarificația, chiuretajul, chimiocauterizarea, crioterapia. O nouă achiziție terapeutică este **laserul.**

Cunoașterea corectă a dispozitivelor și metodelor de aplicare a acestor procedee (singular, concomitent sau consecutiv celor de chirurgie clasică, cu bisturiul) este necesară și obligatorie pentru instruirea oricărui dermatolog, ca și a specialiștilor din domeniul chirurgiei.

CAPITOLUL XXIII

SCARIFICAȚIA

Scarificația este o metodă chirurgicală practicată prin incizii, mai mult sau mai puțin profunde, executate în toate sensurile, pe suprafața interesată : se face o secționare fină, o fragmentare a leziunii, care antrenează îndepărtarea sa, iar prin cicatrizare secundară consecutivă, o diminuare sau o distrugere a leziunii.

Ca instrumentar se folosește scarificatorul Brocq, format din 16 lame (demontabile), care se pot curăța și steriliza (efectuîndu-se, concomitent, 16 incizii), sau scarificatorul Vidal, format dintr-o singură lamă ; scarificatoarele sînt reglabile, permițînd modificarea profunzimii inciziei, după necesități. Scarificatorul este acționat de un resort format din lamă din oțel, a cărei distensie impinge lamele tăioase. În lipsa acestora, se poate folosi un bisturiu chirurgical sau o lamă de ras.

Metoda este sîngerîndă, în scarificațiile mai profunde, și nu necesită o anestezie locală prealabilă ; sînt necesare un număr mare de ședințe, condiționate de întinderea leziunii, acestea efectuîndu-se la interval de 10 — 15 zile. Poate determina

Scanned with OKEN Scanner

infecții, fiind necesară aplicarea de substanțe antiseptice, sau antibiotice ; aplicarea pe față determină inconveniente de ordin estetic.

Metoda, acum desuetă, se folosea în tratamentul lupusului tuberculos, acneea cheloidiană a cefei, mai rar în acneea rozacee sau în cuperoză. În prezent, este folosită, rareori, în ulcerele cronice de gambă, la scoaterea tatuajelor (asociată, în acest caz, cu chimiocauterizarea cu permanganat de potasiu pulbere fină) sau pentru corectarea unor leziuni sau cicatrici inestetice, cicatricele rezultate fiind suple și fine. Nu se utilizează la subiecții cu tendință la formarea de cheloide.

Scanned with OKEN Scanner

Scanned with OKEN Scanner

CAPITOLUL XXIV

CHIURETAREA

Chiuretarea (răzuirea) este o metodă chirurgicală sîngerîndă, care urmărește îndepărtarea țesuturilor prin raclare sau răzuire mecanică; se îndepărtează țesuturile cu o lamă ascuțită tăioasă, care răzuiește suprafața lor.

Instrumentele folosite în acest scop sînt chiureta Volkmann (fig. VII/1) și chiureta Récamier (fig. VII/2).

În lipsa instrumentarului adecvat (chiuretele) se poate face o improvizație, constînd în prinderea unei lame de ras într-o pensă Kocher. Aceste instrumente vor fi bine ascuțite, periodic sterilizate la pupinel, înainte de întrebuințare.

Necesită anestezie locală a regiunii chiuretate, chiuretarea efectuîndu-se prin mișcări alternative de tragere, cu chiureta aplicată pe suprafața interesată.

Leziunile papilomatoase, verucoase, cu consistență moale, se chelenizează pentru a deveni rigide și a opune o rezistență mai mare la manevra de chiuretare.

Metoda este sîngerîndă, cu sîngerare difuză, necesită un instrumentar ușor de procurat. Toaleta incorectă a regiunii, postoperator, poate favoriza infecții care pot fi prevenite prin aplicarea de permanganat de potasiu pulbere, substanțe antiseptice sau antibiotice.

Se utilizează în papiloamele superficiale, molluscum contagiosum, condiloamele acuminate, veruci, ulcerații cronice granulate exuberant etc.

Scanned with OKEN Scanner

CAPITOLUL XXV

DERMABRAZIUNEA

Dermabraziunea este o metodă de răzuire a tegumentelor (sau/și mucoaselor), cu ajutorul unor dispozitive sau materiale abrazive, care aplatizează discontinuitățile de relief ale suprafețelor.

Se obține aplatizarea prin eroziuni mecanice (rareori ulcerații), care, după epitelizare, înlătură discontinuitățile de relief, sau îndepărtează leziunile superficiale, care interesează epidermul.

Dermabraziunea utilizează șmirghel de siliciu pe suport de hîrtie sau textil (glaspapir), cu diverse granulații, care, în prealabil, se sterilizează, sau o aparatură specială, formată din : a) **electromotor** utilizat în stomatologie, sau dispozitivul Unitului dentar de perete (fig. IX/1) (care dezvoltă între 750—20 000 turații minut) ; b) **brațul Doriot** (cu lungimea de 1,5 m, cu mobilitate mare în toate planurile, avînd un sistem de transmitere a turațiilor electromotorului) ; c) **piesa de mînă** la care se cuplează ;d) **frezele** (de diverse tipuri (fig. IX/2), utilizate în stomatologie sau construite special pentru dermabraziune dermatologică, perii de oțel (fig. IX/3) sau pietre abrazive—polizoare) ; e) **pedala de comandă și reglaj** (acționată cu piciorul ; are un buton de pornire, pedala permițînd reglarea turației, 4 trepte înainte și 4 trepte înapoi).

Metoda necesită anestezia regiunii; antebrațul operatorului va fi sprijinit pe un suport fix, rezistent.

Dermabraziunea se execută prin mișcări cît mai fine, în straturi succesive (ca o „rîndeluire"), pentru a nu provoca leziuni depresionate sau ulcerații.

Dermabraziunea se folosește de șmirghel aplicat pe un suport solid, pentru a se obține o suprafață netedă, evitînd distrucția inegală a țesuturilor și exercitînd o presiune constantă asupra suportului de șmirghel și tegumetelor. După operație se face lavajul plăgii cu apă oxigenată, pentru îndepărtarea resturilor de țesut și a particulelor minerale desprinse de suportul textil sau hîrtie.

O variantă a metodei clasice de dermabraziune este „mini-planina" sau „minidermabraziunea", efectuată cu dispozitive ce dezvoltă turații mari (între 60 000 — 250 000), cum este turbina de la Dentior 5 ; se folosește numai pentru suprafețe mici, într-un timp limitat de maximum 1 — 2 minute, repetate după o pauză de 5 minute pentru răcirea turbinei.

După dermabraziune se poate aplica un pansament steril, înlocuit după minimum 5 zile, un pansament cu pomadă epitelizantă cu antibiotice sau sulfamide (Sulfamylon), ori pudrajul cu antibiotice a suprafeței lezate. Pansamentul de protecție nu trebuie să atingă suprafața sîngerîndă ; se formează o crustă cu epitelizare estetică.

Pansamentul „suspendat“ constă în badijonarea cu mastisol (Galifix) a suprafeței tegumentelor din jurul plăgii „rîndeluite“, pe care se lipesc comprese rulate sau suluri legate cu ață, confecționate și sterilizate în prealabil ; peste acestea se aplică compresa sterilă de tifon, plaga rămînînd fără contact direct cu pansamentul. Pansamentul rămîne cîteva zile, pînă la maturizarea crustei. Pentru îndepărtarea estetică a crustei și evitarea fracturării crustei, cu posibilitatea infectării la îndepărtarea pansamentului „suspendat“, se aplică o pomadă epitelizantă, cu antibiotice sau sulfamide.

Efectuarea dermabraziunii fără sprijinirea antebrațului operatorului pe un corp fix, rezistent, sau mișcarea suprafeței pe care se face dermabraziunea determină inegalități ale suprafeței „rîndeluite“ sau „scăparea“ în profunzime a frezei, cu apariția unor ulcerații, interesarea unor formațiuni anatomice (vasele, nervii, mușchii etc.).

Dermabraziunea mai profundă determină, în special la față, o sîngerare importantă ; în acest caz, după terminarea operației se aplică o compresă sterilă îmbibată în adrenalină, care va fi îndepărtată după 1 — 3 ore.

Resturile de siliciu, ale hîrtiei abrazive (șmirghelului), dacă nu se face o spălare corectă cu apă oxigenată a plăgii, sînt incluse în crustă și se elimină o dată cu aceasta.

Dermabraziunea nu necesită o aparatură costisitoare, permite aplatizarea inegalităților cutanate, de obicei sechelare, refacerea relativ uniformă și estetică a epidermului; tehnica de lucru este fină și minuțioasă, contraindicată relativ pentru leziunile pigmentare, deoarece aspectul pigmentar al leziunii revine. Uneori apar modificări pigmentare (hipo- sau hiper-) la nivelul țesuturilor „rîndeluite“, comparativ cu țesuturile înconjurătoare, datorate adesea expunerii rapide la soare, după cicatrizarea plăgii. Dermabraziunea este indicată pentru înlăturarea cicatricelor deprimate (acnee, varicelă, zona zoster) sau hipertrofice fibroase (mai puțin cazul celor cheloidiene, care se refac, adesea, rezultînd leziuni mai mari), a tatuajelor accidentale sau voite, la verucile seboreice, cheratozele actinice, lichenul amiloid.

Este contraindicată la pacienții cu tulburări de coagulare sanguină, sau care prezintă leziuni infectate în apropierea teritoriului supus dermabraziunii.

Se evită efectuarea pe regiuni foarte mobile și periculoase (pleoapele, mai ales cele superioare).

Scanned with OKEN Scanner

Scanned with OKEN Scanner

CAPITOLUL XXVI

CAUTERIZAREA

Cauterizarea, metodă terapeutică prin care se obține distrugerea țesuturilor normale sau patologice, folosește diverse procedee : a) chimice (chimiocauterizarea) ; b) fizice calorice : frigul (criocauterizarea), căldura (termocauterizarea) ; c) curentul electric : de înaltă frecvență (diatermocauterizarea) sau continuu (galvanocauterizarea); d) razele luminoase (laser).

Cauterizarea determină modificarea stării biotice a țesuturilor; dacă agentul cu care se efectuează cauterizarea este mai agresiv, mai concentrat, acționează mai mult timp, are temperatura mai crescută sau mai scăzută, după caz, produce distrugerea și necrozarea acestora.

Chimiocauterizarea

Chimiocauterizarea determină distrugerea țesuturilor; cu ajutorul unor substanțe chimice, sub diverse forme farmaceutice (cristale, soluții, pomezi etc.), în diverse concentrații. Chimiocauterizarea nu face parte, în mod expres, dintre metodele de terapie chirurgicală ci, mai curînd, din cele medicamentoase, cu aplicare locală.

Acidul acetic este o substanță lichidă, miscibilă cu apă, alcool, glicerină, eter, tetraclorură de carbon ; în concentrație de 5%, are efecte bactericide ; în soluție 1%, se utilizează în infecțiile cu bacil piocianic ; acidul acetic este folosit ca antipruriginos.

În soluții concentrate 96% realizînd acidul acetic glacial, este caustic, produce necroza superficială a straturilor epidermului sau a celor profunde, în funcție de durata și frecvența aplicării sale.

Acidul azotic este un acid anorganic puternic, care fumegă în aer ; are efect caustic superficial. Se aplică sub formă concentrată (acid azotic, fumans). Este folosit în terapia papiloamelor, verucilor ; după aplicare determină formarea unei cruste gălbui.

Acidul clorhidric este un acid puternic, sub formă lichidă ; în concentrații de 10%, sau mai mari, este caustic și se utilizează pe cale externă.

Este rareori folosit pentru efectele sale caustice ; după aplicare produce o crustă albicioasă, uneori cu formare de vezicule.

Acidul cromic se prezintă oficinal ca trioxid de crom (anhidrida cromică), sub forma unor cristale roșii purpurii sau pudră granulară ; este ușor solubil în apă, în contact cu apa transformîndu-se în acid cromic. În contact cu substanțele organice uscate, explodează ușor. Se folosește în soluții apoase, 5—10%, ca bactericid

puternic, iar în concentrații de 20—30% sau mai mari (pînă la 50% — rareori folosite) are efect necrozant.

Se folosește cu precauție, numai de medic, deoarece produce ulcerații și necroze; inhalarea sa dă fenomene secundare grave.

Un port-tampon cu vată se înmoaie în soluția preconizată pentru utilizare și se aplică pe leziunile respective; în cîteva zile apare necroză cu crustă negricioasă, care se detașează; aplicarea îndelungată sau repetată determină ulcerații cronice, uneori cu caracter aton.

Se folosește pe leziunile tumorale mici (papiloame, veruci, molluscum, cheratoze senile) sau pe leziunile mucoasei bucale (la condiloamele acuminate — cu prudență).

Acidul fenic (fenol, acid carbolic) este un compus aromatic, hidroxilat, format din cristale incolore, cu miros aromatic caracteristic; este solubil în apă, alcool, cloroform, eter, glicerină, petrol, uleiuri, benzen. Lichefiat, conține fenol cu 10% apă distilată. Cristalele sînt higroscopice.

În concentrații mari, soluția de fenol precipită proteinele, iar în concentrații mai slabe produce denaturarea proteinelor, fără coagularea lor, penetrînd în țesuturi, uneori pînă la terminațiile nervoase, avînd o acțiune anestezică. Fenolul are acțiune bactericidă în concentrații mici, iar în concentrații mari — caustică.

Aplicat pe piele produce o peliculă albă de proteină precipitată, cu halou eritematos; treptat, pelicula albă dispare, suprafața respectivă devenind roșie. Ulterior, dacă concentrația a fost mare sau a fost aplicat un timp mai îndelungat, determină necroză, cu cruste brune, eventual gangrenă.

Pentru efectul său caustic, se folosește fenolul ca atare (dizolvat în 10% apă distilată), sau în alcool (tot 10%).

Un port-tampon cu vată, înmuiat în fenol, se aplică pe leziunile necesar a fi cauterizate (veruci plane, papiloame, veruci seboreice, șancru moale etc.).

Acidul lactic se prezintă sub formă de cristale, solubile în apă, alcool, furfurol, insolubile în cloroform, petrol eterat.

Se folosește în soluție 30—80%, pentru cauterizarea verucilor plane, verucilor vulgare, papiloamelor, țesutului de granulație exuberant, țesuturilor ulcerate tuberculoase, mai ales la nivelul cavității bucale.

Acidul pirogalic (pirogalol) este un trihidroxibenzen sub formă de pulbere cristalină, albă, fără miros, solubilă în apă și solvenți organici. Are efecte fungicide și reductoare puternice; este toxic, renal și hematic, recomandîndu-se pe suprafețe mici.

Se folosește în tratamentul psoriazisului, eczemelor, seboreei, acneii, lupusului eritematos, tricofiției, în unguente 5—10%, determinînd o colorare în brun a tegumentelor pe care a fost aplicat, efectele cauterizante obținîndu-se în concentrații de 10—20%.

Acidul salicilic este o pulbere albă, cristalină, cu gust dulceag sau acru, fără miros (dacă este obținut pe cale sintetică), slab solubil în apă, solubil în alcool sau în solvenți organici (cloroform, eter, benzen, ulei de terebentină, glicerină).

Este foarte iritant, pe tegumente și mucoase avînd proprietăți cheratoplastice în concentrații de 1—2%, cheratolitice, antimicrobiene 2—10%; peste 10% are efecte caustice, folosindu-se pentru chimiocauterizarea verucilor, sau peeling al feței, trunchiului, în acneele rebele; are efecte antifungice și antiseptice reduse.

Se aplică sub formă de pulbere pe condiloamele acuminate, după chiuretarea sau secționarea pediculului cu bisturiul sau foarfecele.

Scanned with OKEN Scanner

Acidul sulfuric este un lichid cu miros specific, foarte coroziv, cu mare afinitate pentru apă ; este un caustic puternic, care se aplică, uneori, ca atare, concentrat, cu mare prudență, sau în diluții. După aplicare determină o crustă brună, negricioasă, care se elimină, producînd adesea cicatrici inestetice.

Acidul tricloracetic este o pulbere cristalină incoloră, solubilă în apă, eter, alcool, cu efecte caustice în concentrație peste 30% ; este foarte higroscopic și acționează prin exicarea celulelor cu care vine în contact ; nu produce cicatrice și depigmentări, dacă este utilizat corect ; în concentrații 30—50% se utilizează, pentru efectul antipruriginos, în afecțiunile cronice, lichenificate, aplicat prin badijonare, iar în concentrații mai mari, sau un timp mai îndelungat, are efecte caustice, necrozante, determinînd o escară albicioasă, urmată de o crustă brună.

Pentru aplicare se procedează astfel : 1. se *degresează pielea* din regiunea afectată, cu alcool sau cu eter ; 2. se *badijonează* sau se pensulează regiunea interesată (soluția 33% este sensibil asemănătoare ca efect cu soluția 50%) ; 3. după apariția unei colorații albe, *se pudrează* zona cu talc sau se aplică un pansament (la față, se recomandă renunțarea la aplicarea pansamentului) ; 4. se formează *o crustă brună* în cîteva zile, care se detașează spontan după 8—10 zile. Nu se detașează forțat crusta, deoarece apar cicatrici inestetice.

Aplicarea repetată, zilnică, duce la necroze profunde.

Se folosește în neurodermite, veruci plane, foliculite, xantelasmă, chisturi sebacee, acnee pustuloasă, eczeme lichenificate, cheloide recente, peladă, lupus eritematos.

Efectele caustice se contracarează cu carbonat de sodiu (sodă de rufe).

Arsenicul a fost utilizat în tratamentul sifilisului, psoriazisului, în leucemia mieloidă cronică, în anemii secundare, ca tonic.

În administrare locală, are efect caustic superficial ; în trecut a fost folosit în terapia epitelioamelor. Este o terapie desuetă.

Ciclofosfamida (comercializată sub numele de Endoxan, Cytoxan, Procytox, Sendoxan) este o substanță alchilantă, care eliberează „in vivo" derivați de cloretilamină activă, mai ales la nivelul țesutului neoplazic, bogat în fosfataze și fosfamidaze.

În administrare generală, produce alopecia reversibilă a scalpului. În administrare locală, pentru efecte chimiocauterizante, se utilizează în asociere cu colchicina și metotrexatul, fiecare în concentrație de 0,25%.

Clorura de zinc este o sare de zinc, solubilă în apă, alcool, glicerină și acetonă.

Are efecte deodorante, dezinfectante, antiseptice, astringente.

Se folosește mai mult în stomatologie, în soluții de 1—2%, pentru piele, și de 0,2—0,5%, pentru badijonarea leziunilor herpetice din mucoasa bucală sau nazală, acționînd numai asupra țesuturilor fără strat protector cornos ; se utilizează și în aftele recidivante, rebele la tratament.

Concentrațiile de 5—10% sînt caustice.

Colchicina este o substanță extrasă din Colchium autumnale (brîndușa de toamnă), aflată și la noi în țară. Este un alcaloid sub formă de pulbere galben-deschisă, solubiă în apă, eter, benzen.

Este un antigutos, administrat pe cale generală ; are efecte antimitotice (toxic mitotic), administrat general și local, intervenind ca inhibitor în metafază, atît la celulele normale cît și la cele patologice.

Se utilizează în soluție uleioasă 0,5% în condiloamele acuminate, uneori cu rezultate mai bune ca acele date de podofilină. Este eficientă și în tratamentul bazalioamelor incipiente, mai puțin eficientă în verucile seboreice, cheratoza senilă sau cheratoacantoame. Eficiența este nulă în spinalioame. Derivații colchicinei —

Scanned with OKEN Scanner

demecolcina (colcemid) se utilizează în concentrație de 0,3—0,5%, iar omaina (colchamina), în concentrație de 0,3—1%; acestea sînt mai puțin toxice pe cale generală și la fel de eficiente în administrarea locală, sub formă de unguent; un alt derivat al colchicinei — comercializat sub numele de Thio-colciran — are efecte similare în administrarea locală, în concentrație de 2,5%.

Administrarea generală poate produce alopecia scalpului.

5-fluoro-uracilul (comercializat sub numele de Efudix, Fluril, Fluracid, Fluro Uracil) se prezintă sub formă de cristale, care sublimează la 190°—200°. Se utilizează în mod curent ca agent antineoplazic. Se află sub formă de unguent 5%, folosit în pansamente ocluzive, eficient mai ales în bazalioamele incipiente, cheratozele senile, verucile seboreice, cheratoacantoame.

Acțiunea sa se exercită prin interferența în sinteza acizilor nucleici.

Metotrexatul se comercializează sub formă de comprimate de 2,5 mg, fiole cu substanță uscată de 5, 50 și 500 mg metotrexat sau soluție injectabilă de 5 sau 50 mg.

Se utilizează în leucemii acute, mai rar în limfosarcoame, reticulosarcoame, melanosarcoame, simpaticoblastoame, iar în dermatologie, în psoriazis, în ultimul timp din ce în ce mai rar (pentru dezavantajele prezentate de efectele secundare, comparativ cu avantajele reduse).

A fost utilizat în chimiocauterizare în concentrație de 0,5%, sau în asociere cu colchicina, fiecare în concentrație de 0,25%, avînd acțiune sinergică, aditivă.

În dermatologie, se folosește în bazalioame, cu rezultate mai modeste în cheratozele senile sau în verucile seboreice, cheratoacantoame, cu rezultate nule în epitelioamele spinocelulare.

Nitratul sau azotatul de argint este o sare solubilă în apă, sub formă de cristale incolore, cu efecte antiseptice, astringente și caustice, în funcție de concentrațiile în care este utilizat, ca și de durata aplicării sale. Este precipitat de cloruri, încît acțiunea sa este contracarată de spălarea cu soluții de clorură de sodiu (ser fiziologic).

Se utilizează în concentrații slabe, pentru efectul antiseptic și astringent, în eczemele zemuinde, microbiene sau micotice. Pentru efectele caustice sînt necesare concentrații peste 10%, cristale, sau forma tipizată de creioane. Aplicarea sub formă de cristale sau pastă, soluții, în concentrații de 10—20%, are efect caustic pe mucoase și țesuturi, iar concentrațiile de 0,01 — 10% au efect antiseptic și astringent.

Preparatele în concentrații crescute, cu efect caustic, determină escare albe, care, apoi, se înnegresc prin reducerea argintului la lumină. Arsurile produse sînt superficiale, fără a determina fenomene toxice generale. Culoarea neagră a țesuturilor pe care s-a aplicat azotatul de argint dispare treptat, spontan.

Forma cristalină necesită manipularea cristalelor cu prudență, cu o pensă sau cu tifon.

Se folosește, în scop caustic, pentru cauterizarea burjonilor, la ulcerațiile cronice burjonate intens, exuberante, la veruci, condiloame acuminate, eczeme zemuinde; se poate utiliza pentru stimularea epitelizării ulcerațiilor atone, în fistule, eroziuni sau pe leziunile mucoaselor. Aplicarea excesivă împiedică epitelizarea. După aplicare se poate face un pansament uscat.

Lactatul de argint este o sare simplă de argint, ionizabilă; se prezintă ca o pulbere cristalină, solubilă în apă. Se utilizează, ca și nitratul de argint, în concentrații de 1‰—1%.

Scanned with OKEN Scanner

Permanganatul de potasiu este un agent oxidant, care eliberează oxigen atomic, cu formare de oxid de mangan. Se prezintă sub formă de cristale violete, cu luciu metalic, ușor solubile în apă.

Se folosește în concentrații de 1/5 000—1/10 000, ca antiseptic, dezinfectant, astringent, distructiv al veninului de șarpe, pentru spălături gastrice în ingesta de alcaloizi, barbiturice sau alte substanțe care se inactivează prin oxidare.

Aplicarea sub formă de cristale pe tegumente sau mucoase, umezite în prealabil sau zemuinde, are efect caustic; determină formarea unei cruste superficiale, utilizîndu-se mai ales pentru detatuări sau chimiocauterizarea unor leziuni superficiale, mai întinse.

Podofilina este un extract vegetal, obținut din rădăcina plantei Podophyllum peltatum; are ca principii activi podofilotoxina, peltatina (alfa și beta, ca derivați lactamici); numită rășină de podofillum sau podofilină. Este solubilă în apă, alcool, cloroform, acetonă, acid actic glacial.

În doze mici, pe cale generală, are efecte cataractice (purgative); în doze ușor crescute, are efecte toxice generale.

În aplicații locale are efect citotoxic, prin alterarea gravă a citoplasmei și nucleului, mai ales a celulelor aflate în diviziune mitotică, ori cu aspecte mitotice anormale.

Se utilizează sub formă de soluții uleioase sau alcoolice, în diverse concentrații (5—30%), în tratamentul condiloamelor acuminate, carcinoamelor cutanate în stadiile incipiente, mai eficiente în cazul în care leziunile cu soluții de continuitate sînt prezente. În veruci este eficientă, uneori, după îndepărtarea stratului cornos, prin decapare chimică sau fizică. În aplicațiile pe semimucoasa prepuțului sau glandului la bărbații necircumciși poate produce fimoze cu balanite iritative chimice. Uneori se aplică în pastă Darier, metodă care nu totdeauna dă rezultate satisfăcătoare.

Se aplică, pe condiloamele acuminate, situate pe mucoase sau semimucoase, în soluție alcoolică sau uleioasă, cu ajutorul unui port-tampon sau a unei pensule fine, după care se acoperă leziunea cu vată sau tifon, pentru a nu veni în contact două suprafețe; după 3—5 ore se face o spălătură cu apă caldă și săpun, apoi spălături de 4—6 ori pe zi, cu apă și săpun, ori băi prepuțiale sau spălături vaginale cu soluție de permanganat de potasiu 1/5 000. Obligatoriu, pentru pacienții necircumciși, se recalotează glandul, după fiecare baie, în caz contrar, apărînd parafimoza.

Efectele podifilinei sînt slabe pe tegumente, în condiloamele acuminate sau veruci, papiloame, dacă substanța nu este aplicată repetat, rămînînd în contact cu leziunea o perioadă mai îndelungată.

Efecte foarte bune se obțin în tratamentul cheratozelor senile ale feței; după 3—4 zile, dacă suprafața pe care s-a făcut badijonarea este mare sau dispusă în jurul regiunii orbitare, apare o congestie a conjunctivelor palpebrală și bulbară, cu lăcrimare, fotofobie și senzația de corp străin, fenomene care dispar spontan în cîteva zile; la nevoie se pot face onctiuni cu unguent cu triamcinolon, fluocinolon sau fluocortolon; în cazurile mai deosebite se poate apela la o cură scurtă de corticoizi, general.

Verucile vulgare, aflate pe palme sau plante, necesită o abraziune cu bisturiul, chiureta sau dermabrazorul, urmată de aplicarea de podofilină, care va fi îndepărtată prin spălare cu apă și săpun, după 24 de ore.

Verucile seboreice de pe trunchi beneficiază de același tratament cu podofilină 25%, precedată de aplicarea de cheratolitice (acid salicilic de 10—15%), care are și efecte chimiocaustice.

Scanned with OKEN Scanner

Pe carcinoame, mai ales cele de tip bazal, eventual erodate sau ulcerate se aplică soluția de podofilină, însă recidivele sînt frecvente. Aplicarea se repetă zilnic, sau la cîteva zile interval, pînă la distrugerea leziunii.

Rezorcina este un fenol polihidroxilic, sub formă cristalină, incoloră, ușor solubilă în apă, alcool, solvenți organici. Se folosește pentru efectul antifungic, antimicrobian, cheratolitic, antipruriginos, iritant local, sub forma de loțiuni sau unguente 2—10%, utilizată în psoriazis, dermatite seboreice, eczeme cronice, acnee, micoze, afecțiuni pruriginoase. În administrare generală are efect fotoprotector. În concentrații peste 10%, pînă la 20—25%, sau chiar 50%, are efect caustic, folosindu-se la chimiocauterizare rareori, mai frecvent ca agent exfoliant.

Sulfatul de cupru sau sulfatul cupric, numit și piatră vînătă, este hidratat cu 5 molecule de apă prezentîndu-se sub formă de cristale triclinice, albastru-închis, granule cristaline albastre sau pulbere. Este solubil în apă, insolubil în alcool.

Are întrebuințări, ca substanță fugicidă, în agricultură, în concentrații de 0,2—0,4% și în medicină ; în concentrații de 10—25%, se folosește în cauterizarea șancrului moale, după anestezie prealabilă. În administrare generală are efecte vomitive.

În dermatologie se utilizează pentru efectele caustice, ca și nitratul de argint.

Crioterapia

Crioterapia, metodă terapeutică nesîngerîndă, conduce la obținerea unor rezultate terapeutice, în anumite afecțiuni, prin utilizarea refrigerării țesuturilor.

Crioterapia folosește, în general, 3 modalități de obținere a refrigerării cu : clorură de etil (chelenul) ; bioxidul de carbon lichid aflat sub presiune; zăpada carbonică și azotul lichid.

Clorura de etil determină refrigerație de slabă intensitate, rezultată prin evaporarea instantanee a sa, la ejectarea din flacon, augmentată de proiectarea alternativă a jetului de lichid și de vapori, prin bascularea flaconului.

Metoda are utilizări limitate în crioterapie, fără efecte criocauterizante, limitîndu-se adesea la o anestezie superficială, de contact, vasodilatație și rigidizarea țesuturilor.

Zăpada carbonică are o temperatură de — 80°C, care scade pînă la — 96°C prin adăugarea de eter sau acetonă; se obține dintr-o butelie cu bioxid de carbon lichid, aflat sub presiunea de 50 de atm. (fig. XLIII/1). Proiectarea în afară a jetului de bioxid de carbon lichid, prin distensie bruscă, determină apariția de zăpadă carbonică. Butelia se așază într-un suport de contenție, cu robinetul de scurgere mai jos decît fundul buteliei. La orificiul de ejectare se înșurubează un știuț cu diametrul mai mic decît orificiul buteliei, adaptat la dispozitive speciale de culegere a zăpezii carbonice; aceasta se poate culege într-o pungă din piele sau pînză deasă, prin presare, obținîndu-se un cilindru sau un cub care se ține cu o compresă de tifon sau cu vată, în momentul aplicării.

Specific metodei, se folosește un criocauter, constituit dintr-un miez de cupru, cilindric, gol la mijloc, terminat la un capăt cu aplicatorul, care are diverse forme și grosimi (fig. XLIII/2) ; la capătul opus, deschis al cilindrului se introduce zăpada carbonică, prin adaptarea sa la știuțul montat la butelie. Miezul este „învelit" la exterior de un mîner termoizolant (bachelită, piele, lemn), de forma unei țevi cu diametrul mai mare decît miezul; ambele putînd culisa între ele, între anumite limite, reglate de niște opritori ; între ele se află un arc de oțel, care, la apăsarea mînerului spre vîrful miezului cu o anumită presiune, exprimă valorile acesteia în kilograme

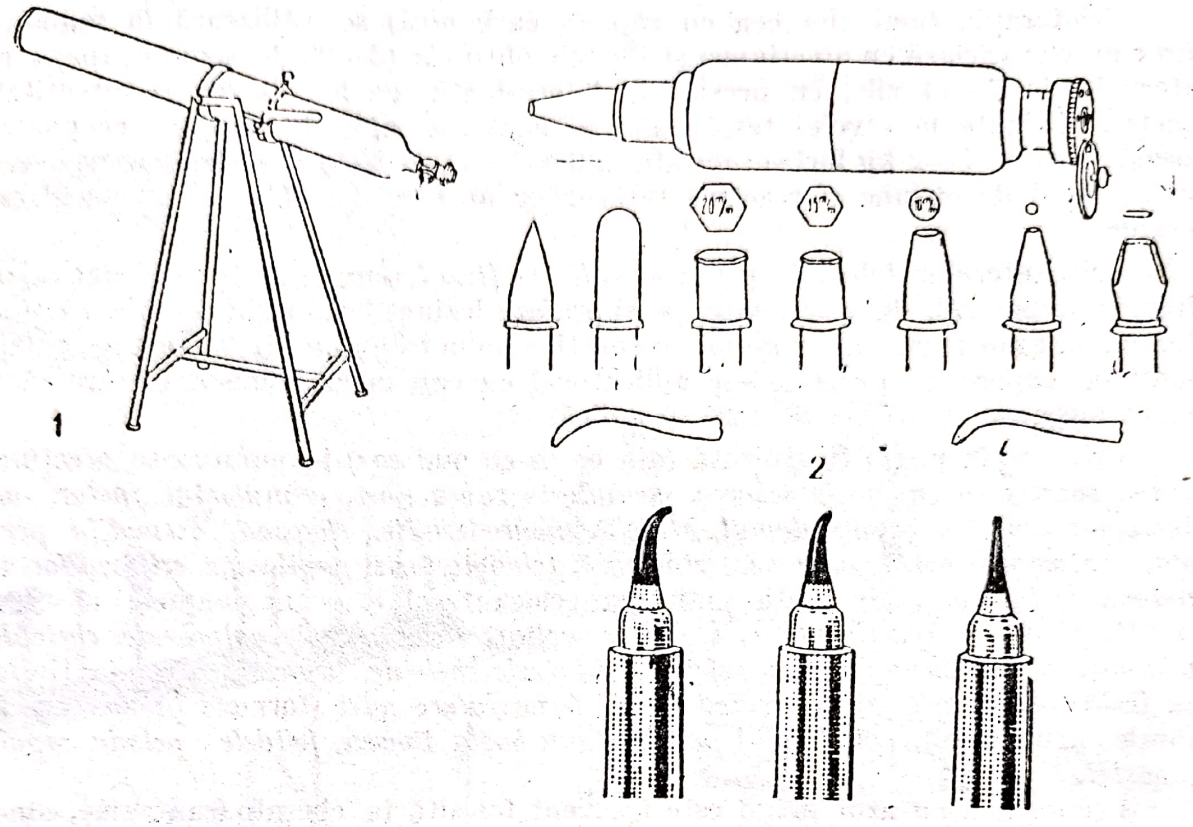

Fig. XLIII

forță, gradate pe partea terminală a miezului. Zăpada carbonică, obținută prin ejectarea bioxidului de carbon în criocauter, se tasează cu o baghetă (de lemn, sticlă sau ebonită), se toarnă acetonă sau eter, obținîndu-se o temperatură de —80°C — —96°C. Vîrful criocauterului (aplicatorul) va fi umectat, în prealabil, cu acetonă.

Azotul lichid se obține prin comprimarea azotului și se produce în instalații speciale ; este preluat în recipiente speciale, cu pereți tripli, între care se află vid, sau în condiții improvizate, în termosuri.

Azotul lichid este un lichid incolor, fumegînd la temperatura și presiunea obișnuite ; recipientul în care se păstrează, nu va fi închis ermetic deoarece se produc explozii. Se folosește, prin înmuierea în azot lichid, a unui tampon de vată sau de tifon pus pe un port-tampon.

În ultimul timp se folosesc spray-uri cu azot lichid, care au un jet fin de pulverizare și sînt ușor utilizabile. Crioterapia determină vasodilatație, tromboza vaselor mici, urmată de edem și descuamare. În aplicațiile prelungite și sub presiune apare o „degerătură" locală, urmată de edem, flictene, tromboze vasculare și necroză, cu eliminarea țesuturilor respective și cicatrice.

Intensitatea efectelor crioterapiei este proporțională cu : temperatura criocauterului la aplicare ; presiunea cu care se aplică pe țesuturi ; durata aplicării ; vîrsta pacientului ; topografia leziunii și reacțiile cutanate individuale, prezente după aplicațiile anterioare.

Pe suprafețele hipercheratozice, scăderea temperaturii se obține umectînd, în prealabil, suprafața cu eter sau acetonă.

Topografia leziunii impune atenție în zonele cu irigație redusă (urechi, față, porțiunea tegumentelor nazale care acoperă scheletul osos și pleoapele, palmele, degetele și plantele).

Crioterapia (mai ales cea cu zăpadă carbonică) se utilizează în ședințe al căror număr variază cu afecțiunea și efectele obținute (3—20 de ședințe, spațiate la intervale de 7—14 zile, cu presiunea determinată de localizarea și intensitatea reacției obținute la nivelul țesuturilor pe care s-a aplicat, presiune ce poate fi absentă, ori de 1—2 kg forță) : durata aplicației variază în funcție de vîrsta, topografia, tipul de leziune și reacțiile țesuturilor pe care s-a aplicat procedeul crioterapic.

Criocauterul se folosește prin : a) *aplicare fixă* (cu un aplicator adecvat ca mărime, superpozabil, dacă se poate, pe suprafața leziunii) și b) *aplicare mobilă* (prin efectuarea unui masaj al regiunii respective (cum este cazul în angioame, peladă, rinofimă, cuperoză), utilizîndu-se aplicatorul cu cap mare hemisferic, care să nu lezeze mecanic țesuturile pe care se aplică.

Crioterapia poate fi utilizată (din ce în ce mai rar) în numeroase afecțiuni : *acneea rozacee, adenoamele sebacee, granulosis rubra nasi, granulomul inelar, nèvi pigmentari mici, angiocheratomul Mibelli, neurodermite, cloasmă, dermatita perioralĕ, acneea polimorfă, cuperoză, rinofimă, telangiectazii, papiloame, eritroza facială, angioamele tuberoase* (se evită aplicarea criocauterului pe angioamele ulcerate), *verucile plantare, verucile plane, seboreice, actinice, xantoamele palpebrale, cheloidele spontane, acneea cheloidiană a cefei și cicatricele cheloide, lupusul eritematos* (în forma fixă), *cheratozele senile, epitelioamele bazocelulare mici* (formele plane sau tumorale, neulcerate), *epiteliomul pagetoid sau boala Bowen, felidele, pelada capului și bărbii.*

Crioterapia cu azot lichid este frecvent folosită în cheratoacantoame, condilomatoza acuminată, verucile vulgare, palmare și plantare.

Termocauterizarea

Termocauterizarea determină modificări ale țesuturilor, în principal distrucția lor, utilizîndu-se o sursă de căldură, un corp incandescent etc. care poartă numele generic de termocauter.

Aplicarea sursei de căldură, cu intensitate mare, produce asupra țesuturilor combustia termică —arsura, condiționată de temperatura sursei de căldură în momentul utilizării, suprafața de contact cu țesuturile și durata contactului.

În contact cu țesuturile, la nivelul pielii sau mucoaselor, are loc o acțiune distructivă superficială, existînd o zonă de carbonizare în perimetrul contactului suprafeței termocauterului cu țesutul, în exteriorul acestei zone producîndu-se o tromboză la periferia căreia apare congestie (fig. XLIV/1). În decurs de 5 — 8 zile țesuturile necrozate se elimină cu apariția unei ulcerații urmată de refacerea printr-un proces de granulație a țesutului restant, viabil, pînă la epitelizarea ulcerației. Timpul necesar granulării și epitelizării ulcerației variază cu suprafața necrozată, profunzimea necrozei, locul în care este situată leziunea și cu factorii biologici și trofici, specifici, individuali.

Termocauterul se compune din : *acul sau bila de termocauterizare* (fig. XLIV/2) (construită din metal, preferabil din platină poroasă) străbătut de un mic canal prin care ies gazele combustibile ; acul este înglobat într-un mîner termoizolant ; *un tub de cauciuc*, care racordează canalul acului de piesa următoare—*dopul* ; *rezervorul de combustibil* (din sticlă sau metal) în care se introduce alcool 96°, neofalină, benzină, eter, cel mult pînă la 1/2 — 1/3 din capacitatea sa ; dopul rezervorului este străbătut de 2 orificii racordate, prin tuburi de cauciuc, unul cu acul iar celălalt

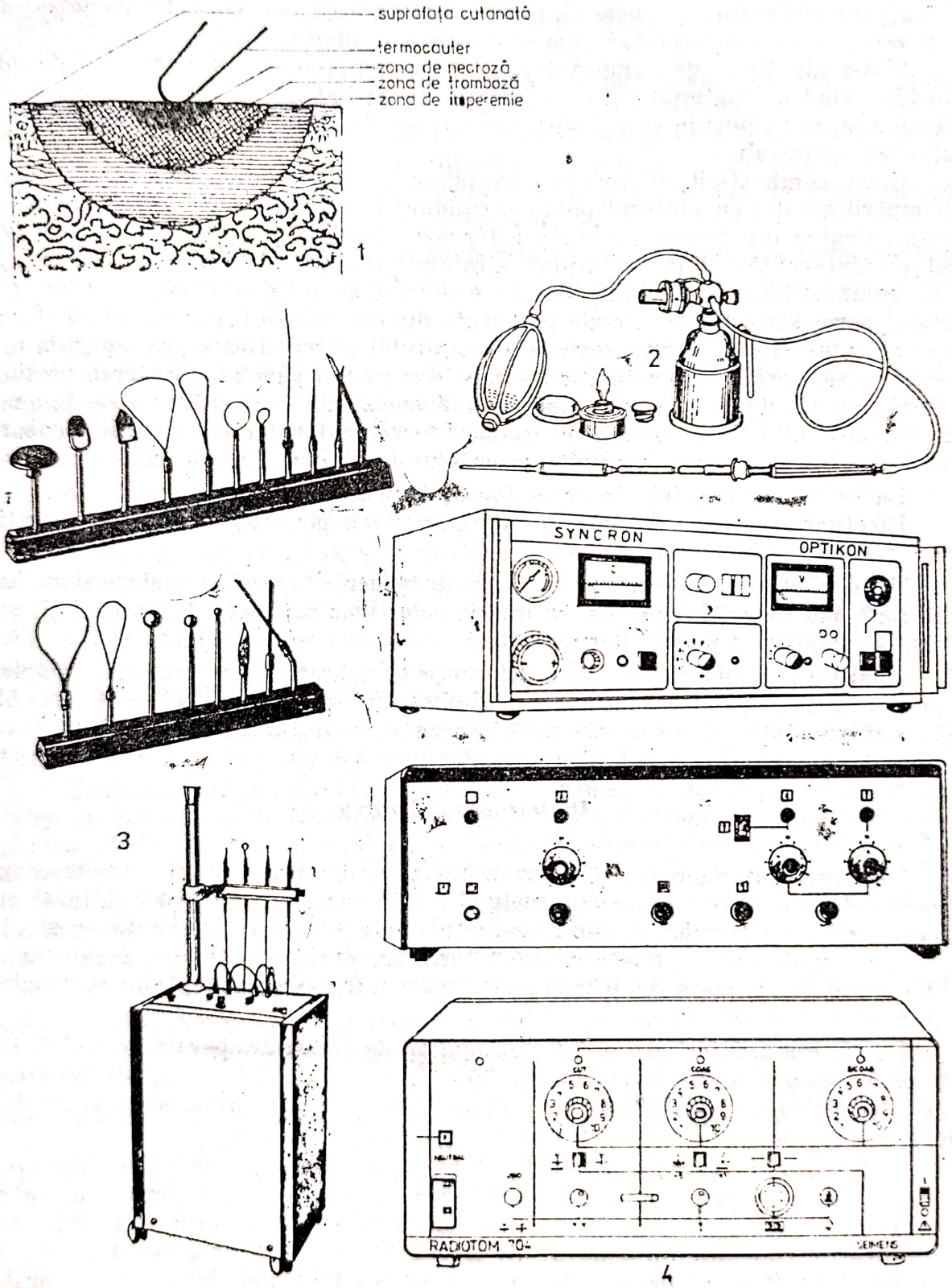

Fig. XLIV

Scanned with OKEN Scanner

tub cu para de insuflație ; *para de cauciuc* (similară cu cea de la tensiometru) sau un *rezervor de aer comprimat* ; *o lampă de spirt* obișnuită.

Sînt și alte tipuri de termocauter, la care mînerul conține și rezervorul de combustibil, avînd un material poros (o pîslă), care se îmbibă cu substanța combustibilă volatilă, sau tipuri la care volatilizarea lichidului combustibil se face prin însăși încălzirea aparatului.

Gazul combustibil, obținut prin evaporarea combustibilului lichid, ca urmare a pompării aerului cu ajutorul pompei, conduce la incandescența acului termocauterului. Pentru funcționarea corectă a termocauterului, se încălzește, în prealabil, acul, cu ajutorul lămpii de spirt, pînă la incandescență, apoi se începe pomparea gazului combustibil, care străbate canalul central al acului și se elimină, arzînd, prin metalul poros sau orificiile laterale prevăzute din construcție la partea activă (terminală) a acului. Funcționarea corectă a aparatului se recunoaște prin apariția unui șuierat caracteristic, ca urmare a ieșirii și combustiei gazului. Creșterea presiunii gazului pompat duce la apariția unei incandescențe albe, iar scăderea sa, la apariția incandescenței roșii. Oprirea funcționării termocauterului se face prin încălzirea acului „la alb" și scoaterea bruscă a racordului de cauciuc din mîner.

La noi în țară, a fost frecvent folosit termocauterul Paquelin.

Efectuarea termocauterizării necesită anestezie generală sau locală, operațiunea fiind foarte dureroasă.

Termocauterizarea se folosește pentru distrugerea tumorilor benigne și maligne pediculate sau nepediculate, pentru incizia colecțiilor supurate, hemostază și cauterizarea plăgilor și ulcerațiilor granulate.

Apariția metodelor noi în electrochirurgie cu aparate din ce în ce mai complexe și miniaturizate, cu o scară întinsă de posibilități intervenționale în care efectele biologice pot fi modulate într-o scară amplă face ca termocauterizarea să fie abandonată.

Diatermocauterizarea

Diatermocauterizarea (diatermocoagularea, bisturiu electric, electrocoagularea sau electrocauterizarea) este o metodă de distrucție a țesuturilor obținută prin efectul termic (diatermic), produs de curentul electric de înaltă frecvență — peste 100 Hz — (care nu determină efecte excitomotorii sau excitosenzitive) ; degajarea de căldură este determinată de mărimea electrozilor, frecvența curentului și structura anatomică a țesuturilor.

În diatermocauterizare se folosesc mai multe tipuri de aparate : *cu eclatori* (de diatermie), care folosesc frecvențe de 500 KHz — 1 MHz ; *cu tuburi electronice* („TUR — CH4") (fig. XLIV/3) *cu dispozitive semiconductoare* (miniaturizate, cu efecte similare, cu posibilități complexe de utilizare) (fig. XLIV/4).

În țară, există aparate de tip „ELBIS", cu două moduri de lucru ; *monopolar* (la care efectul terapeutic se realizează la locul de contact între corpul pacientului și electrodul activ negativ), cu suprafața mică (acul, lama, ansa sau bila) ; electrodul neutru, cu suprafață mare, poate fi în contact cu orice regiune tegumentară a pacientului și *bipolar* (efectul terapeutic ia naștere între doi electrozi cu suprafață mică, la 2 — 3 mm distanță unul de celălalt) cu care lucrează operatorul.

Tipul monopolar obține efectul de tăiere — bisturiul electric propriu-zis, și efectul coagulării, ambele efecte putînd fi obținute împreună sau separat, dar la puteri

şi tensiuni mari este necesară folosirea electrodului neutru ; în timpul bipolar nu se obţine tăierea, ci numai coagularea, care este mult mai precisă la puteri şi tensiuni de 5 — 10 ori mai mici.

Efectul de tăiere se obţine prin „explozia" instantanee a celulelor aflate în zona fluxului de curent de înaltă frecvenţă, uniform, la un nivel de circa 400 W, iar efectul de coagulare, la un nivel de circa 200 W, hemostaza la suprafaţă şi în profunzime a ţesuturilor secţionate rezultînd din combinarea procesului de termocoagulare şi precipitare a proteinelor din ţesuturi şi sînge, sub influenţa curentului de înaltă frecvenţă pulsatoriu, cu un nivel de 50 W.

Efectul combinat — tăiere şi coagulare concomitentă — se obţine prin combinarea curentului de înaltă frecvenţă uniform şi a curentului de înaltă frecvenţă pulsatoriu (fig. XLV).

Aparatele pentru electrochirurgie — diatermocauterizare — utilizează frecvenţe între 100 KHz — 10 MHz, cu alimentare de la reţea ; au o trusă de accesorii, care cuprinde diverse piese utilizate pentru actul chirurgical: ace, anse, bile, lame, bisturie, electrozi bipolari etc. Modul de obţinere a efectelor de coagulare sau tăiere este conţinut în prospectele ce însoţesc aceste aparate.

Unele aparate au dispozitive proprii de iluminare, ca şi accesorii pentru efectuarea procedeelor de diatermocauterizare endoscopică.

Indicaţiile diatermocauterizării sînt : secţionarea ţesuturilor, necrozarea prin efectul de combustie termică, hemostaza, avînd parametrii variabili de intensitate şi profunzime. Se utilizează pentru distrugerea sau excizia tumorilor benigne sau maligne, deschiderea unor colecţii, realizarea unei hemostaze corecte (mai ales în sîngerările capilare difuze, în plăgile operatorii) şi cauterizarea de suprafaţă mare, superficială, în tatuaje, hipercheratoze, nevi pigmentari sau angioame etc.

O altă aplicaţie importantă o constituie electrocauterizarea pilară în hirsutismul facial la femei, metodă estetică şi operativă.

Extirparea unor leziuni tumorale inclavate în epiderm sau proeminente, cu bază largă de implantare, se face după anestezia locală prealabilă ; se reglează aparatul pentru efectul de tăiere, trasîndu-se limitele marginale ale leziunii superficiale ; se procedează apoi la secţionarea în profunzime, pătrunzîndu-se conic sau cilindric, în funcţie de leziune (conic la veruci, cilindric la nevi sau carcinoame) (fig. XLVI/a). Se scoate leziunea, tracţionîndu-se cu o pensă sau cu un cîrlig Gillies, se trece la diatermocauterizarea patului restant, după reglarea adecvată a aparatului, urmărindu-se o distrucţie pe o adîncime de 1 —2 mm, lateral şi în profunzime (fig. XLVI/b) După cauterizare este obligatoriu controlul hemostazei.

Extirparea leziunilor pediculate se face după anestezie locală (în cazul unor papiloame molluscoide, mici, numeroase, multiple, frecvent dispuse în regiunea cervicală, axilară, toracală, superioară, se poate renunţa la anestezia locală).

Tehnica constă în acroşarea leziunii cu o pensă sau cu un cîrlig Gillies ; se tractează, punîndu-se leziunea în tensiune şi se secţionează baza de implantare, la nivelul epidermului normal (fig. XLVI/c), apoi se electrocauterizează superficial baza restantă după secţionare, fără a penetra în profunzime, încît după vindecare nu rămîne cicatrice (fig. XLVI/d).

Diatermocauterizarea leziunilor cu suprafaţă mare se efectuează cu bila, reglînd intensitatea şi frecvenţa în funcţie de necesităţi. Diatermocauterizarea cu bilă previne sîngerarea, profunzimea coagulării ţesuturilor putînd fi controlată

Scanned with OKEN Scanner



Fig. XLV

Forme de curenți de radiofrecvență utilizați pentru :

a) tăietura netedă ; b) tăietura netedă, coagulare cu penseta și coagulare adîncă ; c) tăietura cu crustă, coagulare cu penseta ; d) coagulare la suprafață și coagulare sub apă ; e) tăiere, curent de înaltă frecvență uniform ; f) coagulare, curenți de înaltă frecvență pulsatorie.

în corelație cu întinderea și grosimea leziunii. Aplicarea metodei se face după anestezie locală (sau generală, mai ales în cazul copiilor cu angioame).

Cauterizarea xantoamelor palpebrale se recomandă a fi efectuată fără anestezie locală cu lama, cu acul, ori cu bila, procedîndu-se la abordarea superficială a leziunii. Utilizarea acului comportă o delimitare a conturului leziunii, urmată de cauterizarea superficială printr-o manevră de rotare a acului sau lamei, în spirală, pînă la cauterizarea completă a leziunii (fig. XLVI/e).

Diatermocauterizarea telangiectaziilor izolate, microangioamelor cutante (punctele rubinii) se face cu acul, cu aparatul reglat pentru coagulare.

Colecțiile purulente se deschid cu acul (fig. XLVI/f), aparatul fiind reglat pentru tăiere, cu incizie în planul de flexie sau pe ridurile regiunii respective.

În general, deschiderea colecțiilor purulente cutanate este util să se facă cu diatermocauterul, coagularea proteinelor determinînd astfel o autodermoterapie Ravaut.

O metodă eficientă, cu cicatrici nule sau minime, în chisturile sebacee, se practică cu ajutorul acului diatermocauterului; se punctionează transcutan colecția chistică, se exprimă leziunea, pentru golirea completă, după care se introduce o pensă Péan pe orificiul de evacuare a chistului, se apucă cămașa chistului, se înfășoară pe pensă, extrăgîndu-se prin retragerea pensei din leziune (fig. XLVI/h). Se controlează și, eventual, se procedează la extragerea resturilor de cămașă restante ; se badijonează cu alcool iodat 1%, apoi se aplică un pansament protector (în cazul unei leziuni mai mari).

Frecvent, se folosește diatermocauterizarea pentru excizia melanoamelor, obținîndu-se hemostază concomitent și limitarea diseminărilor posibile teoretic. Intervenția se face cu acul, aparatul fiind reglat pentru tăiere și coagulare concomitentă la distanță de leziune, excizîndu-se o suprafață aparent indemnă, suficient de mare, condiționată de întinderea și stadializarea leziunii, de regiunea topografică în care este situată. Excizia se face în profunzime, pînă la hipoderm sau planurile profunde aponevrotice, urmată de afrontare prin diverse procedee de plastie, de vecinătate, dacă este posibil, sau prin autogrefe. Uneori, se aplică un pansament cu vinde-

Scanned with OKEN Scanner

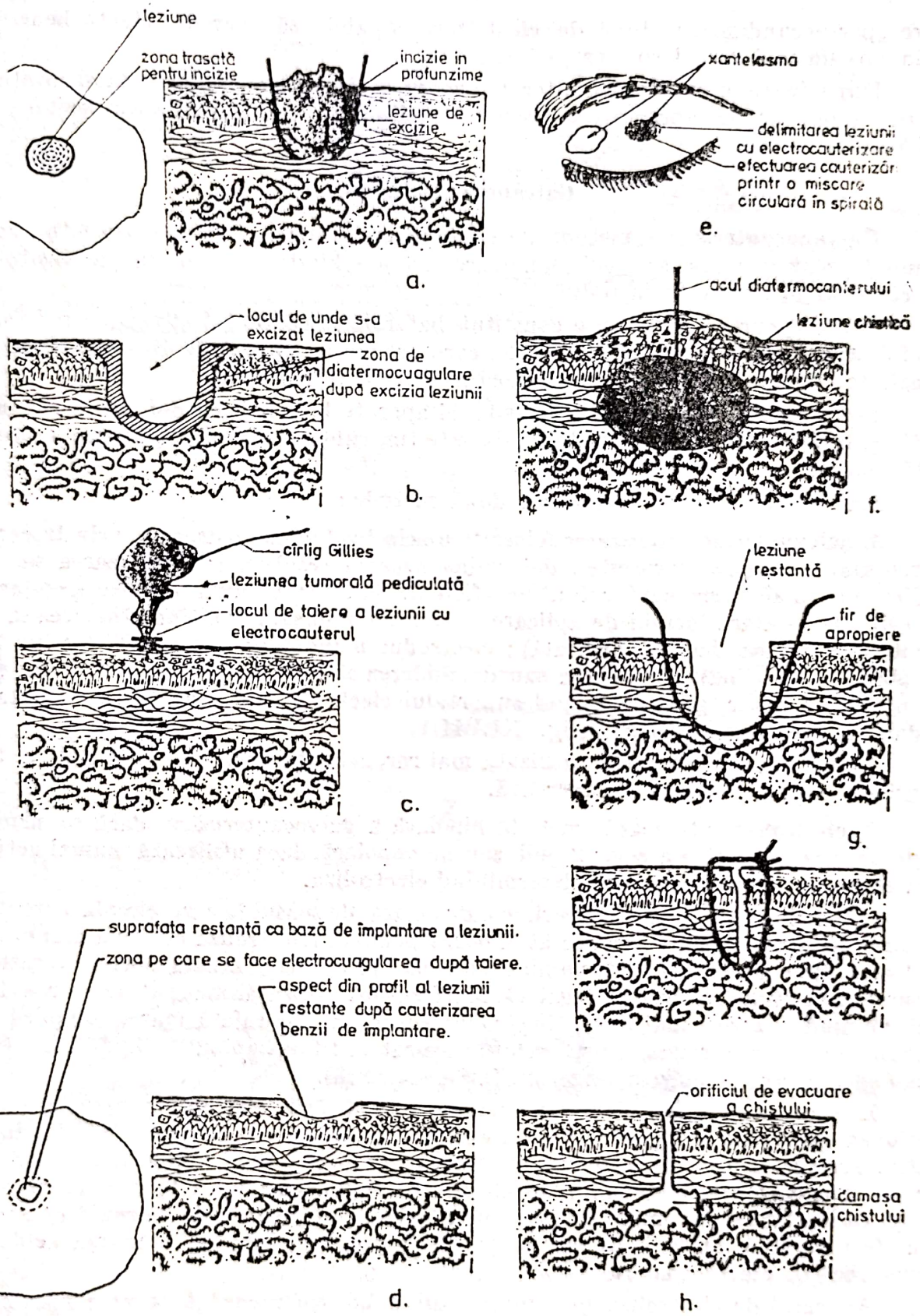
leziune
zona trasată pentru incizie
incizie în profunzime
leziune de excizie
a.
locul de unde s-a excizat leziunea
zona de diatermocuagulare după excizia leziunii
b.
cîrlig Gillies
leziunea tumorală pediculată
locul de tăiere a leziunii cu electrocauterul
c.
suprafața restantă ca bază de implantare a leziunii.
zona pe care se face electrocuagularea după tăiere.
aspect din profil al leziunii restante după cauterizarea benzii de implantare.
d.
xantelasma
delimitarea leziunii cu electrocauterizare
efectuarea cauterizării printr o mișcare circulară în spirală
e.
acul diatermocauterului
leziune chistică
f.
leziune restantă
fir de apropiere
g.
orificiul de evacuare a chistului
camasa chistului
h.

Fig. XLVI

care „per secundam", metodă de cicatrizare capabilă să exercite efecte benefice, prin mecanismul autodermoterapiei Ravaut.

După inciziile cu electrocauterul, pentru o cicatrizare mai rapidă și estetică, se pot aplica fire de apropiere a marginilor plăgii rezultate, dacă este posibil (fig. XLVI/g).

Galvanocauterizarea

Galvanocauterizarea, metodă de cauterizare electrică, folosește curentul continuu (curent galvanic sau voltaic), care nu-și schimbă sensul sau intensitatea în circuitul în care este introdus.

Sursa de curent continuu o constituie bateriile sau curentul alternativ redresat. Se folosesc, în acest scop, pantostatele, care produc un curent de 40 — 50 V cu intensitatea reglată cu ajutorul unui reostat, între 0 și 500 mA.

Sînt aparate unipolare, rar folosite, și aparate bipolare, cu doi electrozi, unul activ și celălalt neutru. Electrodul activ este fin, subțire, iar cel neutru are o suprafață mare.

Galvanocauterizarea comportă două metode:

1. galvanotermocauterizarea folosește un electrod monopolar, care, prin trecerea curentului electric, se înroșește; determină necroza țesuturilor la aplicarea sa, cu indicații ca și ale termocauterului, beneficiind, în plus, de avantajul că, degajarea de căldură, în afara locului de aplicare, este mult redusă, permițînd utilizarea sa în cavități (narinară, bucală, vezicală); electrodul monopolar este o ansă sau un ac de platină (nichelină), închiderea sau deschiderea circuitului electric fiind acționată de un întrerupător, aflat în corpul suportului electrodului monopolar, sau printr-o pedală acționată cu piciorul (fig. XLVII/1).

Galvanocauterizarea este utilizată mai rar, necesită anestezia prealabilă a teritoriului cutanat în care se lucrează.

2. electroliza utilizează metoda bipolară a galvocauterizării, dacă se urmărește acțiunea caustică a celor 2 poli, sau monopolară, dacă utilizează numai acțiunea caustică a unui singur pol, determinînd electroliza.

Electroliza este de două feluri, condiționată de sensul în care circulă curentul electric; polul activ poate fi conectat la borna pozitivă (electroliză pozitivă mai puțin utilizată, mai dureroasă, determinînd cicatrice inestetice), sau la borna negativă a sursei de curent (electroliză negativă, mai frecvent utilizată, mai puțin dureroasă și determinînd cicatrice mai fine). Electrodul neutru, cu suprafață mare, se aplică pe tegumente, în orice regiune, preferabil înfășurat în tifon îmbibat în apă salină (ser fiziologic, pentru a mări conductibilitatea electrică).

Electroliza se bazează pe producerea mortificării țesuturilor, rezultată din acțiunea caustică a acidului sau bazei care ia naștere în ele, la nivelul electrodului activ. Trecerea curentului electric prin țesuturi, respectiv prin celulă, determină un proces de electroliză, descompunînd clorura de sodiu, care intră în reacție cu apa, astfel că ionii de sodiu migrează la polul negativ, cu formarea de hidroxid de sodiu (cu efect caustic) iar ionii de clor migrează la polul pozitiv, cu formarea acidului clorhidric (cu efect caustic).

Aparatul de electroliză se compune din: *ac fin* racordat la un *mîner continuat cu un cablu*, cuplat la unul din electrozii *sursei de curent* continuu; la borna cealaltă a sursei se conectează un *miliampermetru*, în continuarea căruia se află *în-*

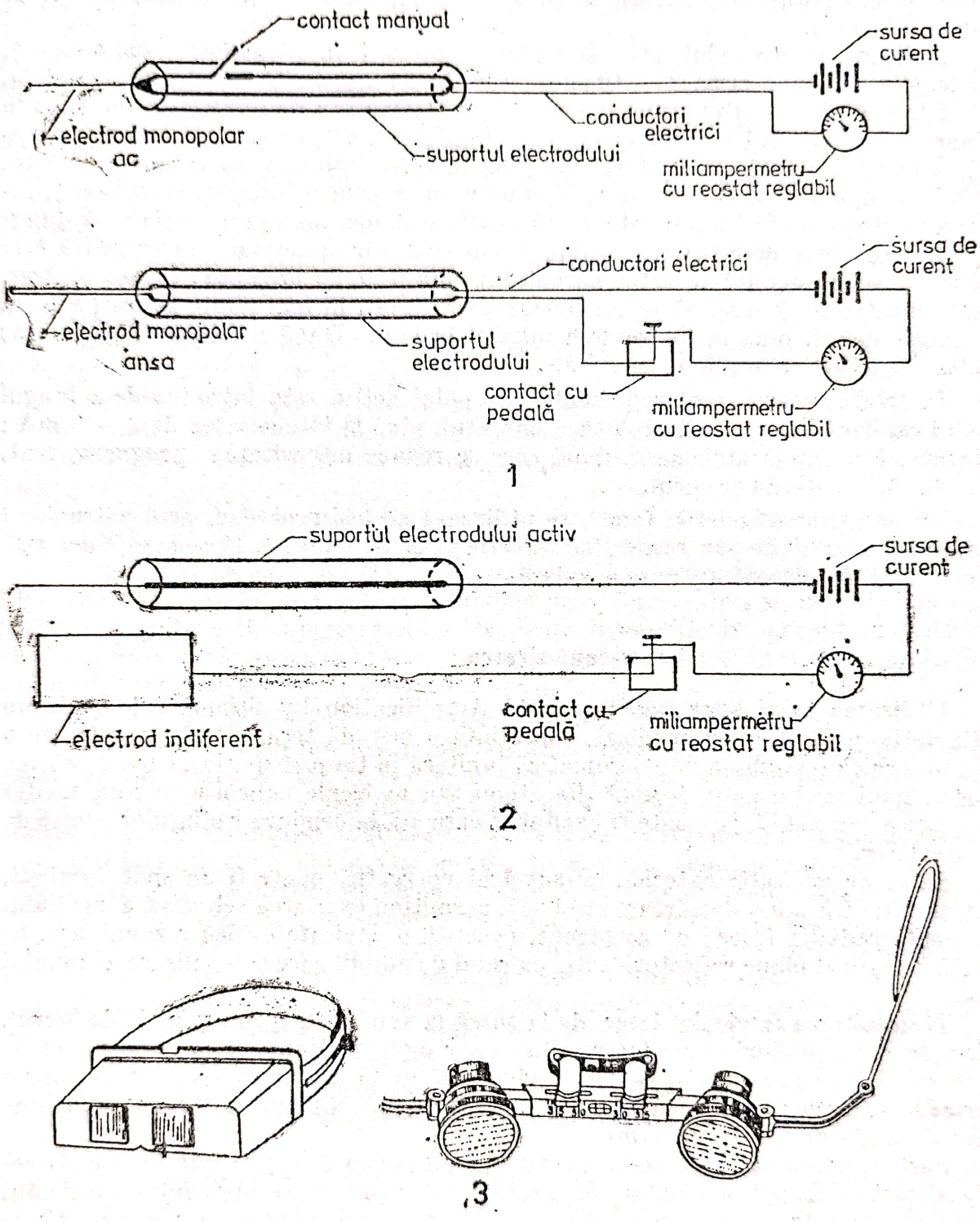

Fig. XLVII

trerupătorul cu pedală (acesta putînd fi instalat și în mîner), în legătură cu *electrodul neutru*, cu suprafață mare (fig. XLVII/2).

Electroliza se face cu un curent de 5 — 10 mA, fiind indicată în angioamele mici (punctele rubinii), telangiectazii, nevii pigmentari mici, papiloamele mici, chis-

turi sebacee, chisturi seroase, hirsutismul facial la femei, limfangioame, tumori de dimensiuni mici.

Aplicarea electrodului activ se va face timp de 1 minut, determinînd o escară, care se elimină după circa 8 — 10 zile; procedeul nu necesită anestezie prealabilă.

Electrodul activ (reprezentat de acul de platină sau de oțel) este introdus în leziune, bolnavul fiind în contact cu polul indiferent, direct pe suprafața tegumentară. Acul va pătrunde în profunzime, pînă la baza leziunii; se închide curentul, reglîndu-se aparatul la 3 — 10 mA, în funcție de mărimea leziunii. Durata de păstrare a electrodului în leziune este de 20 — 120 secunde, pînă la apariția unei dungi albicioase sau bule de-a lungul acului, moment în care procesul de electroliză este terminat; se reduce intensitatea curentului pînă la 0, cu blîndețe; în caz contrar, apare senzația de durere. Se poate repeta operațiunea în mai multe sensuri sau în mai multe locuri, pînă la interesarea întregii leziuni. După vindecarea escarei, se produce o cicatrice suplă și estetică.

În telangiectazii, acul reprezentat de polul activ este introdus de-a lungul vasului capilar dilatat; se declanșează curentul, pînă la intensitatea de 2 — 3 mA; se formează o dungă albicioasă, după care se reduce intensitatea progresiv, lent, pînă la 0, scoțîndu-se acul.

În hirsutismul facial la femei, se utilizează același procedeu, acul pătrunzînd de-a lungul firului de păr, respectînd direcția sa de implantare. Metoda este descrisă la capitolul de electrocauterizare pilară.

Laser-cauterizarea

Utilizarea razei laser (laser = Light Amplification by Stimulated Emission of Radiation) în scopuri medicale reprezintă o metodă terapeutică produsă de o sursă puternică de lumină monocromatică (unitară în timp și spațiu), care se obține datorită unui mediu activ format din atomi sau molecule cuprinse într-un mediu solid, gazos sau lichid, ce poate fi excitat și care stă la originea radiațiilor emise de aparate laser.

Sursa de excitație externă, cu substrat energetic, poate fi un spot luminos, o reacție chimică sau o descărcare electrică, permițînd excitarea selectivă a mediului care emite radiația laser; de asemenea, necesită o cavitate optică rezonatoare, limitată de oglinzi plane reflectorizante, cu rolul de amplificare și focalizare a fluxului emis.

Transmiterea fasciculului laser, de la sursă la suprafața tegumentară (de lucru), se face în două moduri: prin intermediul unor oglinzi dispuse pe un braț articulat (ca în cazul laserului cu CO_2 — cu lungimea de undă mai mare de 2μm) și prin intermediul fibrelor optice (ca în cazul laserilor YAG-Nd sau cu Argon — cu lungimea de undă mai mică de 2μm).

Partea terminală a dispozitivului laser, numită cap de tăiere, conține un sistem de focalizare optică a fasciculului; în cazul laserelor cu spectru invizibil, pe traiectul fasciculului se introduce o lumină-pilot (în spectrul vizibil) permițînd țintirea cu capul de tăiere, înainte de a se produce declanșarea emisiei de unde laser.

Un dispozitiv laser se caracterizează prin: lungimea undei emise λ (de la infraroșu la ultraviolet); puterea sau energia sa (exprimată în W, determinată de modul de emisie a radiațiilor — continuu sau în impulsuri).

Efectul, exercitat de laser asupra țesuturilor, este determinat de 2 parametri principali: *densitatea puterii* exprimată în W/cm^2 sau *densitatea de energie* exprimată

în J/cm² (reprezentînd puterea sau, respectiv, energia raportată suprafeței de impact cu țesutul) și *lungimea de absorbție sau profunzimea penetrației*.

Sînt mai multe tipuri de aparate laser, utilizate în dermatologie :

— **laserul cu bioxid de carbon** (CO_2) („bisturiu optic") : emite un fascicul invizibil în infraroșul îndepărtat cu $\lambda = 10{,}6$ μm ; are puteri de 1 — 60 W și penetrația tisulară de 0,1 — 0,15 mm ; raza se transmite prin aer, cu ajutorul unui braț articulat, prevăzut cu o serie de oglinzi reflectorizante și focalizator ;

— **laserul YAG Neodimic-(YAG-Nd)** : emite un fascicul în infraroșul apropiat cu $\lambda = 1{,}01$ μm, cu penetrație tisulară de 4 mm și cu puteri de 100 W ; raza se transmite cu ajutorul fibrelor optice ;

— **laserul cu Argon** : emite un fascicul situat în domeniul albastru-verde, cu $\lambda = 0{,}448$ și $0{,}514$ μm, cu o putere de 1 — 10 W și o penetrație de 1 mm ; se transmite prin intermediul fibrelor optice. Spectrul acestuia este absorbit foarte intens de melanină și hemoglobină, fapt care îl face util în dermatologie, preferențial în leziunile angiomatoase și pigmentare.

Laserele din a doua generație (soft-lasere) cuprind :

— **laserul cu Heliu-Neon (He-Ne)** : emite în spectrul roșu cu $\lambda = 632{,}8$ nm, cu o putere de 1 — 50 W, și servește ca ghid pentru laserele invizibile (CO_2 și YAG-Nd);

— **laserul cu diode ca As-Ga** (arseniură de galiu): emite în înfraroșul apropiat cu $\lambda = 850—914$ nm, cu o putere de 1 — 12 W.

Ultimele două tipuri de laser au lungimi de undă care pot fi adaptate utilităților medicale : razele lor pot fi conductibile prin fibre optice, și, mai ales, în cazul laserilor cu coloranți, lungimea de undă poate fi modificată, permițînd utilizarea efectului fotochimic, deoarece toate sistemele enzimatice sînt în diverse grade fotosensibile, realizînd astfel un efect multifotonic.

Laserele din prima generație, în special, prezintă o serie de efecte:

a) *efectul termogen* (cel mai important în scop terapeutic), rezultat din absorbția de energie transportată de fasciculul laser la nivelul țesuturilor, care se transformă în căldură. Acest proces de „încălzire" a țesuturilor este dependent de : caracteristicile fasciculului laser (puterea utilizată și modul de emisie al fasciculului -continuu sau în impulsuri), de bogăția în apă, melanină și hemoglobină a țesuturilor, de vascularizația și conductibilitatea sa termică. Astfel, se obține coagularea, carbonizarea sau volatilizarea țesuturilor, condiționate de timpul și volumul interactiv în care are loc transformarea în căldură a energiei transportate de fasciculul laser. Focalizarea sa pe o suprafață mică, de 100 — 500 μm, implică un volum de țesut redus, realizînd efectul de tăiere ; pentru efectul de carbonizare sau coagulare, suprafața de focalizare va fi mai mare, crescînd volumul interactiv. Țesutul va fi denaturat, coagulat, „fiert", carbonizat sau evaporat, în funcție de lungimea de undă a radiației laser, de timpul de acțiune asupra țesutului și de puterea laserului pe unitatea de suprafață a acestuia, efectele sale fiind aproape similare cu cele obținute prin diatermocauterizare.

La punctul de aplicare pe țesuturi al fasciculului laser, căldura degajată determină evaporarea aproape instantanee a apei tisulare, cu producerea unei adevărate „explozii" celulare și volatilizarea constituentelor tisulare, care se degajă în atmosferă sub formă de fum. Utilizarea în modalitate continuă nu determină efecte explozive, ca în modalitatea de emisie în impulsuri. Deplasarea undei laser pe suprafața țesutului produce efectul de tăiere, profunzimea secțiunii fiind condiționată de viteza de deplasare a spotului laser și de localizarea sa. Retracția țesuturilor combustionate determină retracția orificiilor secționate ale vaselor de sînge și limfă, urmată de trom-

Scanned with OKEN Scanner

boza lor prin coaguli (mai ales la vasele cu un calibru de 0,5 mm diametru). Pentru a se obține un efect hemostatic eficient, trebuie să se defocalizeze și să se refocalizeze spotul laser, în teritoriul incizat, care mai sîngerează.

Astfel, laserul cu bioxid de carbon permite o tăiere excelentă, cu o coagulare mai moderată, care se exercită, preferențial, la periferia zonei volatilizate, în timp ce pentru coagularea și cauterizarea unor tumori mici este util să se folosească laserele YAG—Nd sau cel cu Argon, la care efectul de tăiere este mai slab ;

b) *efectul fotochimic* bazat pe proprietatea de absorbție selectivă a anumitor lungimi de undă, de către componentele celulare, efecte care pot fi augmentate prin injectarea prealabilă a unor produse foto-sensibilizate : IV hematoporfirina (cu afinitate pentru celulele neoplazice), ciclofosfamida, sărurile de cupru sau a coloranților acridinici ;

c) *efectele electrice*, constante, determinate de puterea laserului, augmentate de laserii cu impulsuri de 0,1 — 500 milisec., ca la cele cu impulsuri de ordinul nano- sau picosecundelor; aceste efecte determină modificări ale constantelor fizice tisulare, mai ales asupra polarizării membranei celulare, cu perturbări importante ale schimbului de ioni, care pot merge pînă la distrucții moleculare, cu apariția de radicali liberi activi ;

d) *efectele mecanice* (specifice laserilor cu impulsuri — pulsatile), datorate, în general, efectelor anterior descrise, constau în producerea de unde mecanice și acustice ultrasonore (mai ales în cazul utilizării laserului în cavități închise : ochi, vezică urinară etc.) ;

e) *efectele ne-liniare* constau în dublarea sau triplarea frecvenței efectului multifotonic sau sumării de energie a mai multor fotoni, ce determină efecte fizico-chimice, mai ales în cazul laserelor cu impulsuri foarte scurte.

Avantajele prezentate de utilizarea laserului în dermatologie sînt multiple : precizia inciziei ; distrucția în profunzime a țesuturilor, cu păstrarea integrității țesuturilor învecinate ; modificarea limitată a țesuturilor aflate la marginea faliilor (buzelor) de incizie ; necroza moderată a țesuturilor incizate ; obținerea unui cîmp operator fără sîngerare ; sterilizarea concomitentă a suprafeței plăgii operatorii ; diminuarea posibilităților de a se produce hematoame, echimoze, infecții sau dureri post-operatorii ; cicatrice fină, cu calități estetice marcate și absența efectelor secundare locale și sistemice.

În dermatologie, laserul are domenii preferențiale de utilizare, condiționate de avantajele enumerate, astfel :

1. *laserul cu CO_2* este folosit pentru efectele sale bune în secționarea țesuturilor („bisturiu optic") ; prin reducerea focalizării, spotul laser se poate folosi și în tratamentul angioamelor plane ;

2. *laserul YAG-Nd* se folosește cu predilecție în verucile vulgare, condiloamele acuminate, papiloamele, în general în tratarea tumorilor benigne, a tumorilor maligne ; efectuarea unei cauterizări fără controlul histologic, limitat numai la aspectul clinic al leziunii, conduce adesea la recidive ;

3. *laserul cu Argon* prezintă indicații elective pentru angioame (avînd o afinitate de absorbție pentru hemoglobină), telangiectazii, punctele rubinii, cuperoză etc ; se utilizează cu rezultate mai modeste în petele pigmentare, pentru îndepărtarea tatuajelor sau a varicozităților.

În ultimul timp, utilizarea laserului se impune tot mai mult în oncodermatologie, la tratarea bazalioamelor, melanoamelor, metastazelor acestora, ca și în angiosarcomatoza Kaposi, forma multinodulară, fibroame, cheratoza senilă, verucile seboreice, micozisul fongoid cu leziuni nodulare etc.

Scanned with OKEN Scanner

Laserul cu Heliu — Neon (He—Ne) a fost utilizat pentru efectele sale cicatrizante în ulcerul de gambă, radiodermite necrozante, escare, arsuri etc.

Efectuarea tratamentului cu laser, mai ales a celui cu CO_2, la care transmiterea se face prin intermediul unor oglinzi montate pe brațul articulat, necesită o serie de precauții, determinate de protecția pacientului și a personalului medical față de radiațiile laser „vagaboande", precum : purtarea de ochelari de protecție de către pacient și personalul din sala de operație ; înlăturarea suprafețelor strălucitoare, reflectorizante din sala de operație, mai ales din jurul cîmpului și regiunii operatorii, precum instrumentarul nichelat etc.

Totodată, apar inconveniente determinate de limitarea secțiunii la o adîncime dorită, pierderea contactului operatorului cu țesutul care trebuie secționat.

În ultimul timp s-a pus la punct o instalație laser utilizată în domeniul oncodermatologiei, care produce o rază laser cu o lungime de undă reglabilă, cu precizia de ordinul milionimilor de milimetru, adaptabilă pentru penetrația subcutană, exact la locul afectat de tumoră.

Momentan, costul destul de ridicat și întreținerea oarecum pretențioasă a dispozitivelor laser face dificilă utilizarea laserului în dermatologie, comparativ cu tehnicile de electrocauterizare.

Scanned with OKEN Scanner

CAPITOLUL XXVII

ELECTROCAUTERIZAREA PILARĂ

Electrocauterizarea pilară bulbară este metoda care permite îndepărtarea definitivă a firelor de păr din anumite regiuni, mai ales de pe față, la femeile cu hirsutism.

Epilarea s-a făcut din cele mai vechi timpuri, în scopuri cosmetice, la femeile cu o pilozitate exagerată și inestetică.

Metodele prin care se făcea și se face epilarea sînt : smulgerea perilor cu o pensă ; tăierea firelor de păr sau raderea lor ; epilarea chimică (cu sulfuri alcaline sau pe bază de arsenic, acetat de taliu, sau depilatoare cosmetice) ; cu ceară și radioterapia epilatorie locală.

Aceste medode (cu excepția radioterapiei care, prin repetare, poate distruge bulbul folicului pilos) nu sînt decît metode paleative, deoarece firul de păr se reface, după epilare, uneori mai viguros.

Metode definitive de epilare sînt :

— **radioterapia epilatorie definitivă** (periculoasă, deoarece produce radionecroze, radiodermite, cuperoză, telangiectazii, atrofii sau induce formarea de epitelioame spinocelulare) ;

— **electroliza negativă** (produsă de un curent galvanic, așa cum s-a arătat la capitolul de galvanocauterizare). Acul epilator se conectează la polul negativ, iar electrodul pozitiv face contact cu tegumentele pacientei, indiferent de regiune. Tehnica constă în introducerea acului pe traiectul firului de păr, după care se închide circuitul electric, crescîndu-se ușor intensitatea sa, continuu, pînă la 1 —3 mA (timp de 10 — 30 secunde) ; se diminuează progresiv intensitatea curentului, pînă devine nulă, moment în care se scoate acul. Intensitatea curentului trebuie să fie nulă la introducerea și la scoaterea acului, deoarece, în caz contrar, apar senzații dureroase. Metoda dă rezultate estetice foarte bune, dar se efectuează într-un timp îndelungat (într-o ședință se extrag 20 — 50 de fire de păr) ;

— **electrocoagularea sau electrocauterizarea pilară bulbară** se efectuează cu diatermocauterul ; este o metodă de mică chirurgie cosmiatrică, mai complexă decît electroliza negativă.

Metoda pare a fi un procedeu aproape ideal, întrucît reunește condițiile esențiale ale unei epilații bune : este definitivă, puțin dureroasă, nu produce fenomene periculoase pentru tegumente și determină cicatrice minime (cu o tehnică și o aparatură adecvată).

Principiul metodei constă în distrugerea bulbului pilar, prin trecerea unui curent de înaltă frecvență, urmărind ca acul să pătrundă pe traiectul firului de păr,

pînă la bulb. Declanșarea curentului electric se face după pătrunderea acului la nivelul bulbului pilar ; dacă acul nu atinge bulbul pilar sau dacă l-a depășit, electrocauterizarea nu este eficientă, determinînd efecte estetice negative.

Este o metodă mai puțin laborioasă decît electroliza pilară, cu randament destul de bun, dar necesită multă răbdare pentru medic și pacientă.

Materialul necesar pentru efectuarea electrocauterizării pilare bulbare: diatermocauterul (cu reglare fină, pentru efecte de coagulare) ; un ac fin, special, foarte subțire ; o pensă de epilație obișnuită ; alcool 70° (pentru dezinfecția tegumentelor înainte de operație) ; spray cu antibiotice și cortizon (Bioxiteracor, fluocinolon N, Oxycort etc.); pulberi antiseptice sau antibiotice ; ochelari — lupă cu sau fără lampă frontală (fig. XLVII/3) ; mască chirurgicală ; sursă bună de lumină cu braț mobil, sau un far pentru intervențiile chirurgicale obișnuite ; masă de operație sau ginecologică, la nevoie un pat, pe care va fi așezată bolnava, culcată, operatorul putîndu-se roti în jurul capului și un taburet cu șurub, reglabil ca înălțime.

Înaintea începerii tratamentului se face o pregătire psihologică a pacientei : se explică metoda, faptul că este aproape indoloră, la început senzația fiind mai deosebită, dar, pe măsură ce se scot mai multe fire de păr, se produce obișnuința; pacienta va fi avertizată că tratamentul se face pentru o perioadă mai îndelungată, că rămîn cicatrice mici, care în timp se vor estompa, și, foarte important, crustele formate după electrocauterizare nu trebuie îndepărtate forțat.

Tehnica constă în :

— pacienta se așază cu fața în sus pe masa de operație sau pe canapeaua medicală (caz în care mobilitatea medicului este stînjenită) ; cu capul ușor flectat pe spate și întors către partea opusă locului în care se află medicul (în cazul în care se lucrează la față sau în cazul epilării regiunii cervicale) ;

— medicul, după toaletarea mîinilor, se așază (la capul bolnavei) pe taburetul reglat la înălțimea convenabilă (privind de sus capul pacientei), aducîndu-și în apropierea sa electrocauterul cu acul montat ; își așază ochelarii-lupă și masca ;

— dezinfectează regiunea pe care va lucra ;

— verifică contactul pacientei cu electrodul neutru și verifică funcționarea aparatului reglîndu-l la intensitatea dorită ;

— poziția de lucru constă în așezarea cu mîna dreaptă, care ține acul, deasupra feței sau a suprafeței de lucru, iar cu mîna stîngă ține pensa, cu care va extrage firele de păr cauterizate ;

— nu se va face anestezie locală;

— se introduce acul de-a lungul firului de păr, ținînd cont de înclinarea sa, prin ostiul pilosebaceu, circa 4 — 7 mm, pînă ce întîmpină o ușoară rezistență (fapt care arată că vîrful a ajuns la bulbul pilar). Este important să nu se creeze căi false, urmărindu-se înclinarea tijei firului de păr, care este oblică, perpendiculară sau aproape paralelă cu suprafața pielii ;

— stabilește contactul (cu mîna sau cu piciorul, în funcție de tipul de aparat), pentru o fracțiune de secundă, teoretic 0,5 — 1,5 secunde; experiența personală duce la o reglare reflexă a acestuia ;

— în timpul cît contactul este pus, acul poate rămîne pe loc, sau se pot face 2 — 3 mișcări limitate de dus-întors ;

— după anularea contactului, se scoate acul electrocauterului, iar cu mîna stîngă în care se ține pensa se extrage firul de păr, care nu opune nici o rezistență ; dacă firul de păr opune rezistență, operația nu este eficientă și va trebui repetată deoarece arderea bulbului pilar este incompletă;

Scanned with OKEN Scanner

— se recomandă ca firele de păr asupra cărora se acționează să aibă între ele o distanță de 3—5 mm sau, ca o metodă intensivă, se lucrează asupra tuturor firelor de păr dintr-o regiune, în aceeași ședință, cu rezultate estetice similare, dar dificil de suportat în perioada următoare, deoarece apare un edem local, intens, în această situație ;

— în general, o ședință durează 30 de minute, timp în care se pot scoate circa 150 — 300 fire de păr ; dacă se depășește această perioadă de timp și operatorul nu este antrenat, mîna tremură, scade nivelul concentrației și randamentul, cu efecte negative din toate punctele de vedere : pacienta nu suportă ușor o poziție nemișcată un timp mai îndelungat ; ședințele prelungite vor fi spațiate de pauze (5—10 minute) ;

— frecvența ședințelor, în cazul abordării firelor de păr în sistemul de „rărire", va fi de 7 — 14 zile, pe aceeași regiune ; în sistemul intensiv, se poate aborda regiunea în întregime ; ședința următoare, care abordează o altă regiune, poate fi făcută imediat.

Înainte de ședințele de epilare nu se face epilație manuală cu pensa, cel puțin 7 — 10 zile, întrucît, pentru o epilație facilă, este necesar ca firul de păr să depășească suprafața pielii cu cel puțin 2 — 4 mm.

După epilație, regiunile în care s-a lucrat devin eritematoase și edematoase, hipertermice, fenomene ce dispar în 24 — 72 de ore. După terminarea ședinței, se face o pulverizare fină a regiunii pe care s-a lucrat cu spray cu cortizon și antibiotice, fapt care atenuează edemul, previne infecția, reduce pruritul. General, se administrează pacientului un diuretic (preferabil nefrix) în perioada manifestărilor edematoase locale.

Electrocauterizarea papilară bulbară poate determina o serie de incidente și accidente :

— arderea tegumentelor perifoliculare (dacă intensitatea curentului este crescută, durata perioadei în care se face contactul este prelungită sau acul este situat superficial) ;

— sîngerarea apare excepțional (cu o tehnică corectă) ; se datorează creării unei căi false, produsă de pătrunderea acului în țesuturile înconjurătoare canalului pilo-sebaceu. Se va repeta cauterizarea, reorientîndu-se poziția acului, sau se face o cauterizare superficială, pentru oprirea sîngerării ; dacă sîngerarea continuă, se apucă între policele și indexul stîng pielea perilezională, cu mîna dreaptă se tamponează cu un tampon cu alcool, înlăturîndu-se sîngele scurs, apoi se pătrunde 4 — 5 mm în traiectul fals, cauterizîndu-l ;

— durerea apare în cazul cauterizării profunde, vicioase, sau superficiale, ori al declanșării premature a contactului, în cazul căilor false. În anumite regiuni, ca cea a buzei superioare și perinarinare, electrocauterizarea este dureroasă și dificil de suportat ;

— ratarea cauterizării firelor de păr (care la o epilare bună trebuie să fie sub 10%) apare imediat sau tardiv. Constatarea imediată este rezistența pe care o opune firul de păr la smulgere, după electrocauterizare ; constatarea tardivă rezultă în apariția unui nou fir de păr, în centrul unei mici cicatrici (semn al unei electrocauterizări anterioare). Pătrunderea acului în canalul pilosebaceu, anterior traumatizat, este dificilă, țesuturile opunînd rezistență datorită sclerozării și fibrozării lor ;

— cicatricele depresionate sau atrofice, firesc să apară, discret, pot fi pregnante uneori, datorîndu-se unei tehnici deficitare, unui instrumentar inadecvat, unui teren particular, sau ruperii premature a crustelor formate (fără a aștepta căderea lor spontană). Adesea, cicatricele dispar în timp, mai ales dacă se masează

Scanned with OKEN Scanner

corect fața după căderea crustelor, pentru restructurarea țesuturilor, asociindu-se un machiaj adecvat.

O remarcă deosebită: după o epilație corectă apar adesea în timp fire de păr mature, în regiuni mai puțin interesate anterior; faptul se datorează stimulării hormonale a bulbului foliculilor imaturi, care se maturizează treptat.

După terminarea epilației, adesea se procedează la ședințe suplimentare de corectare, la intervale variabile, pe regiunile care s-au dezvoltat fire de păr, mature. Apariția acestor peri maturi, care nu prezintă cicatrici la ostiul pilar, nu trebuie confundată cu ratările epilatorii, menționate mai sus, în care apare rezistență la pătrunderea acului în tentativa de efectuare a epilației.

Ca particularități, epilația, cel mai frecvent, interesează fața. Perii de pe buza superioară sînt mai deși decît în alte regiuni, astfel încît epilația se va face la fiecare ședință, progresiv, ținîndu-se cont de durere și motivele estetice. Regiunea sprîncenoasă, intersprîncenoasă, preauriculară, mentonieră și submandibulară se pretează la o epilație mai ușoară.

Epilația regiunii mamare și intermamare, care prezintă peri lungi, cu excepția regiunii mamelonare și imediat perimamelonare, mai sensibile, și deci mai dureroase, nu pune probleme deosebite.

Epilația regiunii abdominale, între pubis și ombilic, este rareori solicitată, ca și toracele.

Uneori se solicită epilația coapselor, mai ales la rădăcina lor, pe fața antero-internă superioară, sau în întregime, a gambelor, antebrațelor sau dorsul palmelor. Acest gen de epilație nu pune probleme deosebite, cu excepția duratei și răbdării pe care trebuie să o aibă pacienta și medicul.

Regiunea axilară nu va fi epilată, ținîndu-se cont de pericolul, deloc neglijabil, al infecțiilor care apar (hidrosadenita).

După epilare, pacienta nu va aplica creme nutritive sau substanțe pentru machiaj, cosmetice, timp de cel puțin 48 — 72 de ore și va evita ruperea crustelor. Poate folosi, pentru igienă, apa și săpunul, în mod obișnuit după 18 — 24 de ore, cu recomandarea fermă: de a tampona tegumentele feței cu un prosop curat.

Se vor evita promisiunile asupra rapidității efectuării tratamentului deoarece o pilozitate medie a feței cuprinde 2 000 — 4 000 de fire de păr, ce pot fi teoretic epilate în 20 — 40 de ședințe; se va ține cont și de faptul că poate apare maturizarea ulterioară a unor foliculi imaturi, numărul ședințelor fiind astfel mai mare.

În concluzie, metoda electrocauterizării pilare bulbare este eficientă, laborioasă, estetică (cu rezerva unor eventuale cicatrici), puțin dureroasă, dar nu poate preveni pusee de hiperpilozitate ulterioară, condiționate de perturbații endocrine incorect sau insuficient tratate. Electrocauterizarea determină distrucția definitivă a bulbului și firului [illegible] asupra căruia s-a acționat [illegible] și prezența pseudo[illegible] se limitează la epiteliu. Pot fi confundate cu melanoamele maligne; prezența depresiunilor, în verucile seboreice, și apariția lor tardivă sînt elemente care ajută la fixarea diagnosticului.

Tratamentul verucilor seboreice variază cu aspectul clinic (plate, tumorale, solitare, multiple). În general, în cele plate se procedează la o decupare (desprindere) cu pomadă cu acid salicilic 1%, urmată de aplicarea de zăpadă carbonică. Verucile de aspect tumoral beneficiază de excizia chirurgicală (după anestezie locală prealabilă), tipul exciziei depinzînd de localizarea lor; electrocauterizarea este recomandată în verucile gîtului sau la cele reliefate; este contraindicată la verucile seboreice întinse, deoarece este urmată de ulcerații, care se vindecă greu.

Nevul verucos este o hiperplazie epidermică care se constituie în copilărie, forma și întinderea sa fiind variabilă; uneori este sistematizat, întins pe traiectul

PARTEA A IV-A

AFECȚIUNILE CUTANATE CARE BENEFICIAZĂ DE TRATAMENT CHIRURGICAL

În dermatologie, terapia chirurgicală poate fi absolută, în unele boli, sau poate fi înlocuită cu alte mijloace terapeutice: tratament general topic și electrochirurgical; acesta a fost folosit în multe boli dermatologice, în prima jumătate a secolului al XX-lea. Prezintă ca dezavantaje: nu se controlează suficient zona electrocauterizată și lasă o ulcerație care se închide în timp îndelungat. Electrochirurgia (electrocauterizarea) a fost înlocuită prin tratamentul chirurgical; are avantajul că: elimină rapid leziunea, este urmat de sutură, cu vindecare rapidă. Tumorile cutanate beneficiază, frecvent, de tratamentul chirurgical.

Tumorile cutanate se clasifică în: benigne și maligne.

Tumorile cutanate benigne sînt de natură epitelială, mezenchimatoasă sau ale țesutului pigmentar.

CAPITOLUL XXVIII

TUMORILE EPITELIALE BENIGNE

Unele din perioadele perinatal benigne sînt

genitală și perigenitală ; la adulți și la vîrstnici se întîlnesc forme gigante, tumorale pînă la mărimea unei alune.

Histologic, apare îngroșarea epidermică și invaginarea sa, constituindu-se lobuli piriformi numeroși, ale căror axe converg către un orificiu corespunzînd zonei centrale ombilicate a leziunii. Celulele malpighiene se cheratinizează anormal, în sensul că, pe măsură ce progresează de la bazală către stratul cornos, își pierd nucleul, devin ovalare, dense, foarte eozinofile, apoi bazofile, realizîndu-se fenomenul de discheratoză ; elementele celulare devin grăunți discheratozici. În interiorul acestor grăunți se găsește virusul — reprezentat de corpusculi de dimensiuni de 230 microni.

Tratamentul leziunilor multiple, sau al leziunii gigante, unice, constă în chiuretare, urmată de aplicarea de tinctură de iod. Excizia chirurgicală se poate face, urmată de sutură, dacă secțiunea a fost eliptică.

Tumorile epiteliale de cauză necunoscută (nevirotice) pot porni de la epiteliul de acoperămînt sau de la epiteliul glandular.

TUMORILE EPITELIALE ALE EPITELIULUI DE ACOPERĂMÎNT

Sînt tumorile constituite prin proliferarea epiteliului dintre orificiile foliculilor pilosebacei și cuprind :

Verucile seboreice (veruci senile, papiloame bazocelulare sau cheratoze seboreice) ; sînt des întîlnite la vîrstnici, uneori și la persoane peste 30—40 de ani, reprezentînd leziuni multiple, adesea moștenite. Sediul obișnuit este toracele sau fața. Se prezintă ca escrescențe ovalare, cu diametrul de 5—15 mm, acoperite de un depozit cheratozic gras, de culoare galbenă-brună ; după detașarea acestui depozit, suprafața apare lucioasă ; pe toracele posterior apar negricioase, adesea tumorale, sesile, fără acest depozit gras ; prezintă însă pe suprafață depresiuni, în rest, pielea lucioasă și intens pigmentată. Verucile seboreice pot fi *solitare* sau *multiple* (forma profuză), unele plate și altele de tip tumoral ; pe fețele dorsale ale palmelor sînt plate și, adesea, rugoase, de tip eruptiv, mai ales la vîrstnici; la gît, iau aspectul de molluscum pendulum, asociindu-se cu leziuni tipice de veruci seboreice pe față și pe trunchi.

Histologic, arată proliferare epidermică bine delimitată, constituită din celule diferite ale straturilor epidermice, care formează o rețea, în ochiurile căreia apar mase cheratozice legate de stratul cornos (pseudochisturi). Pigmentul melanic poate fi prezent în celulele epiteliale sau în ochiurile formate de țesutul conjunctiv și de vasele capilare dermice sub forma unei grămezi (melanoacantom) ; proliferarea și prezența pseudochisturilor se limitează la epiteliu. Pot fi confundate cu melanoamele maligne ; prezența depresiunilor, în verucile seboreice, și apariția lor tardivă sînt elemente care ajută la fixarea diagnosticului.

Tratamentul verucilor seboreice variază cu aspectul clinic (plate, tumorale, solitare, multiple). În general, în cele plate se procedează la o decupare (desprindere) cu pomadă cu acid salicilic 1%, urmată de aplicarea de zăpadă carbonică. Verucile de aspect tumoral beneficiază de excizia chirurgicală (după anestezie locală prealabilă), tipul exciziei depinzînd de localizarea lor ; electrocauterizarea este recomandată în verucile gîtului sau la cele reliefate ; este contraindicată la verucile seboreice întinse, deoarece este urmată de ulcerații, care se vindecă greu.

Nevul verucos este o hiperplazie epidermică care se constituie în copilărie, forma și întinderea sa fiind variabilă ; uneori este sistematizat, întins pe traiectul

unor ramuri nervoase. La acest nerv apar pe suprafață excrescențe cheratozice, de culoare cenușie sau brun-negricioase ; pe pielea capului apare ca o placă unică, însoțită de alopecie definitivă, constituind nevul papilomatos al pielii capului ; pe corp formează benzi sau striuri multiple (unilaterale sau simetrice), determinînd desene care se opresc la linia mediană, constituind nevii lineari sau zoniformi.

Histologic, este puțin caracteristic ; se constată hipercheratoză ortocheratozică și acantoză ; stratul granulos apare cu totul neregulat. Uneori, nevii situați la rădăcina coapsei sînt inflamatori și se însoțesc de tulburări de dezvoltare (tulburări de memorie, sau alte organe), constituind așa-numitul **nevil** (nev epidermic verucos inflamator linear) ; în forma de placă unică, aspectele sînt asemănătoare clinic și histologic cu verucile vulgare.

Tratamentul chirurgical constă în excizie cu sutură ; se recomandă în formele limitate, însă recidivele sînt frecvente ; extirparea chirurgicală este variabilă ca tehnică, determinată de localizarea și întinderea sa ; în formele difuze, se folosesc cheratolitice, local.

Acantomul cu celule clare (recent descris de Degos și col. în 1962) este, în general, o leziune unică, rareori multiplă (apărînd la pacienții peste 50 de ani, pe gambă), mică, dură, bine delimitată, rotundă (1 cm), uneori reliefată (cazuri personale) ; are culoarea roșietică sau brună, cu suprafața cheratozică, mamelonată, umedă, însoțită sau nu de prurit discret.

Structura histologică caracteristică constă din hiperplazie epidermică bine delimitată lateral ; celulele malpighiene, ușor mărite de volum, separate prin edem intercelular, cu citoplasma clară ; coloraţia PAS evidențiază bogăția în glicogen ; în derm — proces inflamator.

Diagnosticul clinic poate fi presupus, adesea confundat cu fibromul „în pastilă", examenul histologic însă fixează diagnosticul.

Tratament — excizie chirurgicală.

TUMORILE PORNITE DE LA EPITELIUL FOLICULULUI PILOS

Aceste tumori par a avea originea histologică la foliculul pilos sau firul de păr.

Cheratoacantomul — tumoră benignă, frecvent întîlnită, confundată anterior cu epiteliomul spinocelular, ținînd seama de structura histologică ; a fost izolată și denumită ca atare de Mac Corneak, apoi Rook și Whimster. Tumora regresează spontan, după 5—6 luni de evoluție ; apare la adult, la ambele sexe, cu sediul, în special, pe zonele descoperite : obraji, menton, frunte, uneori pe semimucoase ; poate avea diferite aspecte clinice (cheratoacantom clasic, cheratoacantom gigant, cheratoacantom centrifug, cheratoacantom plat, cheratoacantom de tipul cornului cutanat, cheratoacantoame multiple). În toate formele, cheratoacantomul se poate recunoaște în următoarele stadii: inițial, de maturare, de involuție și de cicatrizare. Deși cicatrizarea survine după 5—6 luni, metoda electivă de tratament este extirparea chirurgicală urmată de sutură.

În stadiul inițial (primele 3—4 săptămîni) se prezintă ca tumoretă hemisferică, de culoarea pielii normale (sau roză), uneori ombilicată, de consistență ferm[illegible], considerată la început ca un punct de foliculită ; crește permanent, timp de [illegible]—4 săptămîni, ajungînd la dimensiunea de 0,5—1 cm (în cazul cheratoacantomului gigant — la aceea a unei mandarine).

În stadiul de maturare, aspectul este evocator : tumoră fermă nedureroasă, cu centrul cheratozic, deprimat, formînd un veritabil crater ; este hemisferică,

cu baza indurată ; pielea netedă are culoarea alb-gălbuie, roză sau roşie violetă (uneori, centrul apare ca un corn cutanat).

În stadiul de involuţie (după săptămîna 6—7) se observă o aplatizare ; tumora îşi pierde duritatea şi centrul cheratozic devine mai proeminent.

În stadiul de cicatrizare (după 3—4 luni) leziunea dispare, fiind urmată de o cicatrice.

Evoluţia lentă (de 4—5 luni) pune problema unui epiteliom spinocelular şi este necesară îndepărtarea leziunii. La persoane în vîrstă (de peste 60—70 de ani), deşi aspectul clinic şi evoluţia este aceea a unui cheratoacantom, evoluţia şi aspectul histologic sînt ale unui epiteliom spinocelular, prezentînd numeroase atipii celulare şi mitoze ; recidive ale cheratoacantomului sînt posibile dacă n-au fost complet extirpate.

Cheratoacantomul gigant (în special la persoanele vîrstnice) are sediul pe feţele dorsale ale mîinilor. Tumora se dezvoltă rapid, în 1—2 luni ajungînd la dimensiunea unei mandarine şi stagnează ca atare. Fiind mare, nu se poate aştepta vindecarea spontană, încît se excizează.

Cheratoacantomul centrifug se localizează pe feţele dorsale ale mîinilor sau pe feţele anterioare ale gambelor; apare, iniţial, sub forma de cheratoacantom solitar, care se vindecă spontan, dar în jurul cicatricei se constituie un chenar tumoral care după vindecare este urmat de cicatrici. Apar, astfel, placarde întinse, în cicatrice evoluînd noi cheratoacantoame ; leziuni centrifuge se dezvoltă şi după excizia incompletă a unui cheratoacantom clasic.

Cheratoacantoamele multiple se limitează uneori la o regiune, alteori sînt generalizate. Terapia lor este dificilă ; apar în diferite stadii de evoluţie (cheratoacantom clasic bine constituit, cicatrici, ulceraţii, cheratoacantoame centrifuge).

Cheratoacantoamele semimucoaselor şi mucoaselor, frecvente la buza inferioară, se dezvoltă într-un timp scurt, mult redus faţă de epitelioamele buzei inferioare ; aceste tipuri de cheratoacantoame nu au crater central.

Cheratoacantoamele plate apar ca plăci de dimensiuni variate, uneori multiple, cheratozice, puţin reliefate.

Formele multiple eruptive, situate pe faţă, sau generalizate, corespund entităţii descrise de Fergusson-Smith sub denumirea de epitelioame spontane vindecabile.

Histologic, la leziunea adultă apare hiperplazie epidermică rotundă (sferică), invaginată în derm ; în centru, craterul este umplut cu o masă cornoasă. În masa proliferativă, constituită din elemente malpighiene, se văd adevărate perle cornoase, cele mai multe ortocheratozice ; în jurul craterului se constată un repliu epitelial subjacent epiteliului de acoperămînt, continuat cu masa de hiperplazie epitelială (aspect patognomonic). În jurul masei epiteliale proliferative se constată o hiperplazie sebacee. Diagnosticul histologic este sugestiv, ţinînd seama de prezenţa repliului epitelial şi a craterului. În faza de resorbţie, se observă infiltrat inflamator cu prezenţa celulelor gigante de corp străin, rezultate din fragmentarea hiperplaziei epiteliale şi contactul dermului cu cheratina sau cu celulele malpighiene.

Diagnosticul diferenţial se face cu epitelioamele bazocelulare, forma tumorală (evoluţia acestora este mai lentă şi lipseşte craterul central). Diagnosticul pozitiv prezintă ca elemente specifice : repliul epitelial, masivitatea cheratinei şi hipertrofia foliculilor sebacei adiacenţi. Diagnosticul este dificil dacă apare un crater multilocular (hiperplazie mare a corpului mucos cu bogăţie în figuri discheratozice şi mitoze cu atipii celulare) şi limita profundă este mai puţin netă.

Scanned with OKEN Scanner

Etiologia originii pilosebacei este discutată, rolul prafului de cărbune și al uleiurilor minerale socotindu-se a fi marcat; s-a emis teoria unui virus. Dezvoltarea unei imunități celulare apare ca seducătoare. Histogenetic, se poate vorbi de obstrucția foliculului pilar și stimularea cheratinogenezei, care dilată foliculul și determină hipertrofia epitelială.

Tratamentul trebuie făcut în perioada sa de formare; se procedează la excizia chirurgicală, care trebuie să intereseze toată tumora, inciziile executîndu-se la distanța de 0,5—1 cm de marginile sale. Dacă rămîne o mică porțiune din tumoră, recidivele sînt frecvente. În perioadele de stare se recomandă excizia largă, în raport cu mărimea leziunii. În cheratoacantoamele gigante se face excizia, ulterior chiuretarea; deficitul creat poate fi acoperit (după granulare) prin grefe libere insulare (în pastilă) sau, de la început, prin grefe despicate. Nu recomandăm aplicarea de grefe imediat după excizie și chiuretare, pentru a controla și evita recidiva, ca urmare a rămînerii unor resturi epiteliale. În cheratoacantoamele centrifuge se face chiuretarea profundă interesînd și zona cicatriceală; se urmărește evoluția pentru evitarea recidivelor. În cheratoacantoamele semimucoaselor se recomandă excizia completă cît mai departe de marginile tumorale, urmată de sutură (ca în epitelioamele spinocelulare).

Epiteliomul calcificat (mumifiat) Malherbe (Pilomatrixomul), (cunoscut din 1880 sub numele de epiteliom calcificat Malherbe), este denumit frecvent *pilomatrixom* sau *tumoră Malherbe* (denumiri mai corecte, întrucît nu este un epiteliom iar calcificarea este inconstantă. Este o leziune care se dezvoltă la orice vîrstă, de cele mai multe ori după 20 de ani. Sediul obișnuit este la cap și gît, dar și la membrele superioare, excepțional, în regiunile palmoplantare. Are aspect de tumoră, de mărime variabilă (bob de mazăre la o alună), acoperită de piele normală sau gălbuie; este foarte dură la palpare (duritate pietroasă), cu formă sferică, elipsoidală sau plurilobată; adesea este opacă la razele X. După ce s-a dezvoltat, rămîne ca atare. Nu recidivează după extirpare.

Histologic, se constată o proliferare epitelială bine delimitată, adesea încapsulată, situată profund în derm, cu grămezi de celule foarte bazofile, asemănătoare cu acelea de epiteliom bazocelular. Alături de ele (uneori înconjurîndu-le și părînd că se transformă din ele) apar mase de celule eozinofile palide (datorită dispariției nucleului și păstrării numai a membranelor celulare greu de diferențiat de o cheratinizare); în aceste zone apar calcificări datorate supraîncărcării calcare a sechestrelor epiteliale (se citează apariția și de osificări). În jurul acestor mase se văd plasmodii multinucleate (celule gigante de corp străin). Histogenetic, este susținută originea pilară, tumora dezvoltîndu-se pe seama unei eboșe embrionare a matricei foliculului pilos.

Diagnosticul clinic poate fi bănuit, dar poate fi confundat cu un chist sebaceu calcificat; aspectul histologic fixează diagnosticul.

Tratamentul este chirurgical, ținîndu-se seama de sediul și dimensiunea tumorii; excizia tumorii este urmată de sutură.

Nevusul pilar este constituit mai mult de o placă, variabilă ca întindere, în care perii sînt foarte numeroși; poate fi excizată.

Tricoadenomul, tricodiscomul și tricolemonul apar ca tumori, uneori multiple, care nu depășesc dimensiunea unui bob de linte, situate la față. Ele sînt diagnosticate numai histologic, după biopsie; fiind numeroase, beneficiază de electrocoagulare.

Nevul comedonian este constituit din insule sau benzi, grupate, formate din comedoane mari (chisturi ostio-foliculare cu cheratina oxidată). Între comedoame

Scanned with OKEN Scanner

pielea este normală, neregulat pigmentată, uneori mai îngroșată, alteori atrofică. La nivelul acestor plăci se pot vedea chisturi supurate și chiar fistule. Gruparea leziunilor este bine delimitată și apare de la naștere. Localizarea este variabilă (față, regiunea cervicală, trunchi etc.). Uneori plăcile sînt sistematizate, asemenea unui nev sistematizat. Nu degenerează niciodată.

Histologic, apar invaginări mari epidermice, pline cu cheratină ortocheratozică; în jur, glandele sebacee sînt atrofice, uneori complet dispărute.

Tratamentul constă în excizarea chirurgicală largă și profundă, care oprește dezvoltarea chisturilor supurate.

TUMORILE GLANDELOR SEBACEE

Tumorile glandelor sebacee sînt multiple. unele beneficiind de tratament chirurical (frecvent — electrocauterizare). Dacă sînt puține la număr tratamentul chirurgical este indicat. Aceste afecțiuni sînt:

Boala Fordyce; este caracterizată prin mici granulații gălbui, situate pe marginea liberă a buzelor și pe fața internă a obrajilor, uneori chiar pe mucoasa vaginală. Granulațiile sînt glande sebacee heterotopice; apar după vîrsta de 20 de ani. Tratamentul constă în electrocauterizare sau în excizie chirurgicală (vermilionectomie).

Adenoamele sebacee simetrice ale feței rezultă din hiperplazia glandelor sebacee (tipul de adenoame simetrice Pringle) sau din proliferarea de eboșe pilare, elemente vasculare și fibroase (tipul Hallopeau).

Adenoamele sebacee simetrice de tip Pringle (varietatea roșie) constau din ridicături globuloase, roșii și telangiectazii, sute la număr, dispuse simetric în șanțurile nasogeniene, șanțul mentonier, la rădăcina nasului sau pe frunte; sînt izolate sau formează placarde cu limite imprecise.

Adenoamele sebacee simetrice de tip Hallopeau sînt tumorete globuloase dure, gălbui, cu sediul asemănător și apariție din copilărie (la început în număr mic, înmulțindu-se progresiv). Se însoțesc de molluscum pendulum (uneori ocupînd toată regiunea cervicală), de fibroame și de nevi diverși. Tumorile periunghieale (Koenen) apar ca leziuni cilindrice, roșii, situate lateral, la unghii, săpînd un șanț în unghii sau la baza lor.

Ambele forme de adenoame sebacee fac parte din tabloul dermatologic constituit de epiloia (scleroză tuberoasă Bourneville). Această boală prezintă crize epileptiforme de tip grand mal sau petit mal; radiografia craniană pune în evidență calcificări la nivelul tuberului cinereum. Uneori, adenoamele sînt foarte mici sau lipsesc, prezența calcificărilor cerebrale și a tumorilor Koenen bănuind o manifestare neurologică; se pot însoți de tumori renale și leziuni retiniene, fiind clasate azi în cadrul facomatozelor.

Adenoamele sebacee simetrice de tip Balzer-Ménétrier (varietatea albă) constau din tumorete cu aceeași topografie, dar fără manifestări neuro-viscerale. Actualmente, ele sînt atașate trichoepitelioamelor.

Histologic, adenoamele sebacee simetrice sînt considerate variat, hiperplazia sebacee nefiind găsită decît în adenoamele sebacee simetrice Pringle, asociate cu hiperplazie vasculară. În varietatea Hallopeau apare proliferarea fibroasă.

Tratamentul chirurgical extirpă doar leziunile mai mari, în rest procedîndu-se la electrocauterizare.

Scanned with OKEN Scanner

Adenomul sebaceu senil apare la adulți după 40 de ani, situat obișnuit la față (frunte, regiunea temporală); poate fi unic, uneori cu leziuni multiple. Apare ca un nodul rotund, puțin reliefat, de culoare albă-gălbuie, dur, uneori ombilicat în centru, nedureros și rămînînd ca atare (manifestare specifică pielii senile).

Histologic, este format din glande sebacee proliferate, de obicei mărite ca volum și situate în derm, ocupînd și dermul superficial.

Tratamentul chirurgical poate da rezultate bune. Criocauterizarea și electrocauterizarea pot fi, de asemenea, folosite.

Nevul sebaceu Jadassohn este o leziune congenitală, rar întîlnită, situată la nivelul pielii capului, feței, mai ales frontal sau periauricular.

La pielea capului se prezintă ca o placă alungită, bine circumscrisă, gălbuie, puțin reliefată, de multe ori mamelonată, de consistență dură. Pe suprafața sa, plată, se dezvoltă formațiuni papilomatoase, dînd impresia de nev nevocelular papilomatos sau nev verucos papilomatos. La nivelul ei părul lipsește total. Pe suprafața sa apar verucozități, fapt care a făcut să fie denumit chiar nev verucosebaceu.

În peste 20% din cazuri se constată degenerescență epitelială. Epiteliomul, de cele mai multe ori, de tip bazocelular solid, neulcerat, adesea pigmentar, se suspectează dacă apare o ulcerație, burjonare sau sîngerare (se citează și apariția unui epiteliom spinocelular). Degenerescența epiteliomatoasă apare la orice vîrstă a individului; începînd de la pubertate, această degenerescență este mai frecventă.

Histologic, nevului sebaceu îi este caracteristică prezența glandelor sebacee de aspect normal în număr mare; foliculii piloși, reduși în stare de eboșe; glandele sebacee înconjoară acest rest de foliculi; în profunzime, glandele sudoripare apocrine au lumene mult dilatate, asemănătoare cu acelea de siringocistadenom papilifer. Formațiunea poate fi socotită ca o disembrioplazie.

Tratamentul de elecție este chirurgical permițînd dispariția zonei de alopecie. Dacă leziunea este mare, se acoperă defectul prin transplante. Nevii sebacei, situați în alte zone (mai ales la față), se tratează chirurgical cu sutură. În degenerescența epiteliomatoasă, excizia largă este obligatorie.

Rinofima (acnee hipertrofică) se localizează la pielea nasului în regiunea cartilaginoasă, la indivizii hiperseboreici. Se observă o marcată hiperplazie a regiunii cartilaginoase, de obicei difuză, cu aspect de tumoră, la suprafața căreia se constată depresiuni cupuliforme, prin care, la presiune, apar coloane de sebum.

Histologic, apare hipertrofia glandelor sebacee, asociată cu o marcată fibroză periglandulară.

Tratamentul constă în decorticare chirurgicală (eliminarea zonei de piele hipertrofiată, la același nivel cu restul pielii nasului). Sîngerearea marcată poate fi oprită prin electrocauterizare sau aplicarea de tampoane îmbibate cu apă oxigenată sau ser fiziologic + adrenalină. Cicatrizarea se face rapid, pornind de la epiteliul canalelor glandelor sebacee.

TUMORILE BENIGNE ALE GLANDELOR SUDORIPARE

Hiperplaziile sau tumorile sudoripare iau naștere din glandele eccrine, apocrine sau din diferitele componente ale glandelor (glomerul, cu celule clare sau întunecate și celulele mioepiteliale, tub excretor intradermic, tub excretor intraepidermic, porul glandelor sudoripare). Toate apar la piele ca leziuni hipertrofice, tumorale, multe din ele, dacă sînt reduse ca număr, beneficiind de excizie chirurgicală. Acestea sînt:

Scanned with OKEN Scanner

Hidradenoamele multiple (**siringoamele**) beneficiază de electrocauterizare sau criocauterizare.

Adenomul sudoripar (**hidradenomul nodular**) se prezintă ca un nodul profund, bine delimitat, uneori albăstrui.

Histologic, este caracteristic ; apar numeroase digitații ramificate, uneori formînd veritabile chisturi ; fiecare digitație sau formație chistică are un perete format din două rînduri de celule, unele interne (excretoare), altele externe (mioepiteliale), în jur cu un țesut fibros hialinizat în mare parte.

Adenomul sudoripar condroid histologic, are caracter particular, în sensul că, pe lîngă proliferarea epitelială marcată, apare o degenerescență a stromei în țesut cartilaginos.

Spiradenomul ecerin — varietate marcată a adenomului sudoripar, apare ca o leziune nodulară, de obicei sferică, pînă la o alună, inclusă în derm ; sediul obișnuit al tumorii este fața anterioară a trunchiului. La presiune, tumora este dureroasă.

Histologic, sînt caracteristice proliferări nodulare, foarte bine delimitate, constituite din celule mici, rotunde, intens colorate ; în aceste mase celulare se constată și lumene glandulare cu două rînduri de celule; în unele zone se observă un țesut mai lax, în care apar vase de tip capilar și fibre nervoase.

Tratamentul acestor varietăți de tumori constă în ablația chirurgicală, ținîndu-se cont de localizare și de mărime.

Hidroadenomul papilifer al vulvei este mai rar întîlnit ; se prezintă sub forma unei tumori chistice, de culoare roză sau albăstruie, cu un conținut seropurulent, sau sub formă vegetantă (ca o placă vegetantă, situată de obicei pe una din labiile mici), confundîndu-se cu o tumoră malignă, papilom, endometrioză sau chist.

Histologic, apare ca o cavitate chistică, în care se găsesc vilozități ramificate, cu un ax conjunctiv vascular, separate între ele prin fante foarte puțin vizibile. Un singur rînd de celule tapisează atît peretele chistului cît și vilozitățile.

Tratamentul poate fi chirurgical.

Hidroadenomul verucos fistulovegetant sau **siringocistadenomul papilifer** se situează, frecvent, la nivelul pielii capului (în special în regiunea vertexului), regiunea axilară, inghinală, pe față (în special temporoauricular). Leziunea este prezentă de la naștere : inițial plană, mai tîrziu devine verucoasă (la pubertate). În mijlocul acestei leziuni se constată un crater prin care se scurge o secreție. Leziunile apar sub forma unei plăci sau ca leziuni mamelonate roșii (asemănătoare cu un mugure cărnos) ; uneori, leziunea este tumorală și verucoasă la suprafață.

Histologic, caracteristică este cavitatea chistică plină cu vilozități, uneori papilifere, în mijlocul chisturilor, care sînt formate din două rînduri de celule cuboidale. Leziunea ia naștere din glandele sudoripare apocrine.

Tratamentul este exclusiv chirurgical, fiind necesară excizia cît mai profundă și controlul histologic (pentru a constata dacă s-a extirpat în întregime). Dacă ablația nu a fost făcută în întregime și au rămas fragmente glandulare, chiar foarte mici, au loc recidive. Electrocauterizarea nu dă siguranța distrugerii totale.

Poromul ecerin are un aspect clinic deosebit, ca un mugure cărnos, de dimensiuni variabile, situat la nivelul plantei ; leziunile pot fi localizate și la palmă. Adesea, leziunea apare și pigmentată, diagnosticul clinic diferențial cu melanomul fiind foarte greu de făcut. Chiar dacă leziunea nu prezintă pigment, poate fi confundată cu un melanom, batriomicom sau o leziune tumorală din sarcomatoza Kaposi.

Histologic, apare caracteristic : hiperplazia epitelială, cu limite bine precizate, formată din celule mici, hipercrome, cu punct de unire între ele, foarte bogate

în glicogen. Proliferarea pornește din partea intraepidermică a porului excretor al unei glande sudoripare ecrine.

Tratamentul constă din excizia chirurgicală și sutură ; deoarece tegumentul plantar sau palmar este puțin extensibil, se face excizia chirurgicală urmată, ulterior, de acoperirea defectului prin grefe insulare.

Cilindroamele (tumorile în turban) sînt tumori multiple, localizate adesea la pielea capului (unde pot fi așa de multe încît să acopere pielea ca un turban) ; au aspect mamelonat; se mai pot localiza la față, pe pavilioanele urechilor (pre sau retroauricular). Sînt rotunde, hemisferice, netede, adesea sesile dar, posibil, și pediculate. Pielea este subțire, de culoare normală sau roșie-violacee, uneori cu telangiectazii. Mărimea este variabilă (un bob de linte, pînă la un ou de găină) ; pot fi izolate, singure, dar, în cursul evoluției, se pot grupa. Apar în adolescență, dar și la vîrste înaintate ; au caracter familial și hereditar. Nu se ulcerează decît excepțional.

Histologic, este caracteristic prezența de lobuli epiteliali grupați, situați în derm, la distanță de epiderm ; sînt limitați de un rînd de celule hipercromatice, așezate în palisadă, asemănătoare cu celulele banale ; sînt constituiți din celule mari cu nucleul clar. Unii lobuli sînt plini, iar în alții se găsește o substanță hialină dispusă printre elementele celulare ; unii au mici cavități mărginite de 1—2 celule, semănînd cu canalele sudoripare. În jurul lobulilor se găsește o membrană vitroasă groasă PAS - pozitivă, conținînd mucopolizaharizi neutri ; din membrană pornesc prelungirile hialine care fragmentează lobulii.

Tumorile sînt considerate de natură sudoripară, ecrină sau apocrină.

Tratamentul are drept scop eliminarea completă a leziunilor, pentru a evita recidivele (frecvente în cazul în care rămîn resturi). Ablația chirurgicală este o necesitate. Dacă sînt mici, sutura este ușoară ; cînd sînt multiple, formînd aspect de turban, eliminarea lor chirurgicală necesită plastii prin lambouri, din regiunile periferice ale pielii capului, sau grefe libere, care să acopere lipsurile de substanță rezultate din excizia tumorilor.

TRICOEPITELIOMUL (EPITELIOMUL ADENOID CHISTIC)

Apare ca proeminențe de dimensiuni variabile (de la un bob de mazăre pînă la o nucă), cu pielea de suprafață normală, galbenă sau roșiatică, translucidă. Tricoepitelioamele sînt situate la față, mai rar pe pielea capului ; pot fi solitare sau multiple ; cele solitare se întîlnesc și pe membre ; cele multiple, de dimensiuni variabile, ocupă, uneori, simetric toată partea mediană a feței, șanțurile nasogeniene, piramida nazală, regiunea sprîncenelor, pleoapele inferioare și superioare, pavilioanele urechilor, luînd un aspect de facies leonin (lepromatos). Leziuni asemănătoare pot fi întîlnite, rareori, în regiunea fesieră determinînd fistulizări asemănătoare cu fistulele după chisturile dermoide caudale (pilonidale). Tumorile sînt adesea familiale, hereditare ; apar chiar din copilărie sau la adolescență și se multiplică (mai ales) la pubertate. În unele cazuri se pot observa dispariții spontane sau asocieri cu diverși nevi, cu tumori benigne (nevi pigmentari, molluscum pendulum), adenoame sebacee simetrice albe sau roșii, cilindroame sau/și epitelioamele bazocelulare.

Histologic, aspectul constă într-o proliferare epitelială benignă (similară adesea cu aceea a unui epiteliom bazocelular) cu diferențiere pilară, reprezentată de chisturi mărginite de o teacă, formată din 2 — 3 rînduri de celule, uneori cu prelungiri proliferative epiteliale în „coadă de șopîrlă". Cavitățile chistice sînt pline cu lamele cornoase, o substanță hialină și chiar o masă grăsoasă. Asociat, apar cordoane celulare

pline, eboşe pilare şi calcificări intrachistice sau intradermice. În stromă, se vede o reacţie fibroasă marcată cu numeroase celule. Prezenţa eboşelor şi a diferenţierilor pilare le deosebesc de epiteliomul bazocelular cheratinizat. Originea acestor formaţiuni poate fi considerată pilară sau pilosebacee.

Tratamentul este chirurgical, în cazul tricoepitelioamelor solitare. Se intervine chirurgical în cazul tumorilor care formează mase enorme proliferante la sprîncene sau în fistulizările fesiere. Tricoepitelioamele multiple necesită electrocauterizarea sau criocauterizarea.

NEVUL BAZOCELULAR (NEVOMATOZA BAZOCELULARĂ)

Această afecţiune izolată după anul 1950 este reprezentată de leziuni cutanate, apărînd de obicei de la naştere sau tardiv ; sînt leziuni papuloase, multiple, simetrice, rotunde, globuloase, de consistenţă dură, au culoarea pielii normale, roz-cenuşie sau pigmentată, uneori ombilicate în centru, situate pe faţă (nas, pleoape, obraji), rar pe ceafă, trunchi şi pe alte părţi ale corpului ; cresc lent şi pot să apară alte leziuni succesiv. Clasic, se vorbeşte de o transformare a lor în epitelioame bazocelulare, mai ales la leziunile tardive (epiteliomatoza bazocelulară multiplă primitivă).

Leziunile se însoţesc de modificări cutanate (cheratoze punctate cu depresiune centrală palmo-plantare, chisturi de millium, lipoame), de manifestări osoase (chisturi ale maxilarelor şi adamantinoame, anomalii costale, coaste bifide sau leziuni vertebrale) ; de tulburări oculare, neurologice şi viscerale diverse. Tulburările oculare clasează boala sub numele de a 5-a facomatoză.

Histologic, aspectul se apropie de epitelioamele bazocelulare lobulare ; stroma este bogată în fibroblaste cu eboşe de diferenţiere pilară, amintind de tricoepiteliom.

Tratamentul leziunilor mari este chirurgical ; dacă leziunile mici sînt multiple se face electrocauterizarea.

CHISTURILE EPIDERMICE ŞI SEBACEE

Sînt leziuni care au un perete şi un conţinut ; cele de origine epidermică au un perete epitelial. Originea acestor leziuni este epiteliul şi se disting una de cealaltă prin componenţa deosebită a peretelui.

Chisturile epidermice, frecvent întîlnite, mai ales la adulţi, pe pielea capului, sînt familiale şi hereditare, trasmiţîndu-se în dominanţă regulată, de talie variabilă. Apar ca formaţiuni hemisferice, inclavate în derm ; cresc încet şi ajung la dimensiunea unui pumn. Părul la suprafaţa lor este rărit sau lipseşte total, în perioada de maturare, cînd sînt acoperite de o piele netedă, normală sau eritematoasă, aderentă la formaţiune, cu consistenţa dură. Uneori, sînt plurilobate, prin confluare, iar conţinutul se lichefiază. În faza de maturare, cînd chistul nu depăşeşte dimensiunea unei pulpe de deget, apare (la eliminare) sferic, albicios, cu un conţinut păstos. Inflamaţia chisturilor duce la constituirea unui puroi grunjos alburiu. Poate degenera, foarte rar, în epiteliom spinocelular. Marginile chistului deschis devin dure ; dacă nu au fost bine extirpate, se transformă pseudo-epiteliomatos (proliferating epidermal cysts — chisturi epidermice proliferante), greu de deosebit clinic şi histologic de epitelioamele spinocelulare. În acest caz, leziunea creşte mult în suprafaţă sau se ulcerează în centrul său, punîndu-se în evidenţă o masă cornoasă. Chisturile epidermice pot fi întîlnite şi la gît, trunchi, palme sau plante. Dacă sînt multiple, aso-

ciate cu chisturi sebacee și dermoide, cu osteoame multiple mai ales ale craniului, masivului facial și maxilarelor, cu dinți supranumerari multipli și polipoză a colonului constituie sindromul lui Gardner și Richards, în cadrul căruia apar și tumori cutanate ca : fibroame, lipoame, leiomioame, fibrosarcoame sau tumori viscerale, mezenterice, retro-peritoneale.

Chisturile epidermice pot fi găsite și în partea profundă a unui nev nevocelular; se pot inflama putînd evoca o transformare malignă (melanom malign).

Histologic, în chisturile epidermice, peretele este constituit dintr-un epiteliu malpighian pluristratificat. Conținutul chistului este format din lamele de cheratină (ortocheratină). În fazele inflamatorii se găsesc în jurul său și celule gigante (chisturile scrotale pot conține săruri de calciu). Transformarea în chist epidermic proliferant se recunoaște prin prezența proliferărilor epidermice, care formează lobuli mari, în centrul cărora apar mase mari de cheratină ortocheratozică. Nu apar mitoze și nici atipii celulare, fapt care le diferențiază de epitelioamele spinocelulare.

Tratamentul este chirurgical. Chistul puțin voluminos (pînă la dimensiunea unei nuci) necesită o singură incizie, suficient de întinsă, eliminîndu-se prin simpla presiune ; cînd chistul este mare și inflamat se deschide cămașa chistului, se elimină conținutul purulent, grunjos, după care se extirpă cămașa, care adesea nu mai este intactă ; chistul epidermic proliferant se elimină chirurgical ; se lasă ulcerația să granuleze și, după chiuretarea țesutului de granulație, se acoperă cu grefe insulare, recoltate din pielea capului, pentru aspectul estetic. Chisturile de pe cap și cele epidermice palmo-plantare vor fi tratate prin excizie chirurgicală după incizia simplă.

Chisturile sebacee sînt mai rare decît cele epidermice. Leziunea chistică sebacee se caracterizează prin prezența unui mic orificiu ombilicat, prin care — la presiune — poate fi eliminat un cilindru vermiculat păstos, de culoare alburie sau gălbuie, urît mirositor (brînză stricată). Sediile chisturilor sebacee sînt regiunile seboreice (față, regiunea retro-auriculară, lobulul urechilor, gît, regiunea pectorală, dorsală), asociindu-se, adesea, cu leziunile de acnee. Dacă sînt numeroase, fac parte din așa-zisa sebocistomatoză, afecțiune familială, ereditară, transmisă în dominanță regulată. Chisturile, în acest caz, au sediul pe tot corpul, frecvent pe fețele de flexie ale membrelor. Chisturile sebacee din sebocistomatoză se pot infecta ; pot fi asociate cu hipercheratoza palmo-plantară.

Histologic, peretele chisturilor sebacee nu au strat granulos și cornos ; conținutul lor este omogen, nelamelar. După Civatte și Touraine nu ar exista diferențe veritabile între chisturile epidermice și cele sebacee ; în acestea din urmă, peretele nu ar avea celule granuloase, din cauza rezistenței mai mici a lor, iar conținutul ar avea un aspect amorf datorită dezagregării cheratinei. Grăsimile sînt în aceeași proporție la ambele forme.

Tratamentul constă în extirparea chirurgicală, fiind necesară întotdeauna eliminarea în întregime a cămășii chistului.

Chisturile dermoide sînt tumori dezvoltate pe seama incluziilor disembrioplazice, în regiunile fantelor embrionare. Localizările cele mai frecvente sînt la nivelul regiunii coccigiene și al marginii externe a sprîncenelor. Apar la naștere și cresc variabil, ajungînd la dimensiunea unei cireșe sau a unei alune ; de obicei sînt dure.

Chistul pilonidal, situat în regiunea sacro-coccidiană, se poate complica prin infecții cu leziuni ale sacrului. Infecția și supurația este favorizată de traumatisme repetate.

Histologic, aspectul este al unui chist epidermic; conținutul poate fi din eboșe, anexiale, smocuri de păr, țesut osos, dinți sau țesut cartilaginos. În sinusul pilonidal

apare o incluzie epitelială, cu smocuri de păr; reacţia inflamatorie şi scleroasă poate însoţi acest chist.

Tratamentul constă în excizia chirurgicală . În chistul pilonidal, exereza chirurgicală va fi largă ; rezultă o ulceraţie, care se va vindeca în urma unor tratamente externe — dezinfectante, sau, după granulare, va fi acoperită prin grefe insulare.

Millium este reprezentat de mici tumorete superficiale, dure, apărînd la noul născut, la adolescent şi adult (pe pleoape, obraji, frunte, organele genitale) sau miliumul secundar diferitelor bule (arsuri, porfirii cutanate, epidermoliză buloasă, boala Dühring sau chiar impetigo).

Histologic, este un chist epidermic.

Tratamentul constă în deschidere cu un ac, cu vîrful bisturiului ori electrocauterizarea superficială.

Scanned with OKEN Scanner

CAPITOLUL XXIX

LEZIUNILE PRECANCEROASE EPITELIALE

Leziunile precanceroase epiteliate sînt cele care, în mod obligatoriu, după o perioadă de timp, se transformă în tumori epiteliale maligne. Aceste leziuni sînt:

Tumora fibro-epitelială Pinkus; are o structură histologică caracteristică şi evoluează, fără tratament, obligatoriu, spre un epiteliom bazocelular. Aspectul clinic este adesea caracteristic; tumori multiple, convexe, de obicei sesile, rar pediculate, formînd uneori prin confluenţă placarde. Culoarea este uşor rozată, suprafaţa netedă, consistenţa dură; au sediul caracteristic în regiunea dorso-lombară; evoluează ca atare, adesea asociate cu alte tumori bazocelulare (epitelioame uneori pagetoide), sau apar după ani de zile postradioterapic (împreună cu epitelioamele pagetoide).

Histologic, aspectul este patognomonic. Se observă proliferări epiteliale sub formă de travee subţiri, ramificate şi confluente; pe traiectul lor se constată mici umflături burjonante, formate din proliferări epiteliale. Între travee se constată plaje de ţesut conjunctiv, bogat celular, celulele fiind alungite. Deci, în structura lor, apare o dublă proliferare epitelială şi conjunctivă bine delimitată. Din loc în loc (mai ales în leziunile vechi) se constată grămezi de celule epiteliale, care indică transformarea într-un epiteliu bazocelular. Originea lor este considerată secundară unei proliferări a elementelor sudoripare.

Tratamentul este chirurgical. Ablaţia tumorii se face în funcţie de localizare şi laxitatea pielii.

Cheratozele senile sînt cele mai frecvente dermatoze precanceroase, situate la nivelul părţilor descoperite: faţă, dosul mîinilor, mai ales la persoanele vîrstnice şi blonde, la cei expuşi mult timp la soare. Pe feţele dorsale ale palmelor şi antebraţelor se întîlnesc cheratoze asemănătoare cu cele de la faţă, mai ales la agricultori, marinari, pescari. Cheratozele arsenicale apăreau la persoanele tratate timp îndelungat cu arsenic; la viticultori au aspecte similare. Gudronul poate produce aspecte asemănătoare. În xeroderma pigmentosum cheratozele sînt prezente sub forma unor pete gălbui sau brune, plane, uşor ridicate, rareori netede, de obicei rugoase, acoperite de scuame, care se observă mai tîrziu. Depozitul cheratozic brun, verucos este frecvent întîlnit, foarte aderent şi determină o sîngerare la smulgere. Uneori, suprafaţa este friabilă, grasă, puţin aderentă, distingîndu-se cu greutate de veruca seboreică; cele două tipuri de leziuni sînt frecvent asociate.

Cheratoza persistă vreme îndelungată, devenind uneori groasă şi reliefată, asemănătoare cu un papilom. Evoluţia spre un epiteliom bazo—şi mai ales spinocelular apare la leziunile vechi, diferenţierea evoluţiei fiind dificilă.

Evoluția spre epiteliom apare dacă leziunea se înconjoară de un halou roșu, dacă hipercheratoza se accentuează (baza leziunii devenind mai dură) sau dacă apare o eroziune sau ulcerație sub scuama care devine o scuamocrustă.

Histologic, aspectul este foarte variabil; constant se observă îngroșarea orto-paracheratozică a stratului cornos, inclusă ca prelungiri în depresiunile epidermice; apare o hiperacantoză, adesea o atrofiere a stratului malpighian. În cazul hiperacantozei, mugurii interpapilari se dezvoltă în toate sensurile, celulele malpighiene apar modificate atît în prelungirile hipercheratozice cît și în epiteliul atrofic, devenind clare și dispuse dezordonat; raportul nucleoplasmatic se modifică (nucleul este mai voluminos, cu cromatină omogenă). Apar atipii nucleare, uneori și mitoze. Aspectul acesta se observă și la formele cu atrofia malpighiană. În derm se constată infiltrat limfocitar, în porțiunea superficială, și o degenerescență bazofilă a colagenului; colorația cu orceină o evidențiază; uneori, se constată o acantoliză destul de marcată.

Tratamentul constă în distrucția leziunilor, înainte de transformarea epiteliomatoasă; se face prin electrocauterizare sau criocauterizare. Ablația chirurgicală se recomandă în cazurile extensive, urmată de sutură. Aplicarea de unguente cu 5 — fluorouracil (efudix) este recomandabilă.

Boala Bowen cutanată (descrisă în 1912), considerată precanceroasă, a fost numită de Darier **discheratoză lenticulară în discuri**, insistînd asupra cheratinizării anormale, imperfecte a unora din celulele malpighiene. Acum se consideră a fi un *epitelioma in situ* (stare în care poate persista vreme îndelungată). Apare la adultul tînăr sau vîrstnic, prin dezvoltarea de pete lenticulare, rozate, ușor reliefate, care se măresc și confluează determinînd formarea de plăci discoide infiltrate, puțin reliefate, plate, de talie variabilă. Marginile acestor discuri sînt bine delimitate, curbe, caracteristice. Suprafața, uneori deprimată în centru, este neregulată, viloasă, papilomatoasă sau verucoasă, frecvent acoperită de scuame groase; uneori, apare cicatricială. Se formează și cruste, sub care suprafața este netedă, roză, uneori ușor zemuindă. Adesea, apar și pete psoriaziforme.

Leziunile evoluează lent, rămînînd staționare ani de zile, după care evoluția conduce la eroziuni, ulcerații, vegetații, devenind un veritabil cancer. Cancerul, apărut pe boala Bowen, este ulcerovegetant, de tip spinocelular, cu foarte multe mitoze și atipii celulare. Metastazarea ganglionară este obișnuită. Uneori evoluția leziunilor este pur locală. Diagnosticul clinic de boală Bowen cutanată este adesea dificil, putîndu-se prezenta sub formă de epiteliom bazocelular pagetoid.

Boala Bowen a mucoaselor (eritroplazia Queyrat) apare la nivelul mucoaselor, mai ales a celei genitale masculine. Penian, eritroplazia se localizează pe mucoasa prepuțială și a glandului, sub forma unui placard roșu, cu limite bine conturate și evoluție cronică. Uneori, interesează și șanțul balanoprepuțial. Pe placardul roșu, neted se dezvoltă, după un timp, leziuni vegetante, constituind un veritabil epiteliom. Boala poate fi confundată cu eritroplazia cu plasmocite Zoon.

La vulvă ia forma unor plăci eritematoase infiltrate, bine delimitate, cuprinzînd, la început, o porțiune a mucoasei (labiile mici sau cele mari); ulterior, determină placarde întinse, care depășesc mucoasa interesînd și tegumentele perivulvare. Frecvent, pe această mucoasă apar și placarde vegetante. În regiunea inghinocrurală, la femei, se constituie și placarde reliefate, bine delimitate, asemănătoare cu cele din boala Paget sau eczemă. Leziunile eritroplazice se pot dispune și pe mucoasa bucală (labial sau jugal).

Histologic, aspectul este caracteristic. La leziunile cutanate, epidermul apare îngroșat, acoperit de un strat cornos, orto- sau paracheratozic. În epiderm, aspectul

este anarhic : celulele malpighiene, mai numeroase și mai aglomerate, nu mai prezintă orientarea orizontală și, printre ele, apare așa-numita **poichilocarioză** (nucleul elementelor celulare este hipercromatic, mai mare decît al celulelor normale, uneori înmugurit). Rareori apar celule discheratozice veritabile (celule cu manta sau grăunți, în stratul cornos). În dermul superficial apare infiltrat limfoplasmocitar.

În eritroplezie lipsește hipercheratoza, structura histologică fiind, în rest, aceeași ca a bolii Bowen cutanată. În ambele localizări apar îngroșări marcate ale epidermului, proliferări de tipul epiteliomului spinocelular, deosebindu-se de acesta prin prezența poichilocariozelor.

Evoluția este din cele mai grave, radioterapia sau cobaltoterapia nefiind eficiente. Adenopatiile sînt frecvent întîlnite și rapid evolutive. Boala Bowen se asociază, frecvent, cu cancere viscerale.

Tratamentul chirurgical este recomandabil în forma cutanată, precedat de electrocauterizare ; secțiunile și sutura ulterioare sînt condiționate de dimensiunile și localizarea leziunilor. Electrocauterizarea poate să nu fie urmată de excizie chirurgicală. În eritroplazia peniană, tratamentul poate fi chirurgical (circumcizia), electrocauterizarea profundă recomandîndu-se în cazul interesării glandului. Vulvar, se poate face o ablație chirurgicală, dacă leziunea este limitată, eliminîndu-se parțial porțiuni din labiile mici ; în cazurile extinse se recomandă vulvectomie.

Dezvoltarea de epitelioame necesită excizia chirurgicală, urmată de radioterapie ; evidarea ganglionară este recomandabilă. Dezvoltarea neoplazică și invazia profundă necesită vulvectomia sau emascularea.

Eritroplazia cu plasmocite Zoon este o afecțiune deosebită de eritroplazia Queyrat, situîndu-se frecvent pe mucoasa prepuțială sau a glandului. Se prezintă sub formă de plăci roșii-cărămizii, cu limite imprecise, parțial zemuinde. Histologic, se constată un epiteliu atrofic, sub care apare un infiltrat bogat cu plasmocite și numeroase granulații pigmentare hemosiderinice.

Tratamentul constă în circumcizie, leziunile glandului vindecîndu-se spontan după intervenție.

CAPITOLUL XXX

TUMORILE EPITELIALE MALIGNE (EPITELIOAMELE)

Leziunile epiteliomatoase se dezvoltă ca urmare a unor macro- sau microtraumatisme, după cicatrici de arsuri, după expunerea la lumina solară (epitelioamele de la nivelul feței), după leziuni secundare iradierilor cu radiații ionizante (radiodermite), după contactul cu gudroane și derivații lor, eventual arsenic. Dermatozele cronice care pot dezvolta epitelioame sînt : lupusul tuberculos (mai ales cicatricile secundare), lupusul eritematos cronic, ulcerul de gambă, herpes-urile recidivante, epidermolizele buloase (pe cicatrici) și dermatozele atrofiante (acrodermatita cronică atrofiantă Pick-Herxheimer).

Epitelioamele pot fi bazocelulare (nemetastazante) și spinocelulare (metastazante). Tratamentul chirurgical este indicat în ambele forme, urmat sau nu (după structura histologică) de radioterapie.

EPITELIOAMELE BAZOCELULARE

Cele mai frecvente, localizate la nivelul extremității cefalice (îndeosebi la față), cu aspecte clinice diferite, au o evoluție lentă, cu malignitate strict locală. Debutează, frecvent, sub forma unei perle epiteliomatoase (nodul mic reliefat, de culoarea pielii normale, prezentînd, uneori, la suprafață, telangiectazii) ; în evoluție poate deveni scuamoasă sau se poate eroda, continuînd să apară noi leziuni perlate.

Epitelioamele bazocelulare pot avea *diverse aspecte clinice și histologice.*

Epitelioamele plan cicatriciale sînt situate pe pielea capului și față ; debutează cu perle care evoluează centrifug, determinînd în centru un aspect cicatriceal, realizînd, treptat, placarde întinse, rotunde, ovalare, mici ulcerații. Pe leziunile cicatriceale apar telangiectazii, pete pigmentare, scuame și cruste.

Epitelioamele bazocelulare superficiale au formă de plăci unice sau multiple, dispuse pe trunchi, regiunea abdominală, uneori pe față ; poate lua două forme :

a) *Epiteliomul pagetoid*, ca o placă de culoare roză, cu contururi rotunjite, bine delimitate, cu suprafața acoperită de scuame și de cruste, adesea negricioase : are la margine un fin chenar filiform sau mici perle. Leziunea, ușor infiltrată, se confundă, frecvent, cu boala Bowen. Leziunile multiple pot fi secundare intoxicației cu arsenic (tratamente anterioare), tratamentelor cu raze X (doză subliminală) sau expunerii la ultraviolete ; la față se poate confunda cu lupusul eritematos.

b) *Epiteliomul eritematos*, ca o placă eritematoasă și scuamoasă, bine delimitată, prezintă la periferie perle mici, dispuse în chenar. Se poate confunda cu

lupusul eritematos, psoriazis sau o simplă paracheratoză. Se dispune la față, leziunile putînd fi multiple, uneori asociate cu alte tipuri de epitelioame, constituind așa-numita *epiteliomatoză bazocelulară multiplă.*

Epiteliomul bazocelular ulcerat apare la față sau pielea capului, debutînd ca o ulcerație singulară sau multiplă, cu marginile tăiate drept, cu sau fără burelet periferic; mărimea sa nu depășește 1—1,5 cm. Acest aspect corespunde formei numită *ulcus rodens.* Fără tratament, evoluează, determinînd leziuni mari, profunde, invadante, interesînd pielea, musculatura și oasele, realizînd *epiteliomul terebrant.*

Epitelioamele bazocelulare reliefate :

a) *Epiteliomul nodular,* cu aspectul de nodozități reliefate, hemisferice, galbene sau rozate, translucide, cu suprafață netedă, consistență dură (se pot observa și zone mai moi); la secțiune permite observarea unor cavități pline cu o substanță mucoasă (degenerescență cilindromatoasă, denumită greșit cilindrom). La suprafață apar telangiectazii; tumora ajunge la dimensiunea unui ou și, datorită evoluției îndelungate, este confundată cu o tumoră benignă.

b) *Epiteliomul burjonant și vegetant* se dispune pe față și trunchi; aspectul vegetant și papilomatos este determinat de proliferarea marcată pornită de la suprafața ulcerată.

Epitelioamele sclerodermiforme sau morfeiforme sînt rar întîlnite, localizate la față, cu aspectul de pată albă sau gălbuie; leziunea este dură, infiltrată, dimensiunile acestor plăci ajungînd la 3—4 cm diametru.

Epiteliomul bazocelular pigmentar poate lua oricare din formele anterioare, dar aspectul brun-negricioas, datorat prezenței pigmentului melanic, îl diferențiază de acestea, permițînd confuzia cu un melanom malign, care evoluează însă frecvent pe o leziune nevică congenitală.

Histologic, structura este caracteristică. Celulele sînt de tipul bazal, proliferarea lor determinînd variate tipuri histologice; mase tumorale compacte, mărginite de celule cilindrice cu citoplasma redusă, clare și un nucleu oval sau rotund intens bazofil, dispuse în palisadă; în restul masei, celulele apar rotunjite, mai puțin colorate, realizînd forma de *epiteliom bazocelur solid*; alteori, proliferarea se face în cordoane, în mijlocul cărora se observă cavități pline cu o substanță mucoidă (mucopolizaharizi acizi, colorabili cu albastru alsacian), realizînd *tipul adenoid pseudoglandular*; alteori apar cavități chistice, pline cu același tip de substanță, constituind epiteliomul de *tip pseudochistic.* La ambele, aspectul de degenerescență cilindromatoasă este caracteristic; uneori, în centrul proliferărilor epiteliale bazale apar mase cornoase, realizînd forma de *epiteliom bazocelular cheratozic,* determinat de o diferențiere pilară, necesitînd diagnosticul diferențial, cu epitelioamele spinocelulare. Uneori celulele bazale se încarcă cu o substanță grăsoasă, realizînd *tipul sebaceu*; alteori apar lumene glandulare, realizînd *tipul sudoripar*: la ultimele două forme proliferarea poate începe de la formațiunile glandulare respective. În cazul dispunerii superficiale (pagetoide sau eritematoase), proliferarea se limitează la unul sau cîțiva muguri epiteliali, fără a depăși stratul papilar al dermului. în timp ce în formele profunde, masive, adenoide și chistice, aceste proliferări iau forma de „coarne de cerb" sau cordoane, formate din 1—2 rînduri de celule, înconjurate de o stromă scleroasă, ca în epitelioamele sclerodermiforme. Stroma are aspect puternic inflamator, în epitelioamele ulceroase, sau poate deosebit de fibroasă, scleroasă

Scanned with OKEN Scanner

ca în epitelioamele sclerodermiforme, constatîndu-se o veritabilă „sugrumare" a cordoanelor epiteliale.

În stromă sau în masele epiteliale se constată o abundență pigmentară, în cazul *epiteliomului pigmentar*, care poate fi tumoral, plan cicatriceal sau pagetoid.

* * *

Prognosticul epitelioamelor bazocelulare este, în general, bun, cu excepția epitelioamelor cu diferențiere sudoripară, care pot, frecvent, să metastazeze. Dacă sînt ulcerate, distructive sau localizate în regiuni ca orbita, pot fi invadante dar niciodată metastazante.

Tratamentul este chirurgical ținîndu-se seama de formă, întindere și localizare. În cazul leziunilor vegetante, se recomandă chiuretarea, cu control histologic ulterior și acoperirea lipsei de substanță prin grefe insulare ; chiuretarea se face în cazurile foarte extinse, la care extirparea este dificilă.

Asocierea radioterapiei este recomandată în epitelioamele terebrante.

EPITELIOAMELE SPINOCELULARE

Se dispun preferențial la față și, spre deosebire de epitelioamele bazocelulare, interesează semimucoasele și mucoasele. Se situează predilect la buza inferioară, dar se pot situa și pe pavilioanele urechilor, organele genitale masculine (penis, mai ales, uneori scrot) și feminine (vulvar). În regiunile respective apare, frecvent, pe o leucoplazie, sau, la penis și vulvo-vaginal, pe un lichen scleroatrofic. Pe față se dezvoltă după diferite cheratoze sau în urma unor procese inflamatorii (lupus tuberculos sau lupus eritematos), pe cicatrice de arsuri vechi. Evoluează mai rapid decît epitelioamele bazocelulare și sînt invadante, determinînd metastaze ganglionare.

Epitelioamele spinocelulare pot apare pe un papilom cornos, o leziune verucoasă sau vegetantă ; uneori, realizează un adevărat *corn cutanat*, cu baza frecvent erozivă sau ulceroasă, dezvoltîndu-se o masă cornoasă, dură, cu dimensiuni pînă la 3—4 cm.

Epitelioamele spinocelulare cuprind mai multe forme :

a) **Epiteliomul spinocelular papilar cornos**, întîlnit în special la față, mai ales la buza inferioară, are formă tumorală (un bob de mazăre la o alună), și este acoperit de un depozit cornos ; apare frecvent pe cicatrici vechi ;

b) **Epiteliomul spinocelular ulcerat**, cel mai frecvent întîlnit și totodată cel mai caracteristic, se situează pe toate zonele pielii, predilect, la buza inferioară. Are aspectul unei tumori ușor reliefate, cu marginile dure, în centru cu o suprafață neregulată, ulcerată, mamelonată, burjonantă ; baza este dură, iar în centru prezintă o ulcerație. Suprafața ulcerației are un aspect vegetant, de obicei sîngerîndă ; ulcerația poate ocupa zone întinse. La buza inferioară poate cuprinde toată suprafața, interesînd-o în totalitate ; evoluează cîteva luni, pînă la un an ;

c) **Epiteliomul spinocelular reliefat și vegetant** nu ulcerează și are aspectul unor noduli roșii sau roz, de consistență dură, cu limite imprecise, acoperite uneori de cruste negricioase aderente care, la decapare, provoacă sîngerare, sau apare sub forma unor mase alb-rozate, caz în care devine foarte voluminos, mai ales

cînd se dezvoltă pe cicatrici de arsură sau de lupus ; evoluează uneori foarte rapid. Formele vegetante, tumorale, pot să ulcereze secundar ;

d) Epiteliomul spinocelular superficial apare, frecvent, la față, mai ales în zonele cartilaginoase și periorbitare ; este rar, dar, prin extensie, poate determina distrucții ale cartilagiilor. Are aspect cheratozic urmat, în evoluție, de ulcerații superficiale extensive (în suprafață).

Evoluția epitelioamelor spinocelulare este caracterizată prin erodarea progresivă a țesuturilor moi, înconjurătoare, distrugerea lor, uneori invadarea oaselor și cartilagiilor ; sînt situate, frecvent, la nivelul feței, ocupînd etajul inferior. Uneori evoluția este lentă (în ani de zile), alteori rapidă (luînd un aspect ulcerat sau tumoral). Adenopatiile submandibulare sînt întîlnite frecvent. În afara acestei localizări, pot interesa obrajii (evoluînd pe o cheratoză senilă, cu adenopatii pre- sau retroauriculare și metastaze) ; mucoasa bucală (frecvent jugal, unde au aspectul ulcerativ, în zonele traumatizate sau pe lichen plan) ; mucoasa linguală (unde iau forma tumorală sau ulcerativă, dezvoltîndu-se pe leucoplazii, lichen plan, traumatisme dentare) ; sublingual (pe leucoplazii etc.). Leziunile situate pe mucoasa bucală metastazează rapid. Pe cicatricile de arsuri, lupus, radiodermită leziunile se dezvoltă după o perioadă de latență (30—40 ani). La nivelul organelor genitale, la bărbați apare sub forma reliefată sau ulcerativă, adesea secundar unei eritroplazii Queyrat sau lichen scleroatrofic. La femei, se dezvoltă vulvar, pe lichen scleroatrofic (kraurozis vulvar), sau leucoplazie, sub forma tumorală, ulterior ulcerativă. La nivelul mîinilor și picioarelor, apar sau nu pe cicatrici, însă la picioare pot apare pe calozități iritate, luînd aspectul vegetant.

Infecția secundară este frecventă, determinînd adenopatii care pot fi confundate cu metastazele ; un tratament antiinfecțios poate să le reducă în acest caz după extirparea tumorii.

Metastazele ganglionare pot apare și după mai mulți ani de la intervenție, în cazul epitelioamelor de buză ; este necesară deci urmărirea bolnavilor operați.

Diagnosticul clinic nu comportă dificultăți la buza inferioară, mucoase și semimucoase, însă este mai dificil în cazul localizărilor pe alte zone, putînd fi confundat cu un cheratoacantom, a cărui evoluție este mult mai rapidă, uneori regresînd după 2—3 luni. În regiunile plantare, se poate confunda cu pseudoepiteliomul sau carcinoidul Gottron, tumoră bine delimitată și globuloasă, sau o tuberculoză vegetantă tumorală.

Histologic, apare ca o proliferare neregulată și anarhică de celule malpighiene ; în centrul proliferării lobulate apar globi cornoși, cheratozici sau paracheratozici ; celulele malpighiene prezintă numeroase atipii celulare cu monstruozități și mitoze, unele tipice, cele mai multe atipice. Lobulii și cordoanele celulare invadează dermul și hipodermul. Aspectele histopatologice variate se datorează limorfismului citologic.

Cu excepția formei tipice cu globi paracheratozici sau cheratozici, apar forme în care celulele malpighiene, în proliferări, se cheratinizează, determinînd celule „cu manta", adevărați grăunți, realizînd epiteliomul *„dischenatozic"*, sau cu formarea de cordoane, așa-numitul *epiteliom pseudoglandular*. Există forme total nediferențiate, care evoluează spre globi cheratozici sau paracheratozici. Uneori, elementele malpighiene se separă, realizînd un amestec cu elementele străine, luînd o formă sarcomatoidă. În aceeași tumoră, aspectele pot fi combinate și realizează epitelioame lobulate, bowenoide, discheratozice. Aspectele clinice nu sînt edificatoare pentru una sau alta din structurile histologice. Prognosticul, după structura histologică, poate fi apreciat ținînd cont de clasificarea lui Broders.

Tratamentul epitelioamelor spinocelulare comportă, în general, excizia chirurgicală. În formele întinse se recomandă tratament chirurgical în clinica maxilo-facială. Se recomandă urmărirea evoluției ulterioare în cazul unei adenopatii, eventual evidarea ganglionară submandibulară (chiar a ganglionilor cervicali). În epitelioamele situate pe mucoasă (limbă, planșeu bucal) se recomandă, după excizie, radioterapie și evidarea ganglionilor submandibulari și hioidieni; epitelioamele membrelor necesită, după ablația chirurgicală, uneori radioterapie, cu evidarea ganglionilor tributari. În epitelioamele peniene se recomandă excizia, eventual emascularea și evidarea ganglionară. În epitelioamele vulvare se recomandă excizia chirurgicală a leziunilor tumorale și vulvectomia preventivă. Epitelioamele spinocelulare, dezvoltate pe cicatrice, necesită excizia chirurgicală, fără radioterapie, ca și epitelioamele spinocelulare dezvoltate pe radiodermite.

EPITELIOAMELE (ADENOCARCINOAMELE) SECUNDARE METASTATICE

Provin din epitelioamele viscerale prin trei mecanisme: propagare directă (din aproape în aproape, în care pielea ia aspect capitonat, după care se ulcerează, ca în adenocarcinoamele mamare); migrare pe cale canaliculară (boala Paget) și propagare metastatică (de la un neoplasm visceral). Structura epitelicmului este de obicei nediferențiată, iar localizarea metastazelor foarte variată, sub formă de noduli mici, nedureroși, acoperiți de o piele normală la început, care devine, apoi, violacee și se ulcerează.

Histologic, arată aspectul de metastază, fără a putea stabili punctul de plecare. Proliferarea are aspect glanduliform sau nediferențiat, situîndu-se la nivelul dermului, cu respectarea epidermului și a dermului papilar. Localizarea metastazelor poate ajuta în stabilirea originii neoplaziei.

Terapia chirurgicală este paleativă în toate aceste cazuri.

Boala Paget, situată cel mai frecvent la nivelul mamelonului, poate interesa și alte regiuni, îndeosebi plicile axilare sau inghinocrurale, apariția ei fiind determinată de prezența glandelor holomerocrine și aprocrine.

La sîn apare la femei, după 40 de ani, la nivelul mamelonului. Debutul este insidios, frecvent ca o mică crustă sau un placard eczematos bine delimitat, însoțit, uneori, numai de prurit sau de senzația de arsură; o scurgere serosanguinolentă poate fi observată. Treptat, placardul eczematos se extinde, ocupînd toată areola mamară, interesînd, de obicei, un singur sîn; este bine delimitat, roșietic, uneori bigarat sau pigmentat, ușor indurat, cu evoluție cronică, progresivă, rebel la orice tratament local. Mai tîrziu, apare o retracție parțială și apoi totală a mamelonului. Prezența acestui placard sugerează necesitatea examinării cu atenție a glandei mamare, în 50% din cazuri evidențiindu-se o tumoră. Examenul radiologic al glandei mamare arată, adesea, prezența unor calcificări miliare submamelonare, indicînd existența unui epiteliom galactofor constituit.

Histologic, leziunea cutanată arată o imagine caracteristică, în care epiteliul și anexele sale sînt invadate de celule mari, cu citoplasma clară, adesea grupate în grămezi; sînt adesea PAS pozitive, prinzînd albastrul alcian și mucicarminul; se observă și fante intraepidermice, iar în dermul superficial se constată un infiltrat limfoplasmocitar. În profunzime, constant apare aspectul de adenocarcinom intragalactoforic.

Scanned with OKEN Scanner

Maladia Paget extramamară se localizează în regiunile în care glandele apocrine au un rol important (la vulvă, cel mai adesea perianal, inghinocrural, axilar, rar cutanat). În aceste zone, aspectul este al unei leziuni eczematiforme, pruriginoase, foarte bine delimitată; sînt și forme difuze, eritematoerozive, zemuinde sau papilomatoase, uneori discromice, pruriginoase, situate în zonele perivulvare, pubiană și pe fața internă a coapselor.

În regiunea perianală se prezintă sub forma unui placard ușor papilomatos; în regiunea inghinocrurală interesează și scrotul, asemănîndu-se cu o eczemă.

În perioadele avansate ale bolii apar leziuni tumorale.

Histologic, sînt prezente în epiderm celulele Paget; uneori, sub epiderm, apare neoplazia glandelor sudoripare și apocrine.

Tratamentul chirurgical este posibil în boala Paget a sînului numai cînd leziunea este bine delimitată. Adesea este necesar să se procedeze la mamectomie. În celelalte localizări se aplică vulvectomia sau eliminarea placardului, dispus în alte regiuni.

Scanned with OKEN Scanner

Scanned with OKEN Scanner

CAPITOLUL XXXI

TUMORILE BENIGNE ALE ȚESUTURILOR MEZENCHIMATOASE

Tumorile pornite de la țesuturile de natură mezenchimatoase sînt foarte numeroase, unele benigne, altele maligne. Tumorile benigne pornesc de la anumite țesuturi diferențiate, constituindu-se în :

1. **Tumori histiofibrocitare** (fibroamele cutanate, histiocitomul, reticulohistiocitomul, fibroamele moi, cheloidele și xantoamele).

2. **Tumori vasculare benigne**

a. *angioame* (comune, stelare, senile — punctele rubinii —sindromul Klippel-Trénaunay, angiomatoza encefalo-trigeminală — boala Sturge-Weber-Krabbe, boala von Hippel-Lindau, sindromul Wipern Mazon, sindromul Mafucci, angiomatoza hemoragică familială—Rendu-Osler) ;

b. *angiocheratoame* difuze (Fabry și Mibelli) ;

c. *limfangioame* (superficial, dermohipodermic, chistic al gîtului, difuz elefantiazic și trofedenul cronic) ;

d. *alte tumori angioformatoare* (botriomicomul, tumora glomică, blue rubber bleb naevus);

e. *tumori formate pe seama constituantelor vasculare*—(hemangiopericitomul).

3. **Tumori musculare** (leiomioame cutanate multiple, angioleiomiomul și miomul dartoic).

4. **Tumori ale sistemului nervos cutanat** (tumorile celulare — ganglioneuroame, tumorile fibrilare—nevroamele sau neuroamele, tumorile schwanniene-schwannoamele și neurofibromatoza Recklinghausen).

5. **Tumori ale țesuturilor limfoide** (limfocitomul cutanat benign și limfadenia cutanată benignă).

6. **Tumori ale țesutului adipos** (lipomul, hibernomul, lipoamele multiple, lipoamele multiple simetrice, adenolipomatoza Launois-Bensaude și lipomatoza Dercum).

7. **Tumori benigne mezenchimatoase diverse, neclasabile** (chisturile mucoase ale pielii, condroamele, nodulul dureros al urechii, mixoamele și osteoamele cutanate).

TUMORILE HISTIOFIBROCITARE

Provin din țesutul fibros al pielii, fiind formate din celule mezenchimatoase care își păstrează în parte puterea macrofagică (deci sînt histiocite, de unde numele de histiocitom). Histologic, se folosește termenul de histiocitofibrom. Se disting :

a) **Fibroamele cutanate** sînt tumori ferme, roz sau gălbui, net reliefate, nedureroase, incluse în derm.

Fibromul „în pastilă" este un histiocitom sau dermatofibrom; este forma cea mai frecvent întîlnită, cu sediul în special pe membre. Leziunea este lenticulară—rotundă, inclusă în derm, reliefată sau deprimată, roșietică sau brun-negricioasă ; este indoloră. Se dezvoltă spontan, dar poate fi și secundară unui mic traumatism local sau unei foliculite ; nu crește și nu degenerează niciodată.

Histologic, apare o proliferare intradermică nodulară, în dermul mijlociu, pînă la hipoderm uneori, respectînd dermul papilar ; proliferarea celulară conjunctivă compactă poate fi intricată cu o hiperplazie mai bogată în fascicule colagene, decît în histiocite și fibroblaste. Celulele sînt ovalare sau fuziforme, asociindu-se între ele și dispunîndu-se în fascicule care au dispoziția în vîrtejuri ; sînt și elemente voluminoase. Epidermul apare hiperplazic, cu muguri pseudoepiteliomatoși, iar în stratul bazal se constată o hiperpigmentare.

Tratamentul nu este obligatoriu, recomandîndu-se ablația chirurgicală.

Fibroamele de dimensiuni mari (cît o alună sau o nucă) nu sînt dureroase ; sînt reliefate, unice sau multiple.

Fibromatoza juvenilă, afecțiune constituită din fibroame voluminoase, multiple, ocupă diferite regiuni ale corpului determinînd deformări. Cuprinde *hamartoamele fibroase* subcutanate sau intradermice, ca mase, pe trunchi sau pe regiunea scapulară, de obicei nerecidivante după excizia chirurgicală; *fibromatoza infantilă digitală*, cu aspect nodular, cu incluzii eozinofile intracitoplasmatice, se poate resorbi spontan ; *fibromatoza agresivă infantilă*, caracterizată prin noduli care cresc rapid pe trunchi ; *fibromatoza congenitală generalizată*, cu debut „in utero", se caracterizează prin proliferări, interesînd pielea și unele organe interne ; duce la moartea fătului.

Histologic, se constată o proliferare neincapsulată, densă, de fibroblaste, în contact cu epidermul, ca și fascicule conjunctive încrucișate.

Dermatofibromatoza diseminată (sindromul Buschke-Ollendorf) este ereditară, familială, rară, asociind un număr variabil de fibroame net individualizate, cu leziuni osoase de tipul osteopoichiliei Albers-Schönberg.

În cadrul proliferărilor fibromatoase intră și *polifibromatoza ereditară*, afecțiune familială în care se asociază fibroamele cutanate, fibroame cu alte localizări, cheloidele, boala Dupuytren și induratia corpilor cavernoși (boala La Peyronie). Se asociază și *cuzinetele degetelor*, îngroșări fibromatoase, cu sediul la nivelul feței dorsale a articulațiilor inter-falangiene.

b) **Histiocitomul** este mai voluminos, cu coloratia mai intensă, roșie-gălbuie sau negricioasă, confundîndu-se, adesea, cu o tumoră melanică; are sediul pe membre, uneori pe fese și trunchi.

Histologic, tumora este constituită din histiocite cu un colagen tînăr bazofil necondensat ; unele histiocite pot fi încărcate cu grăsimi sau pigment hemosiderinic, încărcături care dau fie coloratia galbenă (histiocito-xantomul), fie aspectul pigmentar brun.

Scanned with OKEN Scanner

c) **Reticulo-histiocitomul** se prezintă ca tumori multiple, intradermice, pe fețele de extensie ale degetelor și mîinilor (la membrele superioare) și față, însoțite de leziuni tendinoase și osteoarticulare.

d) **Fibroamele moi** sînt neoformații izolate, pediculate, de culoarea pielii normale, cu consistența moale, flască, de talie variabilă, importante uneori pentru diagnosticul unei afecțiuni. „*Molluscum pendulum*" *multiple*, întîlnite la indivizi cu vîrste înaintate, în regiunea gîtului, axilelor sau inghinal ; pot apare și la tineri, asociate sclerozei tuberoase Bourneville sau bolii Recklinghausen, constituind un veritabil colier.

Histologic, sînt constituite dintr-o simplă hiperplazie dermo-hipodermică, fără proliferare fibroblastică.

Tratamentul histiocitofibroamelor, descrise mai sus, constă în excizia chirurgicală. Secundar acestor extirpări, apar cheloide, necesitînd alte procedee de provenire și combatere a acestora.

Cheloidele, de cauză necunoscută, sînt leziuni hipertrofice, rozate, netede, dure, dureroase, cu dispoziții variate, liniare, în cazul cheloidelor spontane, sau postoperatorii sau neregulate — în cazul formării lor după arsuri sau acnee ; pot fi secundare sau spontane.

Cheloidele secundare survin pe cicatrici traumatice sau postoperatorii. Apar rapid, după cicatrizare și nu regresează, spre deosebire de cicatricile hipertrofice.

Cheloidele spontane, cu sediul predilect în regiunea presternală, apar nodulare, devenind ulterior veritabile benzi transversale reliefate, subțiate la extremități ; nu regresează spontan.

Histologic, apar proliferări conjunctive bine delimitate, în dermul mijlociu, separate, practic, de dermul superficial ; epidermul apare, adesea, îngroșat. Proliferarea cheloidiană este bine delimitată în profunzime, anexele cutanate sînt îndepărtate la periferie, rețeaua elastică dispare în țesutul proliferat, care este un țesut conjunctiv tînăr, bogat în elemente celulare și vase. Trama de colagen este fină, constituită din fibre și fascicule subțiri, orientate neregulat, separate unele de altele prin edem : reacția PAS este pozitivă, iar țesutul conjunctiv nu mai este birefringent în lumina polarizată (ca la țesutul conjunctiv al dermului normal). Se pot găsi și fascicule colagene îngroșate, hialinizate. Celulele din trama colagenă sînt fibroblaste și mastocite.

Mecanismul de formare al cheloidelor este necunoscut, factorii etiologici predispozanți ar fi condiționați de rasă, ereditate și factori locali.

Tratamentul cheloidelor constituie o problemă, deoarece recidivele, după ablația chirurgicală, sînt deosebit de frecvente.

În cazul cheloidelor liniare, excizia chirurgicală trebuie urmată imediat de radioterapie superficială. Dermabraziunea poate da rezultate bune, ca și corticoizii în inflitrații lezionale. Crioterapia singură sau în asociere cu scarificarea uneori dă rezultate bune.

Xantoamele sînt tumori benigne dismetabolice, provenind din histiocite, care înglobează lipide, constituind celulele spumoase (celule Chambard sau celule gi-

Scanned with OKEN Scanner

gante — Touton). Aceste tumori sînt uşor de diagnosticat, deoarece au culoarea galbenă. Din punct de vedere clinic, xantoamele pot fi de trei tipuri :

Xantoame tuberoase, de mărimi variabile, culoare galbenă, cu sediul electiv la coate, pe faţa de extensie a braţelor şi la genunchi ; au formă hemisferică sau neregulată, consistenţa moale sau dură ; apar îndeosebi la adult şi nu regresează.

Xantoamele plane sînt puţin reliefate, formînd plăci de dimensiuni variabile (xantelasma) ; au culoarea galbenă şi nu dispar.

Xantoamele eruptive se dezvoltă rapid, ca nişte papule ; au culoarea galbenă sau galbenă-portocalie, cu sediul pe fese sau pe feţele de extensie ale membrelor, putînd interesa şi mucoasele.

Histologic, xantcamele tuberoase au un infiltrat dermic, cu elemente histiocitare, cu citoplasma spumoasă, celulele Chambard şi celulele Touton (mari, cu nuclei numeroşi, dispuşi în coroană centrală, cu citoplasma periferică vacuolară). În aceste celule, se evidenţiază, în secţiunile la criostat lipidele, care pot fi colorate cu Sudan sau Scharlach R, albastru de Nil, sau sînt birefringente la lumina polarizată. În leziunile mai vechi, în afara acestor celule, se pot vedea şi polinucleare, limfocite şi histiocite, ca şi fibre conjunctive. În xantoamele eruptive, celulele xantomatoase sînt mai rare dar apar numeroase elemente inflamatorii şi depozite lipidice extracelulare.

Evoluţia xantoamelor se face lent şi elementele pot să regreseze cu timpul.

Xantelasma se întîlneşte după 50 de ani şi nu este însoţită de nici o tulburare metabolică; se dispune la pleoapele inferioare sau superioare ca plăci gălbui-chamois.

Histologic, structura este asemănătoare cu a xantoamelor, cu prezenţa de celule Touton.

Tratamentul xantomatozelor poate fi dietetic ; în unele forme, tratamentul chirurgical poate fi asociat acestuia (xantoamele tuberoase, tendinoase şi plane — respectiv xantelasma). În cazul xantoamelor eruptive, terapia chirurgicală este imposibilă, apelîndu-se la electrocauterizare sau criocauterizare.

TUMORILE VASCULARE BENIGNE

Provin din vasele de sînge sau din vasele limfatice.

Angioamele

Angioamele plane apar de la naştere ca pete roşii, roze sau violacee, cu suprafaţa netedă, situate pe toată suprafaţa pielii, mai frecvent la faţă.

Angiomatoza encefalică trigeminală (boala Sturge-Weber-Krabbe) asociază un angiom plan al feţei, uneori tuberos, cu un angiom cerebral contralateral şi un glaucom congenital.

Beneficiază de tratament chirurgical dacă dimensiunile lor sînt reduse ; în caz contrar, se aplică raze Beta (stronţiu).

La nou-născut se pot observa frecvent pete roşii, pe gît, nas sau pleoape, care se accentuează la plîns şi dispar spontan în primii ani de viaţă.

Histologic, aceste angioame sînt reprezentate de o dilatare a vaselor capilare.

Scanned with OKEN Scanner

Angioamele tuberoase şi **angioamele subcutanate** se întîlnesc la copil, chiar de la naştere, sau în primele zile sau săptămîni de viaţă, ca o tuberozitate, roşie sau roşie-violacee, bine circumscrisă, de consistenţă elastică sau fermă, uşor depresibilă; pot fi limitate sau ocupă suprafeţe mari, deformînd regiunile. Evoluţia lor este variabilă; uneori pot să se întindă, devenind mai evidente în primii ani de viaţă; se erodează sau se ulcerează, urmate de cicatrici inestetice. Se observă şi regresiuni spontane, către sfîrşitul primului an de viaţă, precedate, adesea, de o fază de augmentare rapidă. Regresia se face în decursul mai multor ani.

Angioamele beneficiază de criocauterizare, electrocauterizare, radioterapie, însă tratamentul chirurgical rezolvă rapid şi estetic, în cele mai multe cazuri, manifestările clinice inestetice.

Angioamele tuberoase situate pe trunchi, ca tumorete limitate sau ca plăci reliefate, rezultate din confluenţa unor angioame, beneficiază de *tratament chirurgical* în funcţie de mărime şi localizare. Excizia parţială se poate face în cazul angioamelor sau placardelor angiomatoase tuberoase de la nivelul feţei. Deşi sînt metode terapeutice numeroase (crioterapie, radioterapie, electrocauterizare), ablaţia chirurgicală este cea mai indicată.

Angioamele cavernoase întovărăşesc adesea angioamele tuberoase, depăşind limita acestora; au aspectul de pete albăstrui, periangiomatoase. Rareori, angioamele cavernoase profunde hipodermice, izolate, deformează regiunea, pielea avînd un aspect albăstrui. Diagnosticul diferenţial este dificil, cu un limfangiom, lipom sau chist. Angiomul este depresibil prin palpare şi beneficiază de intervenţia chirurgicală.

Angioamele stelare, frecvente, sînt constituite dintr-un punct roşu viu, reliefat, adesea pulsabil, de la care pornesc numeroase telangiectazii; apar la pubertate, la cap şi gît. Pot fi extirpate chirurgical sau distruse prin electrocauterizare.

Punctele rubinii sînt mici angioame nodulare tardive (senile), uşor reliefate, situate pe trunchi, la adulţii maturi sau la vîrstnici, fiind denumite şi **angioame senile.** Nu necesită terapie, sau se face electrocauterizarea.

Sindromul Klippel-Trénaunay şi **sindromul Parkes-Weber** sînt malformaţii congenitale, survenind la unul din membrele inferioare. Se manifestă cu angioame de tipuri diverse, varice unilaterale, apărute chiar în copilărie şi hipertrofia părţilor moi şi a oaselor.

Intervenţiile chirurgicale se efectuează de chirurgii specializaţi.

Boala von Hippel-Lindau asociază un angiom cutanat cu un angiom retinian, decelabil la examenul fundului de ochi, şi un angiom al cerebelului.

Sindromul Wiburn-Masson prezintă sau nu un angiom cutanat foarte mic şi un angiom cerebral. Electrocauterizarea angioamelor mici poate fi folosită.

Două tipuri de afecţiuni angiomatoase nu beneficiază de tratament chirurgical: **sindromul Mafucci** şi **angiomatoza hemoragică familială (boala Rendu-Osler).**

Angiocheratoamele difuze Fabry prezintă leziuni vasculare în cadrul unui sindrom cutaneocardiorenal. În pereţii arteriali se evidenţiază lipide birefringente — sfingomielină. Manifestările dermatologice apar în adolescenţă, precedate de parestezii; apar mici elemente punctiforme, roşii, albăstrui sau brune, rare pe extremităţi, grupate în plăci, dispuse „în chilot" (dispoziţie caracteristică). Leziunile punctiforme se aseamănă cu elemente purpurice şi au la suprafaţă un aspect cheratozic

(aspect de angiocheratom). Manifestările cutanate se însoțesc de fenomene vasomotorii (acroasfixie), crampe și parestezii, tulburări renale, hipertensiune arterială cu retinopatie. Boala evoluează grav, cu exitus în cîțiva ani. Tratamentul chirurgical este uneori indicat.

Angiocheratoamele Mibelli sînt leziuni angiomatoase, roșii vii, cu suprafața hipercheratozică și verucoasă, situate pe fața dorsală a degetelor palmare și plantare, la adolescenți cu acrocianoză și la degerați. Pot fi extirpate chirurgical, dar frecvent este folosită electrocauterizarea.

Limfangioamele

Sînt leziuni care apar la nou-născut, deci au un caracter nevic.

Limfangioamele superficiale apar sub formă de plăci, constituite din mici proeminențe, variabile ca mărime (gămălie de ac pînă la un bob de mazăre); la înțepare, se scurge un lichid clar; se pot asocia acestora, care au conținut clar, leziuni de culoare roză sau roșie, datorate ectaziilor vaselor sanguine, constituind un hemolimfangiom. Profund, se află o dilatație chistică — lacuna hipodermică. Limfangiomul superficial se însoțește, uneori, de placarde de erizipel, rezultate prin infecția veziculelor.

Tratamentul este condiționat de extensia leziunilor; placardul redus poate fi eliminat cu ușurință, urmat de sutură; dacă este extins, cu numeroase vezicule, unele hemoragice, se intervine profund și asupra leziunii chistice limfangiomatoase, care trebuie eliminată în totalitate; persistența unor porțiuni de endotelii poate determina recidive.

Limfangiomul dermo-hipodermic este o tumoră reliefată inconstant, dură, elastică sau moale, depresibilă, imprecis conturată. Pe suprafața pielii, în dreptul acestei tumorete sau la distanță apar pseudovezicule translucide. Sediul leziunii este variabil. Se disting două varietăți mai deosebite:

— *limfangiomul sau hemolimfangiomul limbii*, ca o tumoră ovoidă, reliefată, infiltrînd tot organul. La suprafață prezintă pseudovezicule translucide, transparente sau roșietice; sînt posibile pusee evolutive, cu creșterea rapidă și considerabilă a tumorii, ducînd la fenomene asfixice; puseele durează 2—3 zile și pot fi jugulate prin antibioterapie; apar îndeosebi în copilărie și adolescență;

— *limfangiomul chistic al gîtului*, cu debut în copilărie, este o tumoră chistică, adesea voluminoasă, aderentă la planurile profunde, determinînd tulburări prin compresiune.

Tratamentul acestor tipuri de hemolimfangioame este chirurgical aproape în exclusivitate. Exereza chirurgicală trebuie făcută în formele bine delimitate, fiind dificilă în formele infiltrante și difuze.

Limfangiomul difuz elefantiazic, malformație a unui membru în întregime, a organelor genitale, sau a unui sector al feței și gurii, se manifestă ca un edem considerabil, elefantiazic; situat la membre, se diferențiază de sindromul Klippel-Trénaunay sau de elefantiazisul din boala Recklinghausen; pielea este acoperită de verucozități; se poate pune problema etiologiei limfangiomatoase a *trofedemului cronic* (sindromul Nonne-Milroy-Meige).

Terapia limfangiomului difuz elefantiazic, ca și al trofedemului, este dificilă; este necesară o intervenție chirurgicală largă, care depășește domeniul specialității dermatologice.

Botriomicomul (granulomul telangiectatic sau piogenic) apare ca o tumoretă reliefată, de dimensiunea unui bob de porumb, roșie, cu suprafața netedă sau murifomă, ușor sîngerîndă, sesilă sau pediculată, cu sediul, frecvent, la nivelul degetelor;

nu este dureros. Apare după o plagă infectată și este considerat de natură stafilococică.

Histologic, are caracterul unui mugure cărnos, la suprafață cu un exudat fibrino-leucocitar sub care proliferează capilare neoformate ; în stromă, mai mult sau mai puțin edematoasă, se găsesc leucocite, histiocite macrofagice, limfocite și chiar mastocite.

Tratamentul prin electrocauterizare determină o plagă pe care se poate reface tumora botriomicomatoasă ; excizia, la 2—3 cm de marginile tumorii, urmată de sutură, este posibilă dacă țesuturile înconjurătoare sînt laxe.

Tumora glomică se caracterizează prin durerea marcată însoțitoare ; are sediul, de predilecție, extremitatea degetelor și mai ales subunghieal, dar poate interesa orice parte a corpului, uneori fiind tumori multiple. Subunghieal apare ca o tumoretă de culoare roșietică-brună, dureroasă la o simplă atingere; în alte localizări se prezintă ca o tumoră inclusă în derm sau reliefată la suprafață, roză sau albăstruie, uneori dură (mai ales în profunzime), alteori depresibilă (mai ales la suprafață). Schimbările de temperatură (frigul sau căldura) determină senzații dureroase. Tumorile multiple sînt mai puțin dureroase.

Histologic, există proliferări vasculare (angiomatos) ale fibrelor nervoase (nevritic) și fibrelor musculare (epitelioidic) ; predominența unuia sau altuia din elemente dau caracterul tumorii, constituită din proliferarea de celule (intens colorate) denumite celule epitelioide Masson — contractile ; în jurul vaselor se găsește o veritabilă rețea de fibre nervoase, care se evidențiază prin colorații speciale. În jurul leziunii se dispune o teacă conjunctivă. Tumora glomică se dezvoltă pe seama micilor organite neuro-musculo-vasculare (glomusul Masson, canalele Sucquet), care fac să comunice direct o arteriolă subterminală cu una sau mai multe venule.

Tratamentul constă în excizia chirurgicală largă a întregii tumorete ; mai dificil este tratamentul în glomusul subunghieal, la care excizia chirurgicală nu poate fi urmată de sutură.

Blue rubber blebnaevus sînt angioame unice, izolate sau multiple ; apar din copilărie sau tardiv. Sînt veritabili saci sanguini (angioame cavernoase), dermici sau subcutanați, albăstrui, renitenți sau chiar erectili, reductibili la presiune. Sîngerează rar și nu au tendință la regresiune, însoțindu-se de tulburări sudorale, de tip hipersudorație. Concomitent, se constată leziuni de același tip, de la mucoasa bucală pînă la rect ; acestea pot sîngera, determinînd hematemeză sau melenă, cu anemie hipocromă sideropenică ; la autopsie se pot constata angioame și la alte organe, în special la nivelul ficatului.

Histologic, se întîlnesc veritabile angioame cavernoase ; prezența straturilor de celule poliedrice, în pereții acestor vase, ca și a celulelor nevritice, face ca aceste leziuni benigne să fie considerate ca tumori glomice angiomatoase multiple.

Tratamentul constă în excizia chirurgicală, ținînd seama de localizarea și întinderea tumorii.

Tumori formate din componentele structurale vasculare

Hemangiopericitomul este un nodul hipodermic, puțin caracteristic, de consistență fermă, elastic sau moale, bine încapsulat, nedureros. Pielea poate fi normală sau ușor albăstruie și, în unele cazuri, chiar roșie ; leziunea poate să ulcereze.

Se pot constitui noduli sateliți, simulînd boala lui Kaposi. Se extinde foarte lent, dar, adeseori, mai ales postoperator, poate deveni o masă voluminoasă, dură sau moale, cu caracter vascular, cu aspect sarcomatos. Pot să se constituie metastaze viscerale, rar ganglionare.

Histologic, structura poate fi compactă sau angiomatoasă. Proliferarea constă din elemente celulare contractile (celulele Rouget), care formează mase, în interiorul cărora se văd numeroase capilare. Proliferarea celulară se face în afara elementelor capilare, fapt dovedit prin impregnarea argentică. În piele, formațiunea se găsește rar. Locul său nozologic nu este bine precizat, fiind încadrat, uneori, în categoria tumorilor glomice.

Tratamentul chirurgical este cel mai indicat, excizia făcîndu-se cît mai departe de leziune.

TUMORILE MUSCULARE

Leiomioamele cutanate multiple, tumori care apar în pusee, grupate pe o regiune a corpului, izolate sau confluente, dureroase la frig, la contractură și la presiune, apar ca mici noduli, abia vizibili, de culoarea pielii normale sau rozată, situați în derm, multipli, localizați la nivelul foliculilor piloși; pot ajunge pînă la dimensiunea unei alune. Apar la orice vîrstă, persistînd și înmulțindu-se, uneori constituind placarde întinse, mamelonate, mari, la femei coincizînd cu o leiofibromatoză uterină. Au caracter familial.

Histologic, leziunile provin din mușchii erectori ai firului de păr; în jurul foliculilor piloși sau profund, în derm, se evidențiază fascicule musculare netede încrucișate, printre care se pot intrica și fibre de colagen. Țesutul muscular se evidențiază prin coloratia Van Gieson (colorabile în galben-brun), spre deosebire de fibrele de colagen (roșii vii). În mijlocul acestei proliferări, se văd numeroase filete nervoase, care explică fenomenele dureroase produse de contractura musculară.

Tratamentul constă în ablația chirurgicală, cînd leziunile sînt izolate și profunde; este imposibil însă cînd leziunile sînt multiple.

Angioleiomiomul este o tumoră musculară situată mai ales la nivelul membrelor inferioare, ca un nodul de talie mică, situat în hipoderm, decelabil la palpare; nodulul poate fi și reliefat, de culoare roză sau roșie-brună. Durerea apare spontan sau provocată. Tumora poate crește lent și devine jenantă.

Histologic, este constituit din fibrele musculare ale unui perete vascular, de multe ori venos; vasul interesat se poate vedea în mijlocul proliferării tumorale care este încapsulată.

Tratamentul constă în ablație chirurgicală.

Mioamele dartoia, situate în regiunea genitală sau mamelonară, sînt tumori rar întîlnite, care se contractă sub influența frigului sau a unei iritații locale.

Histologic, tumora nu este încapsulată, are vase puține, este bogată în colagen și compusă din fibre musculare pieloase.

Tumora, ca și celelalte tumori musculare, poate fi extirpată chirurgical.

TUMORILE SISTEMULUI NERVOS CUTANAT

Aceste tumori derivă din sistemul nervos periferic, proliferările putînd fi celulare, excepționale (așa-numiții ganglio-neuroni), fibrilare (nevroame sau neuroame) și schwannoame (neurinoame, neurofibroame și, recent, tumora Abrikosov).

Scanned with OKEN Scanner

Nevroamele sau neuroamele (nevroamele posttraumatice) sînt rare, reprezentate de un proces hiperplazic de regenerare (reacţional, la întreruperea cilindraxului), ca nevroamele de amputaţie.

Nevroamele adevărate (veritabile) se întîlnesc mai rar. Se prezintă ca un nodul unic sau multiplu, dur sau elastic, fixat în ţesutul subcutanat; la început nedureros, devine apoi sensibil, însoţit de dureri paroxistice. *Nevroamele mielinice mucoase*, cu localizare centrofacială şi laringiană, pe buze, limbă, pleoape, narine, pot fi asociate cu alte malformaţii centrofaciale.

Schwannoamele (neurinoamele, neurolemoamele sau glioamele periferice) pot fi izolate, dar fac parte şi din tabloul bolii Recklinghausen. Schwannoamele izolate apar la orice vîrstă, de obicei după un traumatism unic sau multiplu ; se situează la faţa de flexie a membrelor, la buze şi limbă. Tumoreta este sferică sau ovoidă, bine delimitată, rar reliefată, mai uşor palpabilă, de consistenţă dură sau elastică, confundată, adesea, cu un lipom chist sau sarcom ; la palpare este dureroasă.

Histologic, este caracteristică proliferarea celulelor fuziforme, dispuse în palisadă; între ele se văd zone anucleate, formate dintr-o tramă fibrilară fină (nodulii Vérocay), constituind tipul A. Tipul B prezintă o proliferare celulară dezordonată, situată într-o tramă mixoidă ; peretele vaselor apare cu aspect hialinizat.

Tratamentul constă în excizia chirurgicală.

Neurofibromatoza Recklinghausen este o geno-neuro-splanchodermatoză. Manifestările cutanate constau în pete pigmentare (hepatice) şi tumori cutanate. Petele pigmentare („pete hepatice") au dimensiuni variate (2 — 3 mm pînă la dimensiunea unei palme) ; pot apare chiar de la naştere, şi persistă ca atare, fără să fie însoţite de tumori. Existenţa lor sugerează dezvoltarea ulterioară a tumorilor. Sînt constituite dintr-o simplă supraîncărcare a stratului bazal cu melanină. Tumorile pot fi superficiale şi profunde, asociate unele cu altele, mari, greu de distins între ele. Tumorile superficiale sînt fibroame moi (fibroame molluscum sau nevi molluscum), multiple, nesistematizate (elective pentru trunchi), pediculate, flasce, mobile pe planurile profunde ; apar porţiuni de piele laxă, atîrnîndă, mai închisă la culoare, moale, în interiorul căreia se pot palpa noduli sau cordoane, constituind nevroamele plaxiforme sau tumorile regale (unele din ele intens pigmentare), formînd veritabile „şorţuri" care acoperă porţiuni mai mici sau mai mari de piele. Tumorile profunde subcutanate (schwannoamele) pot fi reliefate, dar, frecvent, sînt descoperite, la palparea sistematică, ca noduli rotunzi, fuziformi, duri, nedureroşi (grupaţi adesea de-a lungul unui traiect nervos) ; uneori, dau semne de compresie. Numărul lor este variabil (uneori cîteva elemente, în formele fruste sau incipiente); sînt persistente şi extrem de dureroase. Cîteodată se constată localizări viscerale sau degenerări, realizînd **neurosarcoame** sau **fibrosarcoame**, care adesea apar după o intervenţie chirurgicală.

Histologic, se constată un infiltrat monomorf, cu elemente de talie mică, cu nuclei alungiţi vizibil, orientaţi variabil, fără dispoziţie fasciculată ; între celule apare o ţesătură de fibrile fine, laxe, palide şi mastocite ; se pot constata şi hialinizări ale colagenului, uneori un aspect mixoid. Proliferarea poate fi de tip schwannian sau de tip fibromatos.

Intervenţia chirurgicală va fi efectuată în situaţii speciale (motive estetice, funcţionale), deoarece poate induce o eventuală transformare sarcomatoasă. Petele pigmentare nu necesită tratament.

Tumora Abrikosov (mioblastom sau rabdomion cu celule granulare) are localizări variate, dar, frecvent, se situează pe limbă, ca un nodul rotund, bine delimitat, dur ; poate fi unic sau multiplu. Evoluţia este benignă, totuşi sînt şi cazuri cu evo-

Scanned with OKEN Scanner

luție malignă. În localizarea linguală poate fi presupus diagnosticul de tumoră cu celule granulare ; în alte localizări, diagnosticul nu se face decît histologic.

Histologic, apare o proliferare dermică de celule mari, clare, rotund-ovalare sau poligonale, cu nucleul hipercromatic situat în centrul unei mase mari citoplasmatice palide, de aparență uneori spumoasă, în care se constată și granulații slab eozinofile ; pot apare și elemente multinucleate. Celulele se dispun în cordoane, uneori anastomozate, separate de treneuri conjunctive. În epiderm poate apare o hiperplazie marcată pseudo-epiteliomatoasă care, împreună cu treneurile clare de celule mari, sînt patognomonice pentru afecțiune.

Tratamentul constă în excizia chirurgicală a tumorii.

TUMORILE BENIGNE ALE ȚESUTURILOR LIMFOIDE

Limfocitomul cutanat benign se prezintă ca un nodul sau un grup de noduli (de culoare roză, de consistență elastică, mobili), ca o placă eritematoasă, ca leziuni papulofoliculare, multiple, cu evoluție centrifugă sau ca o tumoră hemisferică (sarcoidele Spiegler-Fendt). Evoluează lent, fără modificări ganglionare, viscerale sau hematologice. Oricare din aspectele clinice face parte din *limfadenia cutanată benignă Bäfverstedt.*

Histologic, este caracteristică prezența în dermul mijlociu și profund a unei mase rotunjite, cu limite nete, formată din noduli limfoizi denși, în centru cu o masă limfoblastică și o zonă periferică limfocitică ; elementele sînt limfocite B, iar proliferarea este luată drept un pseudolimfom. Diagnosticul diferențial histologic este uneori dificil de făcut, cu reacțiile după înțepături de insecte sau cu localizările cutanate ale leucozei limfoide.

TUMORILE ȚESUTULUI ADIPOS

Lipoamele solitare sînt frecvent întîlnite. Apar izolate, ca tumori subcutanate, rotunde sau ovale, de mărimi variate (o alună, ou sau chiar mai mari), nedureroase și cu pielea de aspect normal; consistența lor poate fi, uneori, pseudo-fluctuentă. Tumora rămîne staționară sau se poate mări lent (în regiunile supuse la presiune).

Histologic, țesutul grăsos, bine diferențiat, este înconjurat de o capsulă fibroasă, uneori bogat vasculară.

Hibernomul este rar, apărînd la persoanele tinere în regiunile axilare, scapulare, la baza gîtului. Este constituit dintr-un țesut grăsos, de culoare brună.

Histologic, celulele constitutive apar poligonale, cu nucleul central și citoplasma spumoasă, asemănătoare cu grăsimea unor animale care hibernează.

Tratamentul lipoamelor solitare și hibernoamelor constă, exclusiv, în excizia chirurgicală, condiționată de localizarea și mărimea tumorii.

Lipoamele multiple — lipomatozele sînt leziuni tumorale numeroase, de mărimi variabile, cu apariția în puseuri ; pot fi diseminate (fără o ordine bine precizată), uneori simetrice (lipoamele multiple simetrice). Sînt situate pe membre, la rădăcina coapselor, pe lombe, fese, abdomen, în treimea mijlocie a corpului (lipomatoza multiplă circumscrisă, mesosomatică). Lipoamele simetrice se moștenesc ; se pot asocia cu boala Recklinghausen sau cu displazii variate.

Tratamentul prin excizie chirurgicală se recomandă numai în cazul leziunilor mari, jenante și sensibile.

Adenolipomatoza lui Launois-Bensaude se manifestă îndeosebi la bărbați, către vîrsta de 50 de ani. Evoluția se face lent, constituindu-se mase mari lipomatoase la

baza gîtului, ceafă, axile, trunchi, regiunea abdominală și lombosacrată ; pot să existe și lipoame viscerale, care, uneori, determină compresiuni vasculare și nervoase. Adesea, o insuficiență hepatică poate determina aceste leziuni.

Excizia chirurgicală constituie unicul tratament.

Boala Dercum (neurolipomatoza, lipomatoza dureroasă) este constituită de o adipoză difuză sau nodulară, situată pe trunchi sau membre, asociată cu dureri spontane sau provocate de presiune ; se însoțește, uneori, de crize cu eritem asociate cu tumefacții, exacerbate de ortostatism. Boala este familială și interesează, preferențial, femeile la menopauză ; astenia și tulburările vasomotorii, ca și o stare psihică deosebită, pot însoți elementele tumorale.

Excizia chirurgicală se efectuează în cazul leziunilor mari sau dureroase.

TUMORILE MEZENCHIMATOASE NECLASABILE

Chisturile mucoide ale pielii sînt, în realitate, pseudochisturi cutanate, fără cămașă, constituind o acumulare de substanță gelatinoasă, confundate adesea cu chisturile sinoviale. Sediul lor obișnuit este în apropierea articulației interfalangiene, adesea aproape de marginea unghieală, determinînd o deformare, ca un șanț, lamei unghieale. Au culoarea rozată sau gălbuie, translucide, bombate, hemisferice (de la un bob de linte la un bob de porumb), de consistență elastică, uneori pseudofluctuente. În jurul lor se observă o areolă roșietică ; din ele, la înțepare sau la secțiune, se evidențiază un lichid vîscos, clar, uneori granulos. Leziunea se dezvoltă, de obicei, după traumatizări repetate, datorîndu-se unei degenerescențe mucoide a dermului, fără nici o legătură cu teaca sinovială.

Histologic, se vede o cavitate fără pereți, rezultată din dilacerarea dermului ; substanța conținută în această cavitate este colorată de albastru alcian și metacromatică la albastru de toluidină.

Tratamentul constă în deschiderea chistului, cu aspirarea sau eliminarea conținutului, urmate de pansament compresiv.

Condroamele adevărate sînt rare ; sediul și originea sînt osoase ; în asociere cu angioamele cavernoase la degete realizează *sindromul Maffucci*. **Condroamele** sînt disembrioplazii localizate la ureche, pielea capului sau regiunea pretragiană, aici, ca leziuni sesile, acoperite de o piele normală.

Histologic, se caracterizează prin prezența de țesut cartilaginos bine diferențiat.

Tratamentul constă în excizia chirurgicală.

Nodulul dureros al urechii este o leziune pseudotumorală, determinată de alterări inflamatorii și degenerescențe mezenchimatoase, avînd ca punct de plecare cartilajul ; leziunea este situată pe partea superioară a helixului, mai rar pe antehelix, ca un nodul mic, de cîțiva milimetri, ovoid și bine delimitat, inclus în piele; în centrul nodulului se află o incluzie cheratozică aderentă, așezată pe o depresiune ulceroasă. Nodulul are culoarea normală sau cenușiu-gălbuie, uneori cu o mică areolă inflamatorie. La început, pacientul simte o ușoară jenă, ulterior leziunea devine dureroasă, atingerea, dar mai ales poziția culcat pe ureche, provocînd o durere vie, greu de suportat.

Histologic, epidermul este îngroșat, hipercheratozic, adesea observîndu-se și o mică ulcerație ; în derm se văd numeroase vase, infiltrație inflamatorie cu edem, celule și zone de necroză ; în pericondru, apare o îngroșare scleroasă cu multe fibroblaste și dispariția condroblastelor.

Scanned with OKEN Scanner

Tratamentul constă în excizia chirurgicală a nodulului cu sutură ; este preferabilă crioterapiei (deosebit de dureroasă) sau electrocauterizării.

Osteoamele cutanate sînt tumori, mai ales subcutanate, constituite din țesut osos neoformat ; pot fi unice sau multiple (osteomatoze), de obicei congenitale ; dacă sînt unice, pot fi rotunde ca o bilă sau aplatizate, cu contururi neregulate. Consistența este foarte dură, evocînd o neoformație osoasă, diagnosticul de certitudine fiind cel histologic, unde se observă prezența de lame osoase cu osteoblaste și osteoclaste și canale Hawers. Osteoamele cutanate pot fi disembrioplazice, dar se datorează și metaplaziei țesutului conjunctiv, ori survin post-traumatic sau după un hematom.

Tratamentul este exclusiv chirurgical, în cazul osteoamelor solitare, izolate, osteomatozele fiind, în general, dificil tratabile.

Scanned with OKEN Scanner

Scanned with OKEN Scanner

CAPITOLUL XXXII

TUMORILE MEZENCHIMATOASE MALIGNE

Tumorile mezenchimatoase maligne pornesc de la aceleași grupuri de celule, ca și tumorile benigne, determinînd diverse tipuri de sarcoame:

a) **Sarcoame ale țesuturilor histiofibrocitare** (fibrosarcomul adevărat, dermatofibrosarcomul Darier-Ferraad, sarcomul mezenchimatos primitiv, histiocistosarcomul și mixosarcomul).

b) **Sarcoame ale țesuturilor mezenchimatoase specializate**, cu punct de plecare cutanat (angiosarcomul, hemangioendoteliomul malign, limfangiosarcomul, liposarcomul, leiomiosarcomul, rabdomiosarcomul, neurosarcomul și liposarcomul sau sarcomul lipoblastic).

c) **Sarcoame propagate la piele sau metastazante** (osteosarcomul și condrosarcomul).

Aceste tumori au denumirea de sarcoame. Ele se dezvoltă în orice regiune tegumentară, evoluînd de la început ca atare, nefiind precedate de o tumoră benignă. Ca structură, provin din țesutul conjunctiv comun sau din țesutul mezenchimatos specializat. Sarcoamele țesutului hemolimfopoetic sînt sistemice de la început, interesînd pielea, ganglionii limfatici și, uneori, alte organe. Sarcoamele apar ca tumori de consistență dură, sau frecvent elastică, evoluînd repede, ca leziuni izolate. Nu se poate stabili de la început originea unui sarcom (dacă pornește de la țesutul conjunctiv comun, de la țesutul mezenchimatos specializat sau de la țesutul hemolimfopoetic).

Sarcoamele țesutului conjunctiv comun, cu excepția dermatofibrosarcomului, apar ca tumori care cresc în suprafață și se ulcerează, la dimensiuni nu prea mari; se poate face ablația lor, urmată de radioterapie. Oricare din ele poate da metastaze cutanate sau la diferite organe.

Dermato-fibrosarcomul Darier-Ferrand este o tumoră (izolată de Darier și Ferrand în 1942) situată între tumorile conjunctive benigne și maligne, avînd tendința de extensie periferică și de recidivă după excizie (proprietăți evolutive maligne), dar fără metastazare (proprietăți evolutive benigne), deosebindu-se de sarcomul fibroblastic sau fuzocelular, cu structura histologică oarecum deosebită. Tumora se dezvoltă la adult (rar sau chiar excepțional la copil), pe abdomen (în regiunea peri sau subombilicală), uneori la nivelul plicii înghinale, toracelui, regiunii scapulare sau toracelui posterior. Apare ca o placă fibroasă, sclerodermiformă, pe care se dezvoltă noduli duri, care cresc, devin tumorali, cu volum variabil, dînd placardului un aspect mamelonat. Rareori, acești noduli se ulcerează. Placardul constituit, cu duritate lemnoasă, este bine limitat și mobil pe planurile profunde ; are suprafața

neregulată, boselată, de culoare roşie-violacee sau alb-gălbuie. Evoluţia este lentă, uneori întretăiată de pusee evolutive, alteori este rapidă, mai ales după perioade de regresiune incompletă. Apar şi noduli aberanţi; nu metastazează ganglionar sau visceral.

Histologic, apare proliferare celulară densă, chiar imediat subepidermic, care invadează dermul şi hipodermul subjacent; celulele au o dispoziţie fasciculată sau formează vîrtejuri; sînt fuziforme (de tip fibroblastic); proliferarea se aseamănă, uneori, cu aceea a unui histiocitofibrom, alteori prezintă o tramă fibrilară săracă, cu monstruozităţi nucleare şi chiar lacune vasculare, evocînd un fibrosarcom. Lipsesc frecvent mitozele. Se constată aspecte nete de mixosarcom sau chiar degenerescenţe mixomatoase chiar în aceeaşi tumoră. Aspectul histologic, asemănător cu al unui fibrosarcom, pretează la confuzii, fapt deosebit de grav.

Tratamentul placardului se face chirurgical chiar dacă această ablaţie este foarte mare; se constată recidive, a căror frecvenţă scade dacă se face radioterapie precoce. Prof. S. Longhin folosea ca terapie ulterioară electrocauterizarea fiecărui nodul nou apărut.

Fasciita nodulară (fibromatoza pseudosarcomatoasă) se deosebeşte greu de sarcoamele cutanate. Se prezintă ca noduli subcutanaţi, cu tendinţă infiltrantă, cu evoluţie benignă, dar cu o structură histologică neliniştitoare, asemănîndu-se, aproape în totalitate, cu un fibrosarcom. Proliferarea porneşte de la fascia aponevrotică şi nu este deosebită, ca structură, de fibroamele aponevrotice ale indivizilor tineri, cu sediul obişnuit în regiunea palmo-plantară, abdominală şi toracică. Excizia chirurgicală este tratamentul de elecţie.

Celelalte tumori sarcomatoase ale ţesutului conjunctiv pot fi extirpate chirurgical, însă metastazele sînt posibile.

Sarcoamele ţesuturilor de origine mezenchimatoasă pornesc de la structurile normale ale pielii, iau clinic aspectul tumoral, evoluînd mai mult sau mai puţin rapid; cuprind: angiosarcomul, hemangio-endoteliomul malign, limfangiosarcomul, liposarcomul, leiomiosarcomul, rabdomiosarcomul şi neurosarcomul. În piele se pot întîlni şi metastaze, pornite de la un osteosarcom sau un condrosarcom. Ablaţia largă a sarcoamelor primitive ale pielii poate fi salutară, urmată de radioterapie (după stabilirea diagnosticului histologic).

Sarcoamele ţesutului hemolimfopoetic sînt: limfosarcomul, reticulo-sarcomul (clasificat aci m în cadrul limfoamelor) şi angiosarcomatoza Kaposi. Acestea preced sau evoluează concomitent cu modificări în formula sanguină; terapia lor trebuie să fie sistemică; ablaţia chirurgicală este necesară dacă leziunea este foarte mare.

CAPITOLUL XXXIII

TUMORILE SISTEMULUI PIGMENTAR

Celulele sistemului pigmentar sînt celulele nevice, care apar în stare normală printre elementele stratului bazal al epidermului. În stare patologică (proliferativă), ele formează, la nivelul dermului papilar, așa-numitele teci nevice. Se consideră că celulele nevice au origine nervoasă, pornind de la creasta neurală. Tumorile constituite din aceste celule iau denumirea de nevi nevocelulari (**nevi pigmentari**). Nu toate petele pigmentare sînt nevi nevocelulari. **Lentigo** sau „grain de beauté" (unic sau multiplu), localizat în special la nivelul feței, nu are structura nevică.

Histologic, este constituit din aglomerări pigmentare ale melanocitelor (care sînt mai abundente) și ale celulelor bazale ; mugurii interpapilari sînt mai voluminoși și adînciți.

Lentigo-ul nu se tratează decît dacă se mărește sau pacientul dorește aceasta; se recomandă electrocauterizarea.

Lentiginozele cuprind : *lentiginoza periorificială* și *orificială*, ereditară, caracterizată și prin prezența de polipoză digestivă ; *lentiginoza centro-facială neurodistrofică*, caracterizată prin prezența lentiginelor pe zona centrală a feței, asociată cu manifestări neuropsihice și anomalii disrafice, transmisibilă în dominanță. Aceste tipuri de lentiginoze nu necesită, în general, tratament (pot fi tratate prin decolorante sau crioterapie).

Nevii pigmentari (nevi neuro-celulari) iau aspecte clinice variate, condiționate de mărime, formă, culoare și consistență ; cei mai mulți apar de la naștere, dar pot apare la orice vîrstă. Tratamentul variază, condiționat de aspectul clinic. Uneori este necesară eliminarea lor, deoarece se transformă în melanoame maligne.

Nevul nevocelular tuberos pigmentar sau apigmentar întîlnit frecvent, adesea de la naștere ; este unic sau multiplu, situat predilect la nivelul feței și gîtului ; se prezintă ca o tumoretă hemisferică sau ușor acuminată, netedă, de consistență dură, de obicei sesilă ; are culoarea negricioasă-brună, gălbuie, uneori chiar roz sau violacee ; poate deveni pilos (inestetic); poate apare o inflamație subjacentă, realizînd o foliculită subnevică, complicație fără gravitate, dar care poate sugera eventuala transformare malignă. Nevul, de obicei pilos, se mărește, devine dureros și dur în profunzime, formînd un veritabil chist, înconjurat de un halou inflamator.

Histologic, este constituit din grupuri de celule nevice rotunde sau poligonale, realizînd teci mici sau voluminoase, situate în derm (nev dermic), acoperit de un epiteliu, de multe ori atrofic, de la care pornesc numeroase prelungiri.

Tratamentul, dacă acești nevi sînt limitați și de dimensiuni mici (un bob de porumb), nu este necesar; în cazul constituirii unei foliculite subnevice, excizia chirur-

gicală sau electrocauterizarea este obligatorie; preferăm excizia chirurgicală cu sutură intradermică.

Nevii pigmentari în pete, plăci sau **„en nappe"** sînt leziuni de culoare negricioasă sau bigarată; se prezintă sub diferite forme clinice.

Nevii discoizi, ca pete rotunde, plane, de talie mare uneori, cu tendința la extindere; de obicei negricioase, precedă frecvent transformarea neoplazică; histologic, sînt nevi în general joncționali.

Nevusul în derm, de obicei unic, are suprafața mamelonată și este despărțit de piele printr-un șanț care strangulează baza; suprafața apare plană, uneori verucoasă (poate simula o verucă seboreică).

Nevusul în placard are aspectul unei pete brune sau negricioase, bine delimitată, de obicei plană; apare de la naștere și se acoperă mai tîrziu de peri, dezvoltîndu-se ca formațiuni mari, tuberoase.

Nevusul în placă poate fi și verucos (fapt care nu este întotdeauna alarmant); prezintă pe suprafață șanțuri profunde, sau suprafața este zemuindă.

Nevusul gigant „en nappe" cuprinde o suprafață mare de piele (pe trunchi și membre); există de la naștere, prezentîndu-se ca un placard de culoare brună-închisă, negricioasă, uniform sau neuniformă, adesea acoperit de păr; de obicei plan, prezintă pe suprafața sa tumorete negricioase sau verucoase observîndu-se, în aceste zone, mai devreme sau mai tîrziu, degenerări melanomatoase. Se dispune simetric, acoperind regiunea pubiană, sau ca o pelerină. Degenerescența melanomatoasă este posibilă; uneori coexistă cu o melanoză encefalică, realizînd *melanoblastoza neurocutanată*.

Nevii eruptivi apar la orice vîrstă, mai ales la copii; sînt leziuni de culoare brună, cu consistență moale, uneori apar la mai mulți membri ai aceleiași familii (tată sau mamă și copii), unii dintre ei degenerînd în *melanoame*, la mai mulți membri ai familiei, realizînd așa-numitul *sindrom-B.K.*

Histologic, apare caracteristică prezența celulelor nevice descrise de Unna, care se grupează sub formă de teci, de dimensiuni variabile, localizate în derm. Elementele constitutive ale tecilor pot fi poliedrice, rotunde, uneori fuziforme; unele celule sînt încărcate excedentar cu pigment, mascînd toată celula, dar adesea elementele celulare nu au pigment. Topografia celulelor nevice determină trei tipuri histologice:

— **nevii joncționali** au tecile nevice în partea inferioară a epidermului (la joncțiunea dermo-epidermică); cuiburile celulare formate din 2 — 5 celule umflă mugurii interpapilari; unele dintre celule apar clare. Tipul acesta histologic este comun, întîlnit în formele plane de nevi. Potențialul de degenerare este în raport cu activitatea joncțională; dacă nu degenerează, tecile apar mai net limitate, celulele rămîn numai la nivelul straturilor inferioare, fără migrări în straturile superioare ale corpului malpighian; nu se produc anomalii nucleare, mitoze anormale sau infiltrația inflamatorie a dermului;

— **nevusul intradermic** constă în prezența tecilor nevice sub formă de plaje sau fascicule în derm, de obicei la distanță de membrana bazală; apar și celule gigante multinucleate, uneori greu de deosebit de celulele gigante ale melanoamelor; tipul acesta histologic nu degenerează;

— **nevusul compus** (compound naevus) pare a fi cel mai răspîndit; asociază cele două tipuri histologice.

Evoluția nevilor nevocelulari poate fi variabilă; de obicei, formele tuberoase nu degenerează, dar în cazul formelor plane (histologic, nevi joncționali) se poate constata o degenerescență melanocarcinomatoasă. Nevusul, de orice formă, poate evolua

extensiv lent, poate staţiona sau poate dispare. Sub nevi, mai ales sub cei tuberoşi şi piloşi, se dezvoltă chisturi sau foliculite subnevice, care pretează la confuzii cu leziuni degenerate. În aceste cazuri, nu se pune problema eventualei degenerări maligne.

Degenerescenţa, în melanoame, este posibilă mai ales în cazurile nevilor plani. Melanoamele se dezvoltă pe nevi în 80% din cazuri, neputîndu-se prevedea această degenerescenţă sau momentul cînd se dezvoltă (pot persista, fără să degenereze, pînă la vîrste foarte înaintate). Criteriile clinice pentru aprecierea potenţialului de malignizare sînt imprecise; se presupune posibila degenerare la nevii foarte negri, la petele nevice extensive, la nevii reliefaţi cu halou pigmentar, nevii plantari şi ai organelor genitale; nevii tuberoşi, papilomatoşi, pediculaţi se transformă excepţional. Nevii piloşi nu degenerează, practic, niciodată. Degenerescenţa melanomatoasă apare după pubertate, excepţional, înainte de aceasta. În toate cazurile de transformare, rolul important îl au traumatismele, mai ales cele repetate (nevi la nivelul sutienelor). Trebuie suspectată degenerarea dacă nevul creşte brusc sau se etalează, îşi schimbă culoarea (devenind din loc în loc sau în totalitate mai negru), se înconjoară de un halou eritematos, se infiltrează în profunzime, sîngerează sau ulcerează (semn deja tardiv).

Tratamentul nevilor tuberoşi nu se face decît atunci cînd devin prea proeminenţi; eliminarea lor se face prin ablaţie chirurgicală şi sutură estetică. Excizia chirurgicală necesită incizia, cu o margine de siguranţă, de 2 — 3 mm; dacă leziunea este întinsă, poate fi urmată de plastie prin translaţie sau prin grefe insulare, după granulare. Nevii giganţi se elimină în mai mulţi timpi, dacă este posibil; în caz contrar, se intervine pe leziunile reliefate şi supuse traumatismelor. Nevii displazici, din sindromul B.K., trebuie supravegheaţi, eliminaţi chirurgical sau prin electrocauterizare. Orice leziune nevică eliminată (prin electrocauterizare sau excizie chirurgicală) trebuie examinată histologic.

Boala Sutton (halo-naevus) este un nev înconjurat de o zonă acromică, bine delimitată; nevul, central, de obicei tuberos, poate să se turtească şi chiar să dispară în cîteva luni sau cîţiva ani; aspectele de halo-naevus se observă în nevomatoza eruptivă.

Nevusul celular prepubertar (melanomul juvenil) este un nev nevocelular nepigmentar, cu evoluţie benignă şi caractere histologice particulare; survine în copilărie, uneori de la naştere, dar poate apare şi la vîrsta adultă. Leziunea unică, localizată la faţă sau la membre se prezintă ca un nodul rotund sau ovalar, bombat, uneori acuminat, de mărimea unui bob de mei, pînă la o alună; are culoarea roz, gălbuie sau arămie (poate fi intens pigmentar sau roşu viu, ca un angiom). Suprafaţa este netedă, rar papilomatoasă sau cheratozică, în jur cu un halou congestiv (la vitropresiune apare o culoare gălbuie, asemănătoare cu un lipom). Leziunea poate fi confundată cu un nev tuberos banal. Poate dispare sau deveni un nev tuberos benign.

Histologic, se prezintă ca un nev compus, uneori cu activitate joncţională (în epiderm cu melanocite clare mari, izolate sau grupate în teci sau plăci, fără migrare în straturile epidermice superioare). În dermul papilar apar teci nevice şi un infiltrat de celule fuziforme clare; se pot întîlni şi celule gigante, pigment melanic, de obicei extracelular. Epidermul nu ulcerează niciodată şi, adesea, este hiperplazic. Diagnosticul clinic se face cu nevul tuberos sau cu melanomul (lipsa de coeziune a elementelor tumorale îl disting de un melanom). Se văd multiple vase capilare, cu aspect angiomatos.

Tratamentul este ablaţia chirurgicală, precedată sau nu de electrocauterizare.

Scanned with OKEN Scanner

Petele nevice albastre sînt leziuni caracterizate prin culoarea albăstruie, datorită localizării profunde a pigmentului. Din cadrul acestora fac parte: **nevul albastru, pata mongolică** și **nevul Ota**; ultimele două beneficiază de tratament chirurgical dacă dimensiunile lor sînt reduse.

Nevul albastru este o leziune unică, cu sediul la față, mîini, picioare sau pe pielea capului; respectă palmele și plantele. Apare la vîrstă adultă, uneori de la naștere. Se prezintă ca o ridicătură bombată, de consistență dură cu suprafața netedă, de mărimea unui bob de mazăre la o alună; culoarea de obicei este albastră pînă la albastru închis; rareori sînt leziuni multiple. Leziunea este stabilă, transformarea malignă (în nevosarcom) fiind excepțională. Se observă leziuni infiltrative, ocupînd uneori zone întinse la nivelul brațelor sau al coapselor.

Histologic, este caracteristic; constituit din infiltrație (proliferare) de celule fuziforme, dispuse în fascicule care se întretaie în toate sensurile, avînd nucleu ovalar sau alungit și citoplasma plină de grăunți de melanină. Elementele celulare pot fi paralele cu suprafața pielii și fiecare este prevăzută cu dendrite la cele două extremități. Celulele au fost considerate ca avînd originea mezenchimatoasă, însă astăzi se consideră ca pornind de la sistemul neurovegetativ. Celulele pot dispare, pigmentul fiind inclus în melanofage. Intensitatea pigmentației, posibilitatea existenței de atipii nucleare, densitatea celulară ca și delimitarea imprecisă pun problema unui melanom malign, dar s-a observat acest tip de evoluție, citîndu-se însă transformări maligne nevosarcomatoase.

Tratamentul constă în ablație chirurgicală, fără a fi urmată de recidive.

Melanoza Dubreuilh este caracterizată prin pete pigmentare, care apar la bătrîni și mai ales la femei; se numește și **melanoză circumscrisă precanceroasă**; rareori apare înainte de 40 de ani. Sediul obișnuit este fața, uneori mîinile și picioarele (se citează cazuri apărute la nivelul conjunctivelor, mucoasei bucale și regiunii genitale). Se prezintă ca o pată brună, care se extinde progresiv, în decurs de luni și ani, ajungînd la dimensiuni de 5—6 cm². Leziunea este bine limitată, cu contururi neregulate, adeseori arciforme. În placa brună, pigmentată se văd și zone depigmentate. Uneori, pe lîngă placa inițială bine formată, apar noi leziuni pigmentare care se unesc cu leziunea veche, determinînd o formă policiclică cu aspect pigmentar de diverse intensități. Uneori placa pigmentară devine ușor verucoasă. Evoluția bolii este variabilă, transformarea sa în melanom (lentigo-melanom) semnalîndu-se prin apariția unor proeminențe (uneori) verucoase, care pot să se erodeze sau să ulcereze. Acest melanom dă rar metastaze, dar, uneori, acestea pot fi ganglionare.

Histologic, apare un polimorfism lezional; în unele locuri se constată proliferare intraepidermică a celulelor, grupate în teci sau diseminate în partea profundă a corpului mucos (nevus intraepidermic în placă); în alte părți poate apare net un nev joncțional. Celulele și pigmentul au tendința să migreze în epiderm; în dermul superficial abundă melanina într-un infiltrat inflamator dens. Melanina este inclusă în melanofage sau apare liberă. Transformarea în melanom malign apare ca o proliferare macivă de celule nevocarcinomatoase. Se pot observă leziuni constituite din celule fuziforme, care pun problema unui sarcom fuzocelular.

Tratamentul leziunii deosebit de extinse, ocupînd zone mari din pielea feței, se face parțial; se recomandă ablație chirurgicală, eliminarea leziunii și sutura; în eventualitatea dezvoltării unui melanom, acesta se elimină la început și, ulterior, restul melanozei.

Melanomul malign este neoplasmul cu cea mai mare gravitate. Cele mai multe cazuri apar pe leziuni nevice banale — nevi nevocelulari, mai ales joncționali; transformarea lor în melanoame nu poate fi decît bănuită, dar tratamentul și

eliminarea acestora trebuie făcută. Melanomul malign se dezvoltă la orice vîrstă (mai rar, poate chiar excepțional, înainte de pubertate); adeseori, se întîlnește la vîrsta adultă. La bătrîni apare rar, pe leziunile de melanoza Dubreuilh. Localizarea este variată, frecvent la față și extremități. Melanoamele pot fi descoperite în cazul transformării maligne a unui nev, această transformare, clinic, fiind greu de demonstrat. Sînt relative datele clinice, simptomatice și topografice, pentru potențialul de transformare malignă. Criteriile histologice sînt valabile și se recomandă, în general, eliminarea leziunii și nu biopsia. Dezvoltarea primitivă a unui melanom malign debutează printr-o pată neagră, cu tendința la extensie rapidă, margini neregulate, suprafața neregulată, infiltrată. Orice pată pigmentară apărută tardiv trebuie eliminată. În unele cazuri debutul se face ca o tumoră reliefată, pigmentată uniform; uneori, leziunea este brună, alteori are aceeași culoare cu pielea sau este roșietică (melanom acromic), simulînd o tumoră benignă.

Melanoamele sînt clasificate, recent, în: **lentigo maligna melanoma, melanom extensiv în suprafață și melanom nodular**; se adaugă formele particulare de melanom, care nu intră în categoriile de mai sus: **melanoamele acrale** (palmo-plantare și periunghieale) și **melanoamele mucoaselor.**

Deci, melanoamele pot fi pigmentare sau acromice. Culoarea neagră a leziunilor este caracteristică pentru diagnosticul de melanom în orice situație. **Lentigo maligna melanoma** se observă o tumoră hemisferică, dezvoltată pe o placă pigmentară. **Melanomul extensiv în suprafață (SSM)**, localizat de obicei pe trunchi, se observă o placă infiltrată de dimensiuni variabile, cu limite bine precizate, de culoare neagră, cu zone de depigmentare, pe care apar noduli tumorali pigmentari sau veritabile tumori pigmentare hemisferice; cînd dimensiunea tumorilor este mare, ele se pot eroda sau ulcera (pot fi confundate, adesea, cu verucile seboreice); creșterea melanomului, extensiv, în suprafață, se face orizontal. **Melanomul nodular** crește vertical; se prezintă ca noduli dermici sau frecvent hipodermici, de culoare negricioasă sau roșietică (melanom acromic) (acesta ulcerează central).

Melanomul acral se aseamănă cu un lentigo maligna-melanoma; pe placa pigmentată se dezvoltă o leziune tumorală, care ulcerează rapid. Se situează palmar, mai frecvent plantar; în jurul unghiilor sau la pulpa degetelor formează panarițiul melanic, care poate avea o evoluție subunghieală.

Melanomul mucoaselor se dezvoltă pe mucoasa bucală și genitală (mai ales vulvar); apare, de obicei, nodular și evoluează vreme îndelungată. Ca forme deosebite, mai rare, de melanom sînt melanomul verucos, nevul albastru malign, melanomul dermoplastic, melanomul cu celule clare.

Lentigo malign (dermatoza precanceroasă Dubreuilh) dezvoltă, obligator, melanom malign. În sindromul nevic B. K. (descris în 1978 de Clark și col.) sînt cazuri familiale de melanoame dezvoltate pe unul din multiplii nevi nevocelulari, existenți la mai mulți membri ai familiei; la același pacient se pot dezvolta mai multe melanoame primitive.

Metastazele, în melanom, apar foarte rapid, mai ales în formele nodulare.

Prognosticul melanomului depinde de: localizare, sex, vîrstă, starea generală a pacientului; prognosticul este mai grav la bărbați, melanoamele membrelor sînt mai maligne, vîrstnicii reacționează mai rapid. Se ține seama de cele 5 nivele de invazie ale lui Clark.

Metastazele cutanate pot surveni în jurul tumorii, al cicatricii sau la distanță; sînt grupate sau diseminate și apar ca mici noduli (ca alicele), de culoare brună sau albăstruie, sau ca noduli subcutanați, care nu modifică culoarea pielii suprajacente.

Scanned with OKEN Scanner

Scanned with OKEN Scanner

CAPITOLUL XXXIV

DISPLAZII. HIPERPLAZII ŞI FIBROZE CUTANATE

Pahidermiile sînt nevi hipertrofici caracterizaţi printr-o îngroşare uniformă a elementelor pielii, de obicei într-un sector limitat. Aceste îngroşări apar în adolescenţă sau la vîrsta adultă, pe pielea capului.

Pahidermia verticelată a pielii capului (cutis verticis gyrata). Această entitate, considerată ca disrafie, sau ca leziune secundară unor fenomene inflamatorii, interesează mai ales bărbaţii între 20 şi 40 de ani. Pielea capului este plisată, pliurile fiind dispuse sagital sau transversal, separate de şanţuri adînci, reductibile prin întindere. Pielea apare îngroşată, cu ţesutul adipos abundent ; nu este alopecică, ci perii sînt mai îndepărtaţi unii de ceilalţi. În general, regiunea ocupată este cea occipitală, dar tendinţa este de a interesa şi regiunea frontală, ceafa sau faţa. Cu vîrsta, leziunile se concentrează, însoţindu-se de foliculite, prurit sau eczeme. Boala este considerată o disembrioplazie (nev tardiv). Sînt autori care susţin că apare după un proces inflamator (von Veress) sau după un traumatism.

Histologic, se constată o piele normală, uneori îngroşată, cu o condensare a fasciculelor conjunctive.

Tratamentul chirurgical prin eliminarea unei porţiuni de tegument întinde pielea, însă părul rămîne mai rar.

Nevul cerebriform (nev nevocelular amelanic) este dispus pe pielea capului, format din mai mulţi lobuli, care se unesc şi formează un placard papilomatos, cu aspect encefaloid. Părul lipseşte complet. Leziunea apare la vîrsta tînără şi se întinde simetric, ocupînd o mare parte din pielea capului.

Tratamentul chirurgical cu extirparea sa, urmată de grefă (din piele liberă sau pediculată) este recomandat. Acoperirea cu piele păroasă este posibilă, dacă întinderea leziunii nu este mare.

Nevii aplazici :

Nevii acromici plani congenitali, lipsiţi de pigment, fără hiperpigmentare la periferie. Se disting de vitiligo.

Histologic, la nivelul lor, lipsesc melanocitele. Pot ocupa zone mari de piele, uneori un membru în întregime, cu aspect zoniform, caz în care tratamentul chirurgical este imposibil ; dacă ocupă zone circumscrise, beneficiază de tratament chirurgical.

Nevii anemici, ca pete de culoare mai deschisă decît a pielii, deoarece la nivelul lor lipsesc vasele de sînge, au limita neregulată, ceea ce-i deosebeşte de nevii acromici.

Histologic, se constată o reducere marcată a vaselor sanguine. Beneficiază de extirpare chirurgicală, dacă sînt limitaţi ca întindere.

Nevii alopecici constituie o veritabilă alopecie congenitală circumscrisă, situată, de obicei, în regiunile parietale. Pielea nu este atrofică şi histologic nu este modificată exceptînd absenţa părului. Beneficiază de extirpare chirurgicală, în cazul cînd sînt limitaţi.

Nevii atrofici, ca pete albe-gălbui, liliachii sau pigmentate, cu pielea subţiată, apar diseminaţi, uneori zoniformi sau circumscrişi, de la naştere sau la vîrsta tînără.

Histologic, epidermul apare atrofic, ţesutul elastic este redus sau absent. Se pot asocia şi cu alte distrofii. Tratamentul chirurgical se face în cazul în care sînt reduşi ca dimensiuni.

Nevii lipomatoşi Zuhrelle sînt leziuni congenitale de dimensiuni variate, uneori dispuşi unilateral zoniform, plăcile sînt reliefate, de consistenţă moale, cu pielea de culoare normală.

Histologic, se constată existenţa celulelor grăsoase la nivelul dermului, pe lîngă elementele găsite în hipoderm.

Tratamentul chirurgical — excizia leziunilor, este recomandabilă dacă pacientul o cere. Excizia şi sutura depinde de localizarea şi întinderea leziunilor.

Fistulele, chisturile disrafice şi brahioamele sînt leziuni datorate absenţei coalescenţei, la nivelul rafeelor sau al fantelor embrionare, al închiderii imperfecte a arcurilor branchiale sau ca urmare a persistenţei resturilor ecto-mezodermice. Apar fistule, chisturi sau fibrocondroame congenitale, median sau lateral, adesea asimetrice, uneori multiple.

Chistul pilonidal al regiunii sacrococcigiene are aspectul unor ridicături pilare, adesea zemuinde, supurate, secundar unor traumatisme. Chistul apare dur, întins în profunzime, determinînd depresiuni osoase, adesea însoţit de fistule sacrococcigiene.

Tratamentul constă în excizia largă chirurgicală: traiectele fistuloase se pun în evidenţă cu un colorant (cristal violet, violet de genţiană sau albastru de metilen). Ulterior, se face acoperirea prin grefe libere sau prin lambou pediculat.

Chisturile şi fistulele pot fi întîlnite în regiunea rafeului perineal, urmate de fistule juxtauretrale, uretrale şi perirectale; în aceste cazuri tratamentul chirurgical este riscant. Bolnavul trebuie îndreptat spre serviciul urologic.

Fistulele branhiale sau branhioamele sînt leziuni congenitale, sub forma unor chisturi, fibrocondroame, fistule sau abcese fistulizate, adesea transmise în dominantă, cu caracter familial. Fibrocondroamele branhiale sînt reliefate, acoperite de un epiderm normal, adesea pediculate; se localizează laterocervical şi preauricular. Pot fi extirpate cu uşurinţă şi suturate.

Fistulele branhiale cervicale sînt situate la baza gîtului, pe linia mediană, sau în regiunea sterno-cleido-mastoidiană, prezentîndu-se sub forma unui orificiu cu evoluţie în pusee inflamatorii, abcedare şi supuraţie.

Fistula preauriculară (coloboma) se datorează lipsei de închidere a primului arc branhial; se prezintă ca un mic orificiu punctiform, situat înaintea rădăcinii helixului, sub tragus, sau ca o ulceraţie cu diametrul de 1—2 cm, cu suprafaţa granulată, constituită ca urmare a deschiderii unui abces. Traiectul fistulos este foarte scurt (cel mult 1 cm) ajungînd, sub piele, pînă la vîrful tragusului. Fistulele

preauriculare sînt unilaterale ; mai mulţi membri ai unei familii pot prezenta astfel de fistule. Fistulele se pot dispune şi pe helix, tragus sau lobulul urechii, caz în care sînt considerate ca derivînd din al 2-lea arc branhial. Fistulele preauriculare pot avea, excepţional, un traiect mai profund, caz în care merg la urechea externă, medie, la nivelul regiunii sterno-cleido-mastoidiene, sau comunică cu nazo-faringele. Traiectele fistuloase epidermizate pot prezenta şi fragmente de os.

Tratamentul constă în eliminarea traiectului fistulos. Cicatricea apare deprimată şi pare aderentă la periost. Boala poate fi asociată cu o disembrioplazie ereditară, ca urmare a unei agresiuni în timpul sarcinii : traumatism, raze X, infecţii, intoxicaţii, medicamente.

Scanned with OKEN Scanner

Scanned with OKEN Scanner

CAPITOLUL XXXV

PROCESE INFLAMATORII

Furunculul constituie o infecție provocată de stafilococul auriu coagulazo-pozitiv, sensibil numai la antibiotice cu spectru larg ; se situează la nivelul unui folicul pilos (sau a mai multor foliculi piloși alăturați — furuncul antracoid). Evoluează, în mod deosebit, în diabet, fiind unic sau multiplu. Debutează ca simplă foliculită (colecție purulentă la nivelul ostiului folicular), urmată de infiltrarea zonelor din jur, cu proces inflamator, dureros. Se mărește rapid, iar în centru se produce o necroză, cu formarea unui burbillon. Leziunea este foarte dureroasă și poate infiltra o porțiune mare de piele. În furunculul antracoid, se constituie o inflamație, care infiltrează o regiune, formînd placarde întinse, reliefate, foarte dureroase.

Tratamentul chirurgical se face în perioada de abcedare și supurație. Clasic, în perioada de abcedare se incizează „în cruce", urmată de pansamente cu antiseptice și aplicarea locală de pulberi cu antibiotice; un tratament general cu antibiotice cu spectru larg va ține seama și de rezultatul antibiogramei. Pentru profilaxie, se aplică pomezi cu sulfat de zinc și sulfat de cupru (Alibour) în zonele narinare și pelviene, zone cu habitat stafilococic.

Acneea cheloidiană a cefei apare frecvent la persoanele seboreice ; debutează prin elemente de foliculită, fiecare fiind urmată de o perifoliculită și de o papulă cheloidiană ; acestea confluează, determinînd plăci liniare cheloidiene, dure, în care se păstrează, din loc în loc, fire de păr cu sau fără foliculită. Leziunile sînt persistente.

Tratamentul chirurgical constituie metoda optimă; se excizează placardul cheloidian, în totalitate, urmat de sutură și, eventual, de radioterapie, pentru a evita formarea unui nou cheloid.

Acneea este caracterizată prin papulopustule situate la nivelul feței, la persoane tinere, pe un teren seboreic ; dacă în forma sa ușoară se caracterizează prin papulopustule, comedoane și foliculite numeroase, în formele severe se constituie colecții mari — adevărate abcese. Evoluția se face din perioada pubertății, pînă la perioada adultă, cînd leziunile de acnee dispar, persistînd terenul seboreic.

Tratamentul chirurgical este indicat în cazurile cu abcese. Se deschid abcesele prin incizii în sensul pliurilor pielii, încît cicatricile postincizionale (pentru evacuarea conținuturilor abceselor) să fie liniare, estetice ; concomitent, se elimină comedoanele, cu ajutorul extractoarelor de comedoane ; în cazul formării chisturilor, acestea vor fi incizate, iar conținutul lor va fi evacuat, ca și cămașa lor. În cazul acneei

simple se recomandă degresarea feţei şi asocierea de tratamente locale şi generale, medicamentoase.

Acneea conglobată prezintă numeroase abcese comunicante, localizate la faţă sau regiunea dorsală a trunchiului ; apar fistule numeroase, mai ales la nivelul plicilor axilare sau în regiunea fesieră ; pe fese pot forma placarde mari.

Tratamentul chirurgical constituie o indicaţie majoră pentru acneea conglobată ; se deschid abcesele şi traiectele fistuloase, evidenţiate prin injectare de soluţii colorate ; în leziunile localizate la fese se elimină chirurgical placardele fistuloase şi se urmăresc traiectele fistuloase. Excizia placardelor va fi urmată de sutură sau de grefe de piele liberă. Se asociază un tratament general cu antibiotice.

Hidrosadenita este localizată în zonele axilare, în regiunile inghinale, perigenitale şi perianale ; este considerată o infecţie a glandelor apocrine, cu stafilococ auriu coagulazo-pozitiv. Debutează ca un nodul dureros, care, după 1—2 zile, se măreşte, pielea devenind roşie ; apare o fluctuenţă şi, în cele din urmă, se deschid la suprafaţă ; se formează noi leziuni, constituind veritabile placarde de abcese, care confluează. Se consideră că infecţia glomerulilor glandelor sudoripare apocrine s-ar transmite de la o leziune la alta. Nodulii şi abcesele pot cuprinde una sau ambele axile şi, în evoluţie, pot să aibă pauze de 1—2 luni, încît boala este cronică.

Tratamentul chirurgical al abceselor constituite este recomandat, asociat cu antibiotice cu spectru larg. În cazul recidivelor, este recomandată excizia întregului ţesut axilar, pentru eliminarea glandelor apocrine şi a eventualelor fistule persistente. Această metodă terapeutică este considerată radicală şi rapidă, urmată de vindecare absolută.

Tuberculoza cutanată se datorează inoculării endogene sau exogene a bacilului Koch, constituindu-se *şancre tuberculoase* (leziuni de primo-inoculare), *placarde de lupus tuberculos* (rezultate din confluenţa lupoamelor sau tuberculilor lupici, care la vitropresiune apar de culoare galbenă, ca marmelada de mere), *gome tuberculoase* sau *scrofuloderma* (localizate în regiunile cu numeroşi ganglioni — cervicală, axilară, inghinală, poplitee, sau la încrucişarea vaselor limfatice — presternal), *tuberculoză verucoasă şi vegetantă* (situate la nivelul extremităţilor şi însoţite de adenopatii regionale).

Tratamentul oricărei forme de tuberculoză se realizează prin terapie generală tuberculostatică. În cazurile localizate, constituite în plăci care nu depăşesc diametrul de 5—6 cm, se face şi ablaţia chirurgicală sau, în ulceraţii (gome t.b.c. ulcerate), se face chiuretarea.

Leziunile de natură micotică produse de dermatofiţii, care determină leziuni superficiale, nu necesită terapie chirurgicală. Uneori, ca în tricofiţia inflamatorie la copii, cu formarea de abcese, este necesară deschiderea cu bisturiul.

Tratamentul chirurgical este necesar în unele micoze profunde precum *actinomicoza* — în faza de nodul primitiv şi *piciorul de Madura*. În *sporotricoză* se chiuretează abcesul subepidermic şi gomele sporotricozice, asociindu-se şi tratamentul antimicotic general. Celelalte micoze profunde sînt rar întîlnite la noi.

Scanned with OKEN Scanner

Scanned with OKEN Scanner

CAPITOLUL XXXVI

AFECȚIUNI LOCALIZATE LA NIVELUL MUCOASEI BUCALE

Cheilita actinică se întîlnește la persoanele blonde; semimucoasa buzei, în special cea inferioară, apare uscată, descuamativă, cu sau fără fisuri transversale, care induc transformări epiteliomatoase.

Histologic, se constată frecvent o degenerescență elastică cu elastoclasis și elastorexis, asemănătoare cu degenerescența senilă a pielii.

Adesea, cheilita actinică prezintă și numeroase glande salivare (cheilita glandulară). Evoluția cheilitei actinice constă în dezvoltarea de leziuni intens cheratozice și epitelioame spinocelulare, limitate uneori, alteori întinse pe întreaga buză inferioară.

Tratamentul cheilitei actinice constă în vermilionectomie.

Macrocheilita (cheilita granulomatoasă cu sindromul Melkersson-Rosenthal) este rar întîlnită : buza inferioară și superioară apar mult îngroșate, cu tegumentele de culoare roșie violacee ; țesuturile buzei apar dure, infiltrate, constituindu-se aspectul de „bot de tapir". Se asociază o pareită, o pareză unilaterală și limba scrotală.

Histologic, se constată un edem marcat, un țesut infiltrat limfohistiocitar sau un infiltrat sarcoidic, care interesează țesutul subcutanat și fibrele musculare, cu focare de celule epitelioide și celule gigante, înconjurate de o coroană de limfocite.

Tratamentul constă în excizia totală a țesutului granulomatos și vermilionectomie.

Leziunile mucoasei bucale (jugală, linguală și sublinguală), care beneficiază de tratament chirurgical, sînt situate la toate porțiunile sale. Ele sînt: *tumora Abrikosov* (la nivelul limbii), *fibroame*, *granuloame diverse*, precum și *procese inflamatorii*. Terapia chirurgicală depinde de întinderea leziunii; secțiunile (lineare, elipsoidale, romboidale) sînt sau nu urmate de suturi.

Scanned with OKEN Scanner

CAPITOLUL XXXVII

AFECȚIUNILE ORGANELOR GENITALE EXTERNE MASCULINE ȘI FEMININE

La penis pot fi întîlnite **fimozele,** determinate de procese inflamatorii, tumorale și sclerocicatriciale.

Fimozele inflamatorii apar ca urmare a unor leziuni veneriene (șancre sifilitice, șancre moi), traumatisme, contactul cu diverse substanțe chimice urmate de un proces inflamator localizat (abcese, furuncule ale tecii penisului). Teaca penisului (mai ales regiunea prepuțială) este tumefiată, realizînd aspectul de penis *„în limbă de clopot"*, cu un edem marcat al prepuțului, făcînd imposibilă decalotarea. Fimoza edematoasă și penisul *„în limbă de clopot"* se reduc în urma tratamentului antisifilitic, antiinflamator, antiedematos, dar, uneori, rămîne o fimoză care trebuie corectată, adesea, prin circumcizie.

Fimozele congenitale apar chiar de la naștere ; adesea se constituie sinechii între mucoasa prepuțială și mucoasa glandului.

Fimozele scleroase și cicatriciale apar în cazurile cu lichen scleroatrofic (craurosis prepuțial sau scleroză prepuțială), mai frecvent la vîrste înaintate. Se face circumcizia ; pe gland, după intervenție, se întîlnesc asociate plăci de 1 — 2 cm, bine delimitate, ușor atrofice și scuamoase — leziunile de lichen scleroatrofic ; uneori, aceste leziuni, multiple, formează bule, cu conținut adesea hematic, urmate de ulcerații ; la nivelul meatului se produc retractări scleroase, urmate de modificări (subțieri) ale jetului urinar — *balanitis xerotica obliterans post operationem.*

Histologic, aspectul constă din atrofia epiteliului de suprafață, uneori cu hipercheratoză, sub care apare o bandă de edem, cu sau fără vase sanguine dilatate, atone pline cu hematii ; în profunzime se constată un infiltrat inflamator, format aproape în exclusivitate din limfocite situate în bandă, uneori în jurul unor vase dilatate.

Fimozele după tumori benigne sau maligne sînt neinflamatorii, constituindu-se după dezvoltarea rapidă a condiloamelor acuminate sau secundar unor procese tumorale (epitelioame spinocelulare). Condiloamele acuminate se dezvoltă în șanțul balano-prepuțial, pe mucoasa glandului sau la orificiul prepuțial ; cele dezvoltate pe mucoasa prepuțială sau la nivelul glandului, crescînd, pot perfora prepuțul, dezvoltîndu-se în afară sub formă tumorală. La palpare, se constată o duritate marcată, care poate fi luată drept o tumoră malignă (epiteliom).

În *condilomatoza gigantă Bschke -Löwenstein,* leziunile vegetante pătrund în corpul spongios și în corpii cavernoși cu fistulizări la suprafață ; uneori apar veritabile adenopatii tumorale ; fimoza necesită circumcizia, pentru a evidenția eventualele fistule.

Fimoza, sub care se constată la palpare o duritate, suspicionează dezvoltarea unei *tumori maligne epiteliale*; circumcizia evidențiază tumora.

Fimozele după maladii buloase se dezvoltă îndeosebi după pemfigusul cicatricial; bulele sînt urmate de sinechii între mucoasa prepuțială și cea a glandului, împiedicînd decalotarea.

Tratamentul fimozelor este numai chirurgical; se face circumcizia după diverse procedee. Intervenția în fimoza după șancrul dur sau moale va fi efectuată numai după tratamentul general (medicamentos); dacă fimoza nu se reduce spontan după acesta, se efectuează circumcizia. Prezența sinechiilor (între mucoasa prepuțului și cea a glandului) impune secționarea bridelor, urmată de circumcizie și suturile necesare acesteia, rămînînd să se închidă „per secundam" ulcerațiile restante după secționarea bridelor cicatriciale. În condilomatoza cu fimoză se face circumcizia, putîndu-se trata vegetațiile restante prin chimiocauterizare sau electrocauterizare. Dacă se descoperă un epiteliom, pacientul va fi îndrumat spre un serviciu de urologie. În eritroplazia Queyrat sau eritroplazia cu plasmocite, eliminarea zonei prepuțiale și radioterapia se pot asocia.

Parafimoza se constituie după afecțiuni venerien e (sifilom primar, șancru moale), sau după o scleroză prepuțială. La 2 — 3 zile de la constituirea edemului, se produce o ulcerație a inelului de strangulare, iar prepuțul (edematiat la început) devine dur, prin organizarea fibroasă.

Tratamentul, în faza inițială, reduce parafimoza prin recalotare, după anestezie locală. În fibroza prepuțului, ca ulcerarea inelului de strangulare, parafimoza nu poate fi redusă decît chirurgical, prin secționarea acestui inel, rămînînd în partea inferioară o „gușă ", care va fi eliminată printr-o circumcizie.

Leziunile vulvare benigne, care beneficiază de tratament chirurgical, sînt: **hidradenomul vulvar, vegetațiile veneriene, bartolinita și chistele vulvare.**

Lichenul scleroatrofic vulvar sau **craurosisul vulvar** poate evolua grav, dezvoltînd epitelioame (spinocelulare). Plăcile atrofice, care duc la distrugerea labiilor mici, se transformă în leziuni tumorale, cu tendință infiltrativă și distructivă; pentru prevenirea dezvoltării tumorilor se recomandă vulvectomia, obligatorie dacă s-a dezvoltat un epiteliom spinocelular. Pe scleroza vulvară se dezvoltă, adesea, și o leucoplazie, care se poate transforma într-un epiteliom spinocelular.

Scanned with OKEN Scanner

Scanned with OKEN Scanner

CAPITOLUL XXXVIII

ULCERAȚIILE CRONICE POSTTRAUMATICE ȘI ULCERELE VARICOASE

Ulcerațiile cronice de dimensiuni variate, sînt urmarea unor traumatisme; vindecarea lor se face prin acoperirea cu grefe în lambou, sau, după granulare, prin acoperirea cu grefe insulare. Acest tratament se face și în ulcerațiile secundare exciziei chirurgicale sau electrocauterizării pe teritorii întinse, imposibil de acoperit prin grefe pediculate sau grefe de piele liberă.

Ulcerele de gambă pe teren varicos apar la persoanle cu insuficiență circulatorie cronică venoasă, adesea după o tromboflebită. Au dimensiuni variabile și modul de tratament depinde în mare măsură de acestea.

Tratamentul chirurgical necesită adesea grefe „în pastilă", cu pielea liberă, despicată, cu lambou pediculat Filatov. Dacă grefele „în pastilă" le poate face, în mod curent, chirurgul dermatolog, adesea, celelalte este necesar să fie făcute într-un serviciu de chirurgie generală sau de chirurgie plastică și reparatorie.

În ulcerele întinse, după aseptizarea și burjonarea suprafeței ulcerate, se face grefarea defectului după tehnicile menționate la capitolul referitor la grefare.

Scanned with OKEN Scanner

CAPITOLUL XXXIX

AFECȚIUNILE UNGHIILOR

De tratament chirurgical beneficiază onicomicozele, onicogrifoza și unghia încarnată, condroamele subunghieale, tumorile glomice subungieale etc.

Onicomicozele, frecvent întîlnite în dermatomicoze, beneficiază, pe lîngă tratamentul prin metodele medicamentoase (pomezi antimicotice, tratament general griseofulvină sau nizoral), și de tratamentul chirurgical, cu eliminarea unghiilor (avulsia) după anestezie locală.

Tratamentul chirurgical va fi precedat de examenul micologic, asociindu-se cu tratamentul general antimicotic (griseofulvină, nizoral), încă o perioadă de 5—8 luni, după intervenție

Unghia încarnată (inbornnail) criptonihia determină pe părțile laterale ale repliului unghieal un țesut de granulație, care acoperă, parțial, lama unghieală ; uneori, țesutul de granulație se formează de ambele părți ale repliurilor. Apare frecvent la persoanele tinere (în perioada de creștere).

Tratamentul chirurgical al unghiei încarnate a fost menționat în capitolul privind tehnicile care pot fi folosite în afecțiunile unghiilor.

Onicogrifoza poate beneficia de avulsie unghieală, adesea cu recidive.

Condroamele subunghieale se extirpă după avulsia unghiei, ca și în cazul **tumorilor glomice subunghieale.**

CAPITOLUL XL

DIVERSE AFECȚIUNI CARE BENEFICIAZĂ DE TRATAMENT CHIRURGICAL

Pemfigusul cronic benign familial Hailey-Hailey este o genodermatoză transmisă în dominanță ; boala se manifestă prin placarde veziculo-buloase, urmate de eroziuni și fisuri situate mai ales la nivelul plicilor axilare și inghinale ; se produce frecvent vara o infecție cu stafilococ sau candida albicans.

Histologic, se constată o marcată acantoliză, în care celulele au nucleii și citoplasma de aspect normal.

Tratamentul chirurgical al acestei afecțiuni constă în eliminarea chirurgicală a placardelor axilare și inghinale, acoperirea lor cu grefe de piele liberă sau grefe insulare ; în alte localizări ale afecțiunii tratamentul chirurgical nu este indicat.

Hiperhidroza axilară constă într-o sudorație profuză, continuă, a regiunilor axilare. Tratamentul medicamentos sau radioterapia nu sînt eficiente întotdeauna. Excizia tegumentelor rombului axilar pare a fi metoda de elecție.

Granuloamele de corp străin se datorează pătrunderii în piele a unor substanțe care se comportă ca niște corpi străini, determinînd o reacție puternică din partea dermului sau a hipodermului, cu formarea de celule gigante în zone de celule epitelioide. Siliciul, beriliul, zirconiul, azbestul, diversele uleiuri, mai ales uleiul de parafină, produc astfel de granuloame.

Tratamentul chirurgical, dacă leziunea este limitată, constituie singura modalitate terapeutică.

Acțiunea permanentă a unor factori mecanici poate determina, mai ales la picioare, manifestări cutanate constînd într-o **hipercheratoză** marcată.

Tratamentul chirurgical sau electrocauterizarea sînt contraindicate. Se recomandă dermabraziunea, asociată sau nu cu un tratament ortopedic, cheratolitice și decapante.

Scanned with OKEN Scanner

BIBLIOGRAFIE

ABUREL E. — *Ginecologia*, Ed. Med. 1959, București.

ALBRIGHT S. D. — *Traitment of skin cancer using multiple modalities.* J. Am. Acad. Dermatol., 1982, 7, 2, 143—170.

ALDEA ADRIAN — *ABC-ul în chirurgie*, Ed. Litera 1982, București.

ANGELESCU N. — *Tehnici elementare de chirurgie*, Ed. Medicală București, 1985.

ANGHELESCU M., ANTONESCU ST., VULCAN P.— *Tratamentul epitelioamelor cutanate*, Vol. Congr. al IV-lea Național de Dermatologie, 1980, 9—11 oct., București, 203—211.

ARTZ, C. P., HARDY J. D. — *Complicațiile în chirurgie și tratamentul lor*, Ed. Med. București, 1969.

BĂDĂNOIU AL., TOLEA I. — *Comentarii critice la tratamentul epitelioamelor cutanate ; în legătură cu experiența Clinicii dermatologice din Craiova.* Vol Congr. al IV-lea Național de Dermatologie, 9—11 oct., 1980, Buc., 213—214.

BART S. R., SCHRAGER D., KOPF W. A., BROMBERG J., DUBIN N.—*Scapel Excision of Basal cell carcinomas.* Arch, Dermatol, V, 114, 1978, 739.

BERDAN GABRIELA, N. RADU, — *Anestezie și reanimare*, Ed. Med. București, 1969.

BIER BRAUN, KÜMMELL, — *Chirurgisch Operations* — lehre, 8, Auflage, E. Derra, .P Huber, W. Schmitt, Johann Ambrosius Barth, Leipzig, 1977.

BOLOGA S. — *Extinderea retroperitoneală de necesitate a limfadenectomiei crurale în melanoamele maligne ale membrului inferior.* Vol. Congr. al IV-lea Național de dermatologie, 9—11 oct., 1980, Buc., 407.

BORGES A. F., GIBSON T. — *The original T-plasty, Br.* J. Plast, surg. 26, 247—264.

BRAUN-FALCO O., LUCAS S. — *Dermatologische Röntgentherapie. Ein Leitfaden für die Praxis.* Berlin, Heidelberg, New-York, Springer Verlag, 1973.

BRAUN-FALCO O., HÖLZEL M., KONZ LANDHALER M., SCMOEKEL CH.— *Bilan thérapeutique du group melanom de Münich. XVII congrès de l'Association des dermatologistes de langue française*, Bruxelles 2—4 iun. 1983.

BRESLOW A. — *Thickness, cros sectional areas and depth of invasion in the prognosis of cutaneous melanoms* (1970), Ann. Surg. 172, 902.

BURGHELE TH. — *Progrese recente în disciplinele chirurgicale*, Ed. Med. Buc., 1969.

BURLIBASA C., VASILIU D., STROESCU I., IOSIPESCU A. — *Studiul rezultatelor tardive în tratamentul cancerelor buzei inferioare.* Vol. Congr. al IV-lea Național de dermatologie, 9—11 oct., 1980, București.

CĂPUȘAN I., NĂSTASE GH., TEODORESCU ST., TÎRLEA P., UIVARY E. — *Dermatovenerologie*, Ed. Didact. și Ped., București, 1964.

CÂRSTEANU MIOARA, DUMITRIU R., — *Biochimia pielii*, Ed. Med. București, 1976.

CÂRSTEANU MIOARA, VLĂDESCU C., — *Colagenul-biochimie și fiziologie*, Ed. Acad. R.S.R., București, 1982.

CESARINI J. P., CHASTANG CL. — *Facteurs pronostiques des mélanoms malins. Etablissement d'une classification pronostique.* XVI Congrès de l'association des Dermatologistes et syphiligraphes de langue française, 2—4 juin 1983, Bruxelles.

CHIRICUȚĂ I., GAVRILESCU TH., MÂRZA V. — *Dilemele terapeutice în melanomul malign.* Vol. Congr. al IV-lea Național de Dermatologie, 9—11 oct., 1980, 409.

CHINȚA C. — *Grefa de piele liberă, Tegumentele feței*, Ed. Acad. R.S.R., București, 1974.

CIOBANU M., CRISTEA I. — *Ghid de anestezie — reanimare*. Ed. Med. București, 1972.

CIVATTE J., BELAICH S., BONVALET D., CAVELIER B. — *Histodiagnostique du melanom malin*.

CIRCIUMĂRESCU TR., CATONA V. — Dermatovenerologie generală și cosmetică Ed. Didact. și Ped. Buc.

COJA N., VASILIU V. — *Ginecologie* (sub redacția). Ed. Med. București, 1966.

COLȚOIU AL., FORSEA T., TRIFU P., GHEORGHIU GH., NICOLESCU FL., MATEESCU D., ȘERBĂNESCU FL., POPESCU SMARANDA, BEȘLIU L., GIURCĂNEANU C. — *Considerații privind aspectele morfologice, evolutive și terapeutice asupra a 1866 de cazuri de epitelioame cutanate*. Vol. Congr. al IV-lea Național de dermatologie, 9—11 oct. 1980, Buc. 224—225.

COLȚOIU AL. și colab. Tratat de dermatologie vol. I partea I și II.

COLȚOIU AL., DESPINA MATEESCU, SANDA POPESCU, — *Dermatovenerologie*, Ed. Didact. și Ped., București, 1983.

CONNORS R. C., ACKERMAN A. B. — *Histologic Pseudomalignancies of the skin, Arch.* Dermatol. 112, dec. 1976, 1767.

CONU A. — *Dermatovenerologia*, Ed. Didactică și Ped. București, 1976.

COSTEA GH., ANGHELESCU M., GORIAN E., BUCȘĂ N. — *Considerații morfologice și terapeutice asupra epitelioamelor de buză*, Vol. Congr. al IV-lea Național de Dermatologie, 9—11 oct. 1980, 225—226.

COSTEA GH. I. — *Ghid terapeutic și clinic de dermatovenerologie*, Ed. Falcla, Timișoara, 1981.

COUTOUZOS JEAN, — *Essai sur la cicatrisation des plaies cutanées*, Teză de Doctorat, Paris, 1967.

CROTTY C. P., SCHEEN R. S. III, MASSON K. J., WINKELMAN R. K. — *Surgical traitment of Familial benign Pemfigus*, Arch, Derm. 1981, 117, 9, 540—543.

DEGOS R. — Ed. Médicales Flammarion, Paris.

DELACRETAZ J., PETRONAZ G., BUFFLE-NACHMANN B. — Le B.K.Mol *Syndrome. Les naevous dysplasiques et le relation naevus-melanome*. XVII Congrès de l'Association des Dermathologistes et syphiligraphes de langue française, 2—4 juin 1983, Bruxelles, 113.

DIMITRESCU A., TRIFU P. — *Cancerul pielii*, București, Ed. Med. 1975.

DOBRESCU AL. — *Dermatologie și venerologie*, Litografia I.M.F., Iași, 1982.

DOMINGO J., HELWIG E. — *Malignant neoplasmas associated with nevus sebaceous Jadassohn*, — J. Am. Acad. Dermathol., 1, 545, 1979.

DRAGOMIR V. CR. — *Chirurgie plastică și reparatorie, Noțiuni fundamentale*, Ed. Junimea, Iași, 1980.

DUFOURMENTEL CH., MOULY R., PRÉAUY J., TEXIER M. et coll. — *Plaies et cicatrices de la face*. Ed. Masson, Paris, 1966.

DUMITRIU ECATERINA, HOBAI IOANA, ANDREESCU E., VULCAN P. — *Atitudinea terapeutică în metastazele cutanate de melanom malign*. Vol. Congr. al IV-lea Național de Dermatologie, 9—11 oct. 1980, Buc., 412.

EGBERT B. M., PRICE N. M., SEGAL R. J. — *Steatocystoma multiples* Arch. Derm. 1979, 115, 5, 334.

ELBAZ, J. S., FLAGEUL G. — *Chirurgie plastique de L'abdomen*, Ed. Masson, Paris, New-York, Barcelone, Milan, 1977.

EPSEIN E. — *Skin Surgery, Lipncott*.

FAURE J. L., SIREDEY A. — *Traité de gynécologie médico-Chirurgicale*, Ed. O. Doina, Paris, 1928.

FISCHER W. J. — *Rinophima. Its surgical treatment plast. reconstructive.*, Surg. 1976, 48. 466—470.

FLANAGAN P. B., HELWIG E. B. — *Cutaneous Lymphangioma*. Arch. of Dermatol. 1977, V, 113, 24.

FLORESCU A., FORSEA D., BEȘLIU T. — *Tratamentul chirurgical al tumorilor maligne cutanate*. Vol. Congr. al IV-lea Național de Dermatologie, 9—11 oct. 1980, București, 230.

FORGUE E. — *Précis de pathologie externe*, Ed. O. Doin, Paris 1903.

FRANCILLON J., TRUCHET P. — *Chirurgie plastique cutanée*. Ed. G. Doin et comp. Paris 1953.

FRIEDERICH H. C., VAKILZADEH F. — *Über die Vermilionectomie* Z. Haut geschl. Krank. 43, 1968, 485—492.

FUNK C. FR. — *Zur Decortication des Rhinophyma*, Act. et Med. 1968, 97, 43—44.

GARTMAN H. — *Therapie des malignen Melanom Dtsch*, Med. Wsch. 1972, 97, 1305—1317.

GHEORGHIU GH., GOGONEAȚĂ V., TOMOROVEANU AL., ROXIN T. — *Modalități terapeutice în epitelioamele spinocelulare cu localizări particulare*. Vol. Congr. al IV-lea Național de Dermatologie, 9—11 oct. 1980, București, 235.

Scanned with OKEN Scanner

GLICENSTEIN J. — *Les naevocarcinomes cutanés*, Teză de Doctorat, Paris, 1966.

GOMOIU V. — *Anaplazitile feței și ale capului*, Tipografia Universală Iancu Ionescu, București, 1909.

GONIN J. — *Etude d'une série d'epithéliomes cutanés traités par électrocoagulation*, Teză de Doctorat, Paris, 1965.

GORMLEY, DANIEL E. *The Dogea : Causes, Prevention and Correction. J. Dermatol. Surg. oncol.* 3 ; 2, 1977, 194—198.

GRABB, W, SMITH, J. — *Plastic Surgery*, ediția *III-a*, Ed. Little, Brown Co. Boston 1979.

GREITHER A. — *Die Einteilung de Laukoplakien.* Arch. Klin, exp Derm. 1966, 227 — 798.

GRÜNDER B., HUNDEIKER M. — *Keratohoakantom und Karzinom*, Derm Mschr. 1973, 159, 122—133.

HADFIELD, J., HOBSLEY, M. — *Current surgical Practice*, Ed. Edward Arnold, London 1976.

HAPPLE R., — *Zur operativen Behandlung des Morbus Bowen an der Glans penis*, Hautarzt 23, 1972, 125—128.

HAPPLE R., TRAUPE H. — *Polygene Vererbung des familiären malignen Melanome*, Hautarzt 1983.

HARRIS B. D. — *Healing of Surgical Wounds I Basic considerations*, J. Am. Acad. Derm. F, 197, 1979.

HOLLANDER I., KRUGH F. J. — *Cancer of the eyelid, AP.* J. Oph, 27, 1944, 244—253.

HOLZEGEL K. — *Hyperhidrosis axilaris and the operative Behandlung*, Dtsch, Gesundh. Wes., 1966, 21, 1231.

HONEYCUTT W. M., JANSEN S. T. — *Treatment of squamous cell carcinoma of the skin*, Arch. Derm. 1974. 108, 670—672.

HORTOLOMEI N., TURAI I. (sub. redacția). — *Chirurgie, vol. I—V* Ed. Med. Buc., 1955.

HURIEZ CL., DESMONS FR., ERBOEND H. — *Abrégé de Dermatologie et de Vénérologie*, Ed. Masson, Paris, 1978.

ILEA V. — *Asupra tratamentului melanomului malign prin electroexcizie, sutură per primam și grefe cutanate.* Vol. Congr. al IV-lea Național de Dermatologie, București, 9—11 oct., 1980, 415.

IONESCU A., RĂDULESCU V., VASILIU A. — *Clinică, fiziopatologie, tratament* (vol. II), București, Ed. Med. 1972.

ISELIN MARC — *Plaies et maladies infectieuses des mains*, Ed. Masson et. comp. 1928.

ISELIN MARC — *Chirurgie de la main*, Ed. Masson et comp. 1938.

JOST G., LEGENT F. — *Atlas de chirurgie esthétique plastique*, Ed. Masson, Paris, 1975.

KALKOFF K. W. — *Naevus Flameus und Hämangiom*, Etsch, Med. Wsch 1971, 86, 399—400.

KALKOFF K. W. — *Entartungrisiko des Naevuszell naevus*, Dtsch Med. Wschr, 1971, 399—400.

KERL H. — *Zur Diagnose und Therapie des malignen melanoma der Haut*, Wiener Klin, Wsche. 1976, 88, 369—379.

KLASE H. J. — *History of Free-skin Grafting*, Springer Verlag Berlin, Heidelberg, New-York, 1981.

KLEINE-NATROP H. E. — *Die operative Therapie des Dermatologen. Beitrage zur modernen Therapie.* Vortrag und Diskussions-bemerkun gen der Weimar Therapietagung, 1961.

KONZ B. — *Operative Behandlung maligner Melanome*, Münch. Med 1981, 123, 198.

KONZ B. — *Rekonstruktive Methoden nach Excision im Lippenbereich Wiessenschaftliche Ausstellung zur 30.* Togung der Deutschen Dermatologischen Gessellschaft, Graz, sept. 1974.

KREMAYER E. — *Rotionsinstrumente. Ein neues technisches Verfahren in der dermatologischen Klinikchirurgie.* Derm. Z., 12, 1965, 26—36.

LALARDRIE J-P., JOUGLARD J-P. et coll, — *Chirurgie plastique du sein*, Ed. Masson, Paris, 1974.

LASCAR J.-R. — *Les cylindromes du cuir chevelu*, Teză de Doctorat, Paris, 1960.

LASZLO HARANGHY, *Stările precanceroase*, Ed. de Stat pentru literatură științifică, Buc., 1953.

LEJEUNE F., ACHTEN S. — *Le melanome malin cutané.* Strategies et resultats thérapeutiques, 239.

LEVER, W.F. ; GUNDULA SCHAUMBURG — LEVER — *Histopathology of the skin*, J. B. Lippincott company Gth edition.

LONGHIN S. — *Medicația afecțiunilor dermatologice*, Ed. Med. Buc. 1970.

LONGHIN S., ANTONESCU ST., POPESCU A. — *Dermatologie*, Ed. Med. Buc., 1971.

Scanned with OKEN Scanner

VULCAN P., POPESCU P., TOMOROVEANU AL. — *Tratamentul mixt chirurgical și radiologic al acneei cheloidiene*, Com. USSM, Fil., Buc., ian. 1974.

VULCAN P., PĂTRAȘCU A. — *Nevul sebaceu Jadassohn. Probleme terapeutice*, Com. USSM. Fil. Buc., 27 mai 1979.

VULCAN P. — *Probleme actuale privind terapeutica chirurgicală în dermatologie*, Vol Consf. Naț. Derm. Rm. Vîlcea, 10 oct., 1975, 142.

VULCAN P., HOBAI IOANA, VULCAN VASILICA, DUMITRIU ECATERINA — *Afecțiuni cutanate tumorale benigne și maligne genetice*, Vol. Consf. Naț. Derm. Timișoara, 10 sept. 1976, 116.

VULCAN P. — *Gardner Syndrom mit familiar gehäften vorkomme*. *Verhandlungen der Deutschen Dermatologischen Gesellschaft*. Suplzu „deț Hautarzt", 1976, 139.

VULCAN P. — *Vermilionectomia în tratamentul cheilitei complicate și necomplicate cu epiteliom*. Com. Secț Derm. Fil. Buc. USSM 22 febr. 1972.

VULCAN P., PETRESCU A., DUMITRIU ECATERINA, PĂTRAȘCU V. — *Problema privind alegerea metodelor de tratament ale epitelioamelor bazocelulare după forma clinică, aspect histologic și localizare*, Vol. Congr. IV-lea Național de Dermatologie, 9—11 oct. 1980, București, 260.

VULCAN P. — *Tratamentul chirurgical al epitelioamelor spinocelulare ale buzei inferioare. Vermilionectomie*, Vol. Congr. IV-lea Național de Dermatologie, 9—11 oct. 1980, București, 262.

VULCAN P., NICOLESCU FL. — *Considerații clinico-patologice histologice asupra balanitei xerotice obliterante, a craurozisului glandului și prepuțului și sclerozei prepuțiale*, Derm. Vener., Buc. 1, 1962, 157.

VULCAN P. — *Cheratoacantomul buzei inferioare și cheratoacantoamele cu evoluție centrifugă*, Derm. Vener. 2, 107—119.

VULCAN P. — *Sindrom Melkerson* — Rosenthal. Derm. Vener. Buc., 3, 1964, 294.

VULCAN P. — *Contribuții la studiul nevusului sebaceu și al evoluției sale epiteliomatoase*, Derm. Vener. Buc. 5, 1965, 413.

VULCAN P. — *Melanoamele cu celule clare*. Vol. Omagial pentru St. G. Nicolau, Edit. Acad. R.S.R., 1965, 559—568.

VULCAN P. — *Pseudoepitelioamele cutanate. Morfologia normală și patologică*, 1965 4, 289—297.

VULCAN P. — *Asupra frecvenței cheilitei glandulare la bolnavii cu epitelioame de buză inferioară*, Vol. Congr. XIII-lea Internațional de Dermatologie, München, 1967.

VULCAN P., NEAGA V. — *Epitelioamele pe radiodermită*, Derm. Vener. Buc. 4, 1969, 297—362.

VULCAN P. — *Acanthomes à cellules claires*, Vol. Congr. XIII-lea al Asociației Dermatologilor de limbă franceză, Torino, 7—9 iun. 1969, 384—387, Ed. Massob, Paris, 1970.

VULCAN P., GEORGESCU EC. — *Proliferating epithelial Cysts Dermato-venerologia 1973*.

VULCAN P., WOLFSHAUT A., BRĂNIȘTEANU LUMINIȚA, — *Fistule auriculare ereditare bilaterale*, Derm. Vener., Buc. 4, 1975, 351—354.

VULCAN P., VASILCA A. — *Tumoră sudoripară complexă*, Com. Secț USSM. Fil. Buc. 28 dec. 1971.

VULCAN P., CONSTANTINESCU M., TRIFU P., PETRESCU MARIA, VASILCA A.— *Metastază ombilicală și peritoneală a unui carcinom intestinal*. Com. Secț. USSM. Fil. Derm. Buc., mai 1972.

VULCAN P. — *Histopatologia bolilor de piele*, Ed. Med. Buc, 1959.

VULCAN P. — *Biopsia în dermatologie*, Îndreptar al Inst. V. Babeș, 1955.

VULCAN P. — *Contribuții la studiul cheratoacantoamelor. Relațiile lor cu epitelioamele cutanate spontan vindecabile, Ferguson-Smith*. Derm. Vener., Buc., 5, 1957, 530.

WIENDL H. J. — *Die chirurgische Behandlung von Strahlen-ulceration*. Chir. plast. 1969, 6, 221—234.

WINTER H., LENHERT W. — *Die operative Behandlung maligner melanoma*, Haut. Deutsch. Gesundh. Wesen. 1981, 36, 1843—1853.

ZOLTAN JANOS — *Atlas des chirurtischen Schnitt und Nahtte technik zur erzielung optimaler wundheiloun*, VEB Verlag Volk und Gesundheit, Berlin, 1977.

* * * *Précis de pathologie chirurgicale*, Ed. Masson, Paris, 1928.

* * * *Comptes rendu des seances du Congrés de la Société Scientifiques française de chirurgie réparatrice, plastique et esthétique*, Ed. Maloine, 1930.

* * * — *Instrumente, aparate și materiale destinate practicii medicale*, Direcția farmaceutică și a aparaturii medicale, 1974.

Scanned with OKEN Scanner

Figurile au fost inspirate după Catalogul Ministerului Sănătății, Direcția farmaceutică și a aparaturii medicale, editat în 1974, în volumul „Instrumente, aparate și materiale destinate practicii medicale" ; Chirurgische Operations — lehre, 8. Auflage, Bier, Braun, Kümmell ; Chirurgie plastică și reparatorie, C . V. Dragomir, ed. Junimea, Iași 1980 ; Chirurgie plastique de l'abdomen J. S. Elbaz, G. Flageul, ed. Masson, Paris, 1977 ; Korrective Dermatologie J. Peters, M. Hundeiker, Springer-Verlag, Berlin 1975 ; Cancerul buzelor, E. Popa, E. Utrilă, ed. Facla, Timișoara, 1979 ; Aspecte practice de chirurgie plastică, M. Seleanu, ed. Medicală, București, 1965 ; Atlas der Chirurgischen Schnitt-und nahttechnik zur erzielung optimaler Wundheilung, VEB Verlag Volk und Gesundheit Berlin 1977. Dermatol. Surg. Oncol. 1 : 2, 1977, 194—198 Gormley, Daniel E. — The Dogear, Causes, Prevention and Correction.

Redactor : VICENȚIU DONOSE
Tehnoredactor : MIHAI BUJDEI

Apărut 1988. Format 70×100/16. Coli tipo 14,25
Bun de tipar la 06.XI.1988
Editura Junimea, str. Gheorghi Dimitrov nr. 1
IAȘI — ROMÂNIA

Tipărit la Întreprinderea poligrafică Iași
str. 7 Noiembrie nr. 49
sub comanda nr. 272/1988

Scanned with OKEN Scanner